



Karla Beatriz Cruz Martínez

Dra. Rosvani Margine Morales Irecta

Infografía para todos

Crecimiento y desarrollo

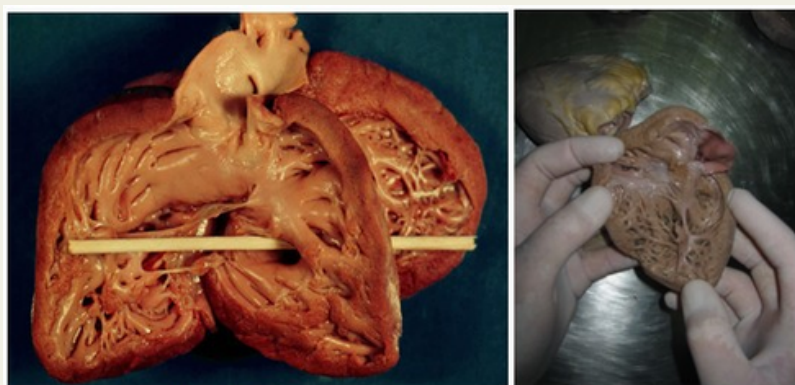
PASIÓN POR EDUCAR

3

“A”

COMUNICACIÓN INTERVENTRICULAR

DEFINICIÓN



Figuras 1 y 2. Anatomía del tabique interventricular

DEFECTO CARDIACO OCACIONADO POR UNA CONEXIÓN ANORMAL ENTRE LAS CAVIDADES INFERIORES DEL CORAZÓN (VENTRÍCULOS).

SE PRODUCE DURANTE EL EMBARAZO SI LA PARED QUE SE FORMA ENTRE LOS DOS VENTRÍCULOS NO SE DESARROLLA COMPLETAMENTE Y QUEDA UN ORIFICIO EN ELLA.

EPIDEMIOLOGÍA

CARDIOPATIA CONGENITA MAS FRECUENTE.

EL 50% SE ASOCIAN SON OTROS DEFECTOS, MAYOR EN PREMATUROS.
EN LA POBLACIÓN ADULTA SE PRESENTA CON MENOR FRECUENCIA DEBIDO A SU CIERRE ESPONTÁNEO.
EL 80% DE LOS CIV SON DE TIPO PERIMEMBRANOSA

20 %
Representa de las cardiopatías congénitas



LA PREVALENCIA SE CIFRA ENTRE 50/1000 RECIEN NACIDOS VIVOS

FACTORES DE RIESGO



- NACIMIENTO PREMATURO
- BAJO PESO AL NACER (MENOR DE 2.500 G)
- ANTECEDENTES FAMILIARES DE PROBLEMAS CARDÍACOS
- SINDROME DE DOWN

- HIPERTENSIÓN
- DIABETES MELLITUS PREGESTACIONAL
- CONSUMO DE ALCOHOL
- USO DE LOS MEDICAMENTOS ANTICONVULSIVOS (DEPAKOTE Y DILANTIN)



CLASIFICACIÓN

CIV INFUNDIBULAR

ORIFICIO DONDE PARTES DEL SEPTO DEBEN UNIRSE, JUSTO DEBAJO DE LAS VALVULAS PULMONAR Y AÓRTICA.

CIV MUSCULAR

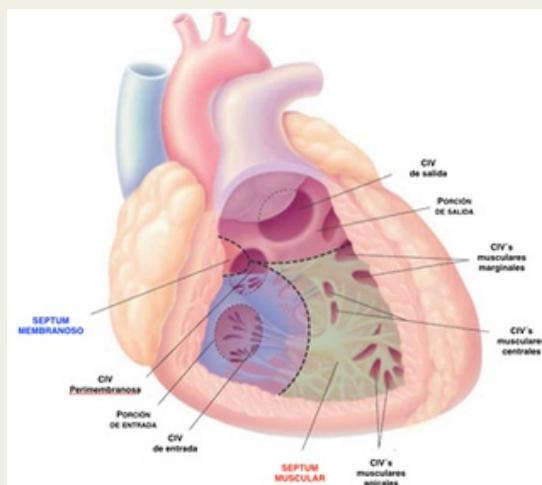
ORIFICIO EN LA PARTE INFERIOR MUSCULAR DEL SEPTO VENTRICULAR

CIV DEL SEPTO DE ENTRADA

ORIFICIO EN EL SEPTO, CERCA DE DONDE LA SANGRE ENTRA A LOS VENTRICULOS A TRAVÉS DE LAS VALVULAS TRICUSPIDE Y MITRAL

CIV PERIMEMBRANOSA

ORIFICIO EN LA SECCIÓN SUPERIOR DEL SEPTO VENTRICULAR, EL DEFECTO SE LOCALIZA POR DEBAJO DE LA INSERCIÓN DE LA VALVA SEPTAL TRICUSPIDE



Clínica

DEPENDE DEL TAMAÑO DEL DEFECTO, EL ESTADO DE LA VASCULATURA PULMONAR Y LUGAR

- DISNEA
- TAQUICARDIA
- GALOPE
- HEPATOMEGALIA
- SOPLO SISTÓLICO
- ICC
- CIANOSIS
- ESCAPE PULMONAR
- CUADROS BRONQUIALES
- DETECCIÓN DE UN SOPLO GRADO III O MÁS EN LA LACTANCIA
- ANEMIA FISIOLÓGICA 2.5 M

DIAGNÓSTICO

ELECTROCARDIOGRAMA



- PATRÓN RSR EN V2
- SOBRECARGA SISTÓLICA DEL VD
- DESVIACIÓN DEL EJE A LA IZQUIERDA

RADIOGRAFÍA DE TÓRAX



- CARDIOMEGALIA
- AUMENTO DEL ARCO DE LA PULMONAR CRECIMIENTO DEL VI
- FLUJO PULMONAR AUMENTADO A NIVEL DE HILIOS Y DE PARTE MEDIA DE LOS CAMPOS PULMONARES.

ECOCARDIOGRAFÍA



- CLASIFICAR EL TIPO ANATÓMICO
- CALCULAR LA PRESIÓN PULMONAR
- DETECTAR LA PRESENCIA DE ANOMALÍAS ASOCIADAS

HEMODINAMIA



- MIDE PRESIONES PULMONARES
- REALIZA CÁLCULO DE RESISTENCIAS PULMONARES
- DEFINE LA ANATOMÍA

TRATAMIENTO

CIRUGÍA → CIRUGÍA DE CORAZÓN ABIERTO PROCEDIMIENTO CON CATETER → SE REALIZA EN EL 1ER AÑO DE VIDA

EXAMENES MÉDICOS GENERALES
MEDICAMENTOS (DIURÉTICOS) } A LO LARGO DE SU VIDA

BIBLIOGRAFIA FACTORES DE RIESGO

GIRALDO, M., ET AL. (2020). FACTORES DE RIESGO PARA CARDIOPATÍAS CONGÉNITAS: ESTUDIO CASO CONTROL. RECUPERADO DE: [HTTP://hdl.handle.net/10554/51808](http://hdl.handle.net/10554/51808).

RAMOS, JAN O'NEIL GONZÁLEZ, VALES, NANCY GONZÁLEZ, ALBERNAL, EIDA MARÍA MENA, MOYA, ELSY ROXANA GERROY, PÉREZ, NICOLÁS RAMÓN CRUZ, & MARRERO, ANNIA QUINTANA. (2021). MIRADA CLÍNICO EPIDEMIOLÓGICA A PACIENTES CON CARDIOPATÍAS CONGÉNITAS: UN ESTUDIODEVENIDENO EN PRIORIDAD. REVISTA FINLAY, 11(1), 41-50. EPUB 31 DE MARZO DE 2021. [HTTP://scielo.sld.cu/scielo.php?script=sci_arttext&pid=S2221-24342021000100041&lng=es&tlng=es](http://scielo.sld.cu/scielo.php?script=sci_arttext&pid=S2221-24342021000100041&lng=es&tlng=es).

MEDLINEPLUS ENCICLOPEDIA MÉDICA. (2021). COMUNICACIÓN INTERVENTRICULAR [HTTPS://MEDLINEPLUS.GOV/SPANISH/ENCY/ARTICLE/001099.HTM](https://medlineplus.gov/spanish/ency/article/001099.htm)

INTEGRANTES:
JAZMÍN GUADALUPE RUIZ GARCÍA
ITZEL GARCIA ORTIZ
KARLA BEATRIZ CRUZ MARTINEZ
LILIANA PEREZ LOPEZ