



B. Jacqueline Ruiz Padilla

Dra. Rosvani M. Morales Irecta

FLASHCARDS

Crecimiento y Desarrollo

PASIÓN POR EDUCAR

3

''A''

Comitán de Domínguez Chiapas a 17 de noviembre de 2023.

maduración dentaria

La maduración dental es un proceso de calcificación de la dentición temporal y permanente de un individuo.

- Indicadores biológicos de maduración

3 ETAPAS:

- **Dentición primaria:** (de leche)

- 1eros dientes en aparecer

- **Dentición mixta:**

- Mezcla de primarios y permanentes

- **Dentición permanente:**

- cuando se tienen los dientes permanentes.

Dientes permanentes		Dientes de leche		
8	-----	Incisivos	-----	8
4	-----	caninos	-----	4
8	-----	Premolares	-----	0
12	-----	Molares	-----	8
<hr/>				<hr/>
32				20













- incisivos primarios: Primeros dientes en salir

- molares primarios: Segunda clase de dientes en aparecer

- caninos primarios: últimos, cerca de los 16 meses de vida.

- JACQUELINE R. PADILLA - 3^aA

ETAPAS DE NOLLA ≡

- Ausencia de cripta 
- Presencia de cripta 
- calcificación inicial 
- 1/3 coronario 
- 2/3 coronarios 
- corona casi completa 
- un tercio radicular 
- 2/3 radiculares 
- Raíz casi completa 
- Raíz completa y apicé cerrado 

Maduración Ósea

Proceso de desarrollo de osificación que tiene lugar durante la infancia y la adolescencia.

- La edad ósea se calcula realizando una radiografía de la mano + muñeca.
- Los huesos en niños crecen, gracias al cartílago.
- La edad ósea sirve para ver que el crecimiento del hueso es normal o para diagnosticar un problema de crecimiento.
- Final de gestación (2 últimos meses) → Epifisis distal del fémur
- Final de gestación (semana 40) → Epifisis proximal del húmero
- 2 meses \pm 2 meses → Hueso grande (Primer núcleo de osificación)
- Primeros meses de vida → Osificación de la epifisis proximal del fémur y tibia.

EDAD PREESCOLAR \equiv

- Núcleos de la osificación de la epifisis de los huesos largos

EDAD ESCOLAR \equiv

- Tamaño de la epifisis en relación con la metafisis adyacentes.

PUBERTAD FASE TEMPRANA \equiv

- Tamaño de la epifisis en relación con metafisis adyacentes.

PUBERTAD \equiv

- Grado de fusión de las epifisis de las falanges con sus respectivas metafisis.

- Centro de osificación del aductor.
- Siempre del centro.



Maduración

Sexual

→ PUBERTAD

- Comienza a diferentes edades dependiendo de factores genéticos y ambientales.

3 ESTADIOS:

- Prepúber
- Púber
- Postpúber

VARONES:

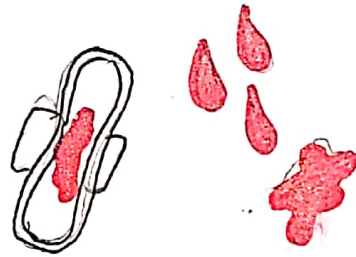
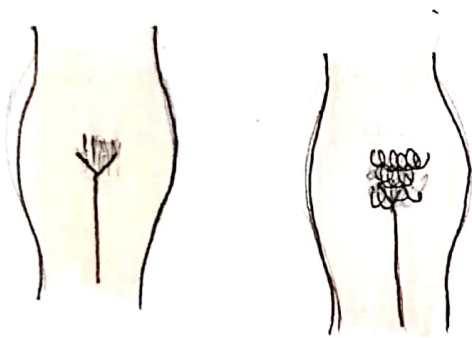
- Aumento de tamaño del escroto y los testículos.
- Agrandamiento del pene.
- Presencia de vello púbico
- Presencia de vello facial
- vello en axilas
- crecimiento (estirón)
- Ginecomastia
(se resuelve al cabo de algunos años)
- cambio (maduración de la voz)

Se da por:

- cambios hormonales
- cambios de peso
- crecimiento lineal.

NIÑAS

- crecimiento de las mamas
(primer signo de maduración sexual)
- Presencia de vello púbico
- vello en axilas
- Inicio de menstruación.
- Aumentan de tamaño las areolas.



TANNER

Mujeres

- Estadio 1: Pecho infantil, sin vello púbico.
- Estadio 2: Bostón mamario, vello púbico no rizado, escuro en los labios mayores.
- Estadio 3: Elevación de pecho y areola. vello rizado y oscuro en pubis.
- Estadio 4: vello púbico tipo adulto no sobre muslos.
- Estadio 5: vello adulto hasta zona medial del muslo.

NIÑAS

Hombres - tamaño testículo

- Estadio 1: (1) (2) (3)
- Estadio 2: (4) (5) (6)
- Estadio 3: (8) (10)
- Estadio 4: (12) (15)
- Estadio 5: (20) (25)

Jacqueline Ruiz Padilla 3-A

13 / NOV / 23.