

# UNIVERSIDAD DEL SURESTE

**TEMA:**

**FLASHCARDS DE LOS TEMAS DE LA UNIDAD**

**MATERIA:**

**CRECIMIENTO Y DESARROLLO.**

**DOCENTE:**

**ROSVANI MARGINE**

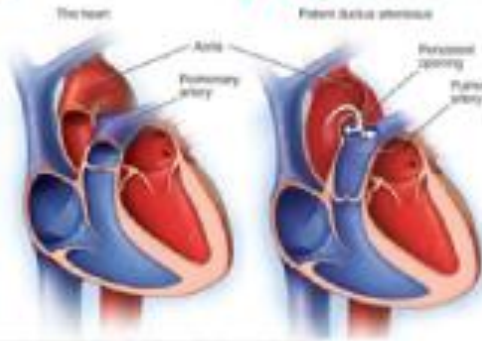
**MORALES IRECTA**

**ALUMNO:**

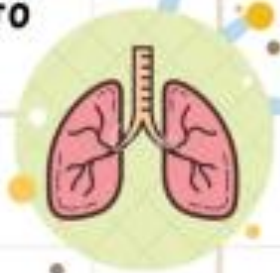**RONALDO DARINEL ZAVALA VILLALOBOS**

**TERCER SEMESTRE GRUPO: A**

# PERSISTENCIA DEL CONDUCTO ARTERIAL



ABERTURA CONSTANTE QUE SE ENCUENTRA ENTRE LOS DOS VASOS SANGUÍNEOS PRINCIPALES QUE SALEN DEL CORAZÓN. EL PROBLEMA CARDÍACO ESTÁ PRESENTE DESDE EL NACIMIENTO, LO QUE SIGNIFICA QUE ES UN DEFECTO CARDÍACO CONGÉNITO.



## clínica

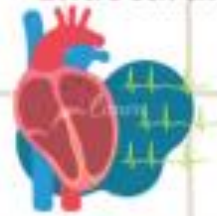- Mala alimentación, que lleva a un crecimiento deficiente.
- Sudoración al llorar o comer.
- Respiración acelerada o falta de aliento persistentes.
- Cansancio rápido.
- Frecuencia cardíaca acelerada.

## FACTORES DE RIESGO

- Nacimiento prematuro.
- antecedentes cardíacos familiares.
- Rubeola durante el embarazo.
- Nacimiento a altura elevada.
- Sexo femenino

## COMPLICACIONES

- Hipertensión pulmonar.
- Insuficiencia cardíaca.
- Endocarditis.



## DIAGNOSTICO

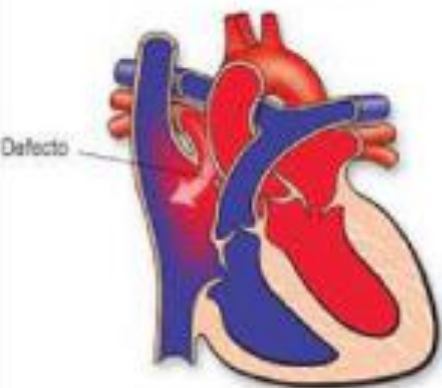
- Ecocardiograma.
- Radiografía de torax.
- Electrocardiograma.
- Cateterismo cardíaco.

## TRATAMIENTO

- Usar una sonda delgada, o catéter.
- Cirugía a corazón abierto

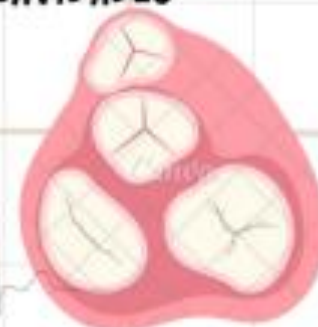
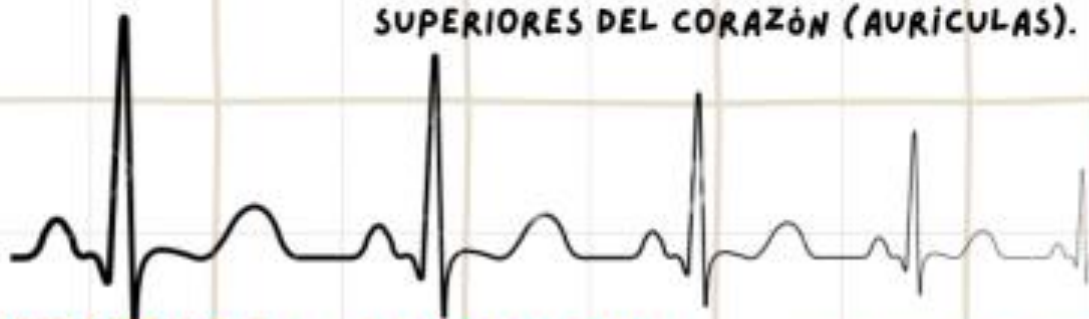
Defecto septal auricular



# COMUNICACIÓN INTERAURICULAR

DEFECTO DE NACIMIENTO EN EL CORAZÓN EN EL QUE HAY UN ORIFICIO EN LA PARED (SEPTO O TABIQUE) QUE SEPARA LAS CAVIDADES SUPERIORES DEL CORAZÓN (AURÍCULAS).



## clínica

- Infecciones respiratorias o pulmonares frecuentes
- Dificultad para respirar
- Cansancio al comer (bebés)
- Dificultad para respirar al hacer actividad física o ejercicio
- Latidos irregulares o sensación de sentir el latido del corazón
- Sopro cardíaco o ruidos silbantes que se pueden oír con un estetoscopio
- Hinchazón de las piernas, los pies o el área del estómago
- Accidente cerebrovascular

## FACTORES DE RIESGO

- Sarampión alemán (rubéola) en los primeros meses del embarazo
- Diabetes
- Lupus
- Consumo de alcohol o tabaco
- Consumo de sustancias ilícitas, como la cocaína
- Uso de ciertos medicamentos, incluidos algunos anticonvulsivos y fármacos para tratar los trastornos del estado de ánimo.

## COMPLICACIONES

- Insuficiencia cardíaca derecha
- Latidos cardíacos irregulares (arritmia)
- Accidente cerebrovascular
- Muerte prematura
- Presión arterial alta en las arterias de los pulmones (hipertensión pulmonar)

## DIAGNOSTICO

- Radiografía de tórax.
- ECG.
- Ecocardiografía



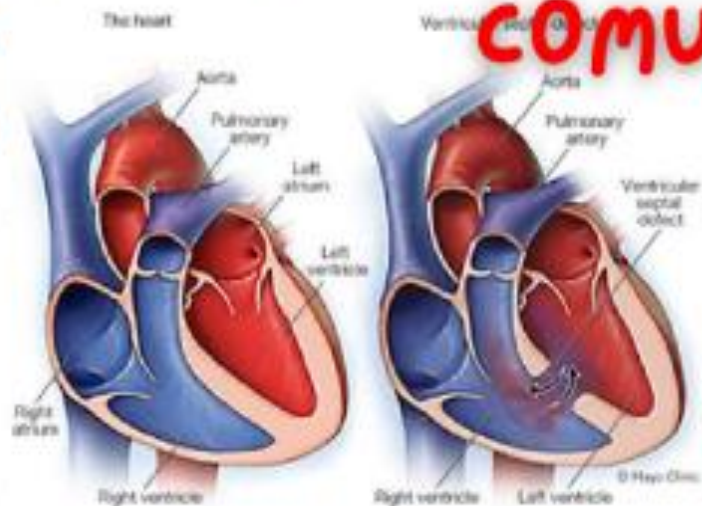
## TRATAMIENTO

- Beta bloqueadores
- Anti coagulantes
- Reparación con catéter.
- Cirugía a corazón abierto.

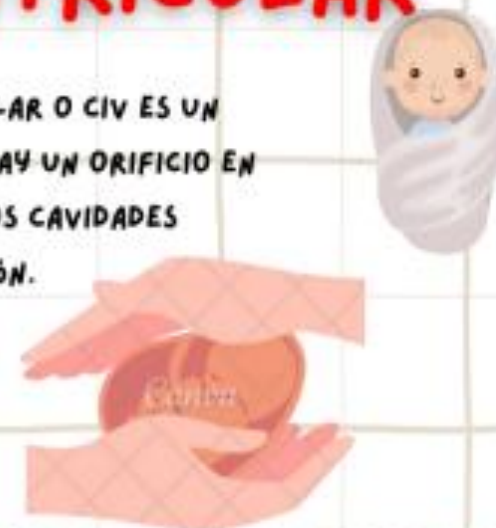
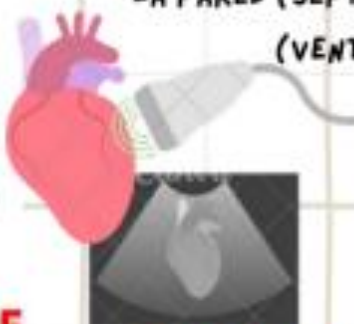


# COMUNICACIÓN INTERVENTRICULAR



TAMBIÉN LLAMADA DEFECTO SEPTAL INTERVENTRICULAR O CIV ES UN DEFECTO DE NACIMIENTO EN EL CORAZÓN. EN EL CUAL HAY UN ORIFICIO EN LA PARED (SEPTO O TABIQUE) QUE SEPARA LAS DOS CAVIDADES (VENTRÍCULOS) INFERIORES DEL CORAZÓN.



## clínica

- Mala alimentación
- Crecimiento físico lento o nulo (retraso en el desarrollo)
- Respiración acelerada o falta de aliento
- Cansancio rápido
- Sonido sibilante cuando el médico escucha el corazón con un estetoscopio (soplo cardíaco).

## FACTORES DE RIESGO

- Nacimiento prematuro
- Síndrome de Down y otras afecciones genéticas
- Antecedentes familiares de problemas cardíacos presentes al nacer (defectos cardíacos congénitos)

## COMPLICACIONES

- Insuficiencia cardíaca.
- Síndrome de Eisenmenger.
- Endocarditis.
- enfermedad de las válvulas cardíacas y el ritmo cardíaco irregular



## DIAGNOSTICO

- Ecocardiograma.
- Electrocardiograma.
- Radiografía de pecho
- Oximetría de pulso.
- Cateterismo cardíaco.
- resonancia magnética. .
- TAC.

## TRATAMIENTO

- Dliureticos
- terapia de oxígeno
- Cirugías u otros procedimientos

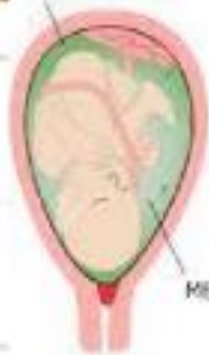

# síndrome de aspiración de meconio

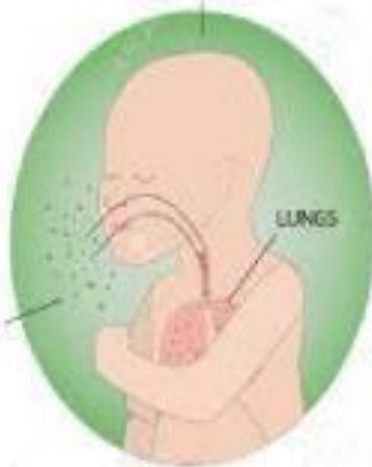

EL SOBRE ESFUERZO (COMO EN EL CASO DE INFECCIÓN O DE CONCENTRACIONES BAJAS DE OXÍGENO) OBLIGA AL FETO A TOMAR BOCANADAS DE AIRE, DE MANERA QUE INHALA (INSPIRA) EL LÍQUIDO AMNIÓTICO QUE CONTIENE MECONIO Y ESTE SE DEPOSITA EN LOS PULMONES

STAINED AMNIOTIC FLUID



MECONIUM LIQUOR



## clínica

- Tinción de meconio
- postmadures
- dificultad respiratoria severa al nacer
- cianosis.
- tiraje intercostal.
- Quejido
- Aleteo nasal.

## FACTORES DE RIESGO

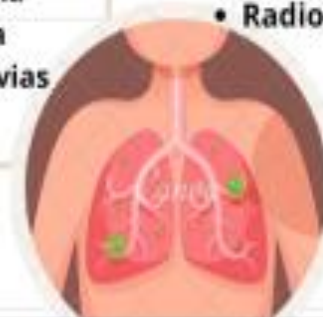- post termino
- hipoxia aguda intra parto.
- hipoxia perinatal crónica.
- sufrimiento fetal agudo.
- preclamsia y eclamsia.

## COMPLICACIONES

- Neumonía por aspiración de meconio
- Neumonitis
- Hipoxemia
- Di estrés respiratoria
- Acidosis metabólica
- Obstrucción de las vías respiratorias

## DIAGNOSTICO

- Meconio en el líquido amniótico
- Dificultad respiratoria
- Radiografía de tórax



## TRATAMIENTO

- A veces, succión de las vías respiratorias
- Medidas para apoyar la respiración
- A veces, surfactante y antibióticos
- Tratamiento de cualquier trastorno subyacente





# Taquipnea transitoria del recién nacido



PROCESO RESPIRATORIO NO INFECCIOSO QUE INICIA EN LAS PRIMERAS HORAS DE VIDA Y SE RESUELVE ENTRE LAS 24 Y 72 HORAS POSTERIORES AL NACIMIENTO, SE PRESENTA CON MÁS FRECUENCIA EN LOS RECIÉN NACIDOS DE TÉRMINO O CERCANOS A TÉRMINO, QUE NACEN POR CESÁREA O EN FORMA PRECIPITADA POR VÍA VAGINAL

## clínica

- Taquipnea mayor a 60 RXM.
- Respiración ajitada
- Aleteo nasal.
- Estertores.
- Cianosis.
- Saturación de oxígeno menor a 88%.

## FACTORES DE RIESGO

- macrosomía
- Género.
- Embarazo gemelar.
- nacimiento a término o cercano.
- Apgar menor a 7.
- fosfatidilglicerol negativo.

## COMPLICACIONES

- Neumotorax.
- Neumonía.
- Hipertensión pulmonar.
- Deterioro neuronal.
- Enfermedad pulmonar crónica.

## DIAGNOSTICO

- Hemograma
- hemocultivo
- Radiografía de tórax
- Prueba de gasometría arterial
- Monitoreo continuo de los niveles de oxígeno.

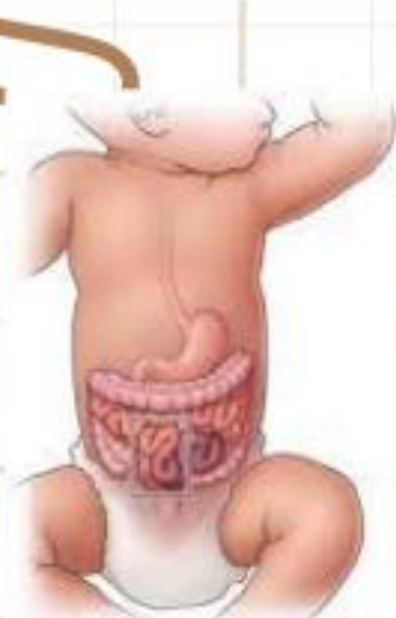

## TRATAMIENTO

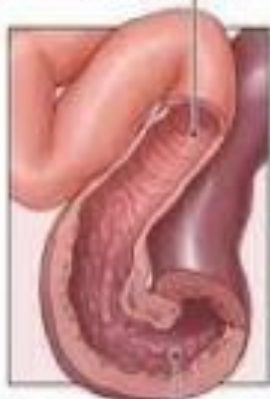- Administración de oxígeno.
- presión positiva continua en la vía aérea (CPAP) y, en ocasiones, incluso ventilación mecánica.

# Enterocolitis necrosante

ENFERMEDAD ADQUIRIDA QUE AFECTA SOBRE TODO A RECIÉN NACIDOS PRETÉRMINO O ENFERMOS, CARACTERIZADA POR NECROSIS DE LA MUCOSA O, INCLUSO, DE CAPAS MÁS PROFUNDAS DEL INTESTINO.



Healthy intestine



Necrotizing enterocolitis



## clínica

- Distensión o hinchazón del abdomen (distensión abdominal)
- Peristalsis disminuida
- Líquido de color verdoso (la bilis) en el estómago
- Evacuación de los intestinos con sangre

## FACTORES DE RIESGO

- Rotura prolongada de membranas con amnionitis
- Asfixia en el nacimiento
- Recién nacido pequeño para la edad gestacional
- Cardiopatía congénita
- Anemia
- Exanguinotransfusiones
- Alteración del microbioma intestinal (disbiosis)
- Alimentación con leche no humana

## COMPLICACIONES

- Peritonitis
- Sepsis
- Perforación intestinal
- Estenosis intestinal
- Problemas renales causados por la incapacidad prolongada para tolerar la alimentación entérica y la necesidad de nutrición parenteral (intravenosa)
- Síndrome del intestino corto si se pierde una gran cantidad del intestino

## DIAGNOSTICO

- Detección de sangre en materia fecal
- Radiografías de abdomen
- Ecografía

## TRATAMIENTO

- Nutrición, líquidos y antibióticos administrados por vía intravenosa
- En ciertas ocasiones, intervención quirúrgica.



