

**Universidad del Sureste
Licenciatura en Medicina Humana**

César Samuel Morales Ordóñez.

Dra. Rosvani Margine Morales Irecta.

“Entendiendo el Desarrollo”.

Crecimiento y Desarrollo.

Grado: 3

Grupo: “A”


PASIÓN POR EDUCAR

Comitán de Domínguez Chiapas a 17 de Noviembre de 2023.

MADURACIÓN

Samuel
Morales
3-"A"

"Dental"



"Cronología de Erupción."

• Síntomas de la Erupción: Enrojecimiento; salivación, ocasionalmente fiebre, Malestar general; infecciones Respiratorias y diarrea.

• Tx: Mordedera frías; Acetaminofén (en caso de ser necesario).

- Incisivo Central: 8 a 12 meses / 7 a 8 años. - Segundo Molar

- Incisivo Lateral: 9 a 13 meses / 8 a 9 años. - 2^a a 3^a m / 12 / 13 años.

- Canino: 16 a 22 meses / 11-12 años. - Primer molar: 13-19 m / 11 a 12 años.

● Anomalías de Erupción:

- **Dientes Natales:** Dientes presentes al nacimiento.
- **Dientes Neonatales:** Dientes que emergen en los 3 primeros Meses de vida.
- **Dientes Supernumerarios:** Dientes Anormales adicionales a la serie normal dental; relacionados con síndromes como Disostosis. Cleidocraneal; Trisomía 21; Síndrome de Leopard; Síndrome de Gardner.
- **Dientes Ausentes:** Relacionados con la displasia Ectodérmica Síndrome de Goltz; Síndrome Ellis Van Creveld; Síndrome Orofaciodigital; Osteogénesis imperfecta; síndrome de Williams.

Caries Temprana de la Infancia.

- Enfermedad Infectocontagiosa Multifactorial; se caracteriza por la desmineralización de los Tejidos duros del Diente y afecta a 90% de la Población Infantil.

"Etiología."

Agente Causal

- **Streptococcus Mutans**; Principal Bacteria causante de la Caries y forma parte de la flora Bucal común.
- Es altamente transmisible y coloniza la Boca por medio del contacto con saliva infectada.

Consecuencias de la "CTI."

- Dolor Intenso; Infecciones; Urgencias dentales y Médicas;
- desarrollo físico tardío.
- Retraso del Lenguaje.
- Dificultad Masticatoria.
- Maloclusiones.

● Guía de Prevención y Recomendaciones Generales.

- Se recomienda la Lactancia Materna hasta el sexto Mes de Vida. (Además de aportar Ventajas nutricionales y Psicológicas; estimula un correcto Crecimiento y desarrollo del aparato Estomatognático).
- El uso de **Biberón** está Justificado; en caso de Lactancia Materna no sea Efectiva. u agregar Leche de fórmula; No debe agregarse Miel u Azúcar a los Alimentos; se recomienda el retiro del Biberón a partir del año de Edad.
- No es recomendable la Práctica de succión No nutritiva; Chupones; dedo u Pacificadores; debido a que se relacionan con hábitos nocivos que causan alteraciones en dientes y Maxilar. Infección

Infecciones Odontogénicas.

- Derivadas de Patologías pulpares sin Tx; algunas veces agravadas por la Condición sistémica del Px.
- Casi 5% de las Infecciones de Origen Dental se debe a Microorganismos Aerobios; 20 a 35%; a anaerobos.
- A los Pacientes con un Absceso Periapical aislado; sin Compromiso a fascias Profundas; se les debe tratar con un esquema de Amoxicilina; clindamicina o ambas; y debe ser Referido al Odontopediatra.
- Complicaciones: Sinusitis; Infecciones Periorbitarias; trombosis de seno cavernoso; Endocarditis Bacteriana.

● Cuidado en Casa y Hábitos de Higiene.

- Higiene Bucal adecuada en los Padres; Cuidadores; o ambos; Además de la Obturación de las Caries presentes.

- A Partir del Nacimiento Comenzar Higiene Bucal con gasas, o Paños húmedos y agua Oxigenada (una parte de Agua Oxigenada por 3 de Agua). después de Cada Alimento.

MADURACIÓN "ÓSEA"

- Grados de Diferenciación y Desarrollo; que presentan los Centros de Calcificación Esquelética.

Edad Cervical según Lamparski en cuanto a género.

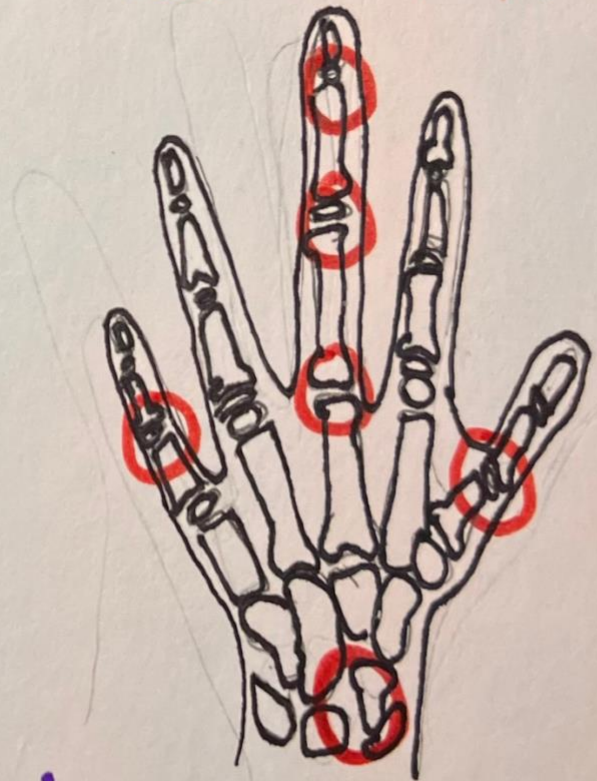
Indicadores.

- Inicio y Desarrollo de Concavidades en el Borde inferior del Cuerpo Vertebral.
- Incremento de la Altura Vertical del cuerpo de la Vértebra; el crecimiento desigual de la parte posterior y la altura total del cuerpo vertebral.

Indicadores de la Maduración Esquelética del Adolescente (IME).

Once discretos indicadores; se encuentran cubriendo el período entero de desarrollo adolescente; en estos seis sitios localizados en:

- Dedo Pulgar.
- Dedo Medio.
- Menique.
- Radio (Hueso).



¡Indicadores!

● Estadíos de Nolla

Estadío 0 : ausencia de Cripta.

Estadío 1 : Presencia de Cripta.

Estadío 2 : Calcificación inicial de la Corona.

Estadío 3 : $\frac{1}{3}$ de la Corona Completa.

Estadío 4 : $\frac{2}{3}$ de la Corona Completa.

Estadío 5 : Corona prácticamente Completa.

Estadío 6 : Corona Completa.

Estadío 7 : $\frac{1}{3}$ de raíz Completa.

Estadío 8 : $\frac{2}{3}$ de Raíz Completa.

Estadío 9 : Raíz prácticamente Completa pero con el ápice abierto.

Estadío 10 : Raíz Completa y Ápice cerrado.

Cronología de la Osificación. ●

- final de la Gestación (2 últimos meses). • Epífisis distal del fémur.
- final de la Gestación (40^a SDG): • Epífisis proximal del Húmero.

- Edad Cronológica de 2 meses \pm 2 meses • Hueso grande (Primer núcleo de osificación).
- Primeros Meses de Vida: Osificación

de la Epífisis proximal del fémur y tibia.

- Edad Cronológica (10 años \pm 13 meses (♀)

- Último Centro de osificación en aparecer el aductor del Pulgar. • 12.6 años \pm 1.5 años (♂)

- secuencia de los Centros epifisarios de los Huesos largos.
- Radio distal > Falanges prox. > Metacarpos > Falanges Med. y Distal

Maduración Sexual

Se da durante la etapa de la Adolescencia (10-19 años).

Los Niños y las niñas llegan a la altura y el peso Adulto.

"Crecimiento"

Varones: Generalmente se observa el Crecimiento Aproximadamente entre los 12 y los 16 años.
- Puede preverse un aumento de > 10 cm. en su tamaño habitual.

Mujeres: El empuje de Crecimiento se observa Aprox. entre los 9 y 13 años
- Puede preverse un aumento de 9 cm en su tamaño normal.

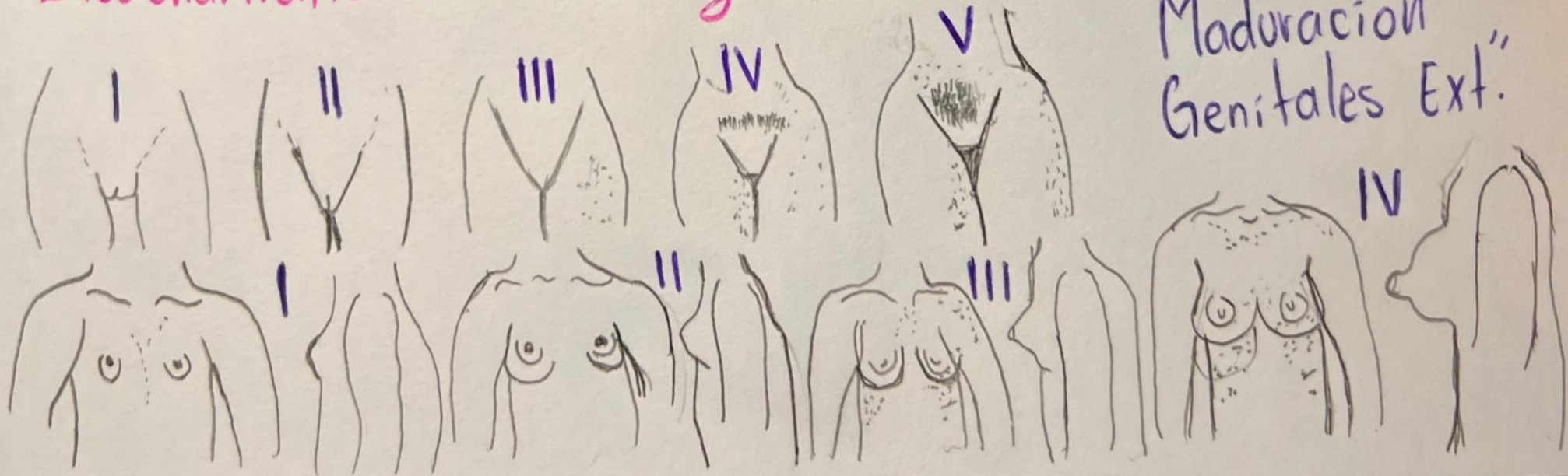
Maduración Genital

Varones: Los "Cambios Sexuales" Comienza con el crecimiento del Escroto y los Testículos. Seguido de una Elongación del "Pene" y aumento de Tamaño de las Vesículas Seminales y la Próstata.

- Aparición de Vello púbico en Zona Pelvica (Monte de Venus). 2 años después dará la aparición de Vello Axilar y Facial.
- **Primera Eyaculación** → Aparece entre los 12 y 14 años. Está se dá 1 año después de la aceleración del crecimiento del Pene.
- Aparición Normal de Ginecomastia.

Mujeres: Los Botones Mamarios son el primer Signo Visible en la Maduración Sexual Femenina

- Aparición de Vello Púbico y Axilar
- Aparición de Menarca Aprox. 2 años después del Desarrollo mamario. Por lo General aparece entre los 12 o 13 años.
- Ensaechamiento de Cintura y Cadera.



REFERENCIAS.....

Jennifer Paris, A. R. (2019). *Desarrollo y Crecimiento en la Niñez*. LibreTexts.

Guías de práctica clínica, s/f)

Guías de práctica clínica. (s/f). Gob.mx. Recuperado el 16 de septiembre de 2023, de http://www.imss.gob.mx/guias_practicaclinica?field_categoria_gs_value=All.