



Liliana Pérez López

Dra. Karen Alejandra Morales Moreno

Flash Card

Fisiopatología II

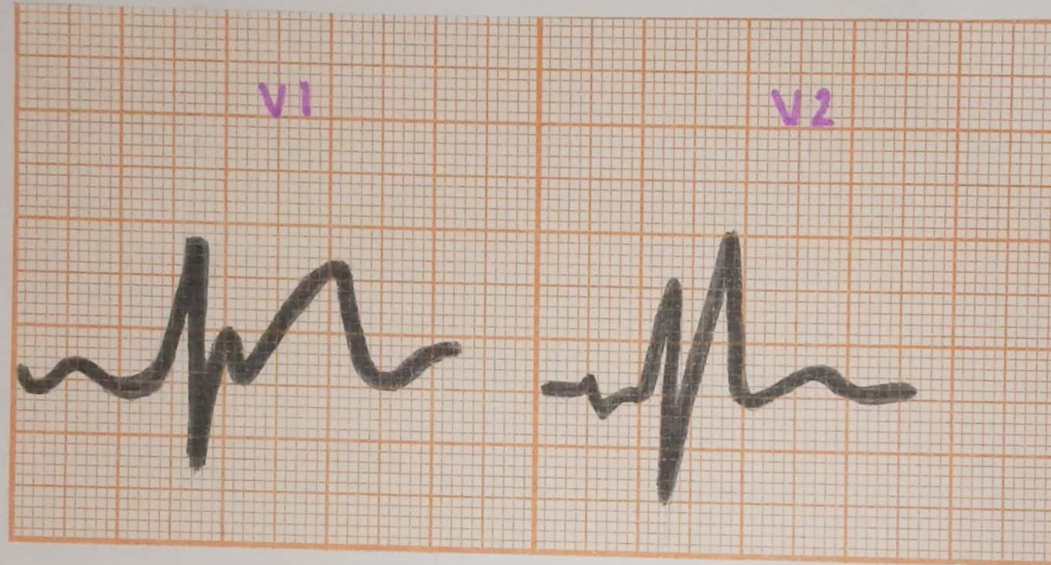
Tercer semestre

PASIÓN POR EDUCAR

“A”

NOTAS

Patrón de bloqueo de rama derecha → RSR



Patrón de orejas de conejo

~~30-10-23~~
+1

~~06-11-23~~

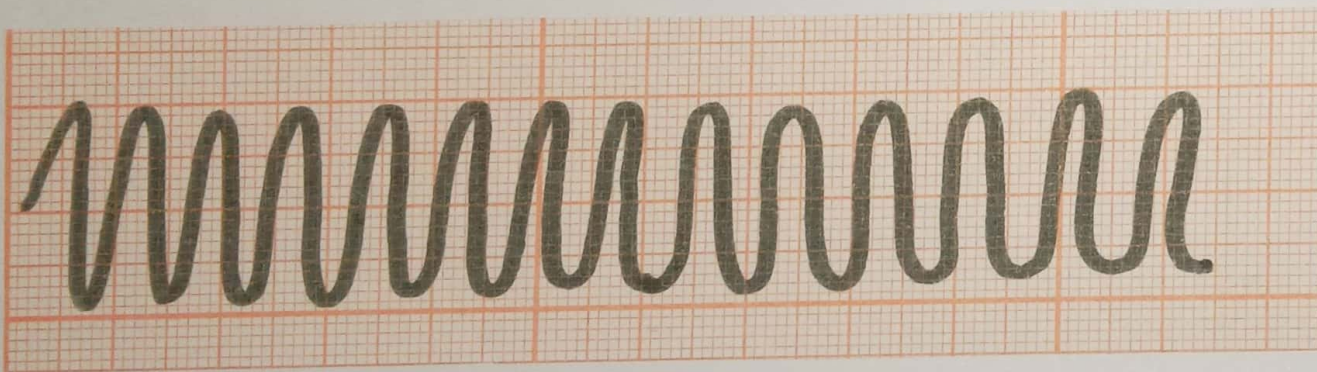
Taquicardia ventricular

Características

Intervalo R-R regular

QRS ancho

Tiene ritmo organizado



~~08-1-23~~
+1

Relación anatómica con el ECG

V1 - V2 → Cara septal → Afecta arteria DA

V3 - V4 → Cara anterior → Afecta arteria DA

V1 - V4 → Cara anterosoptal → Afecta arteria DA

V5 - V6 → Cara lateral baja → Afecta arteria circunfleja

DI - AVL → Cara lateral alta → Afecta arteria circunfleja

DII, DIII, AVF → Cara inferior → Afecta arteria coronaria derecha

V1 - V6 → Cara anterior Extenso → afecta arteria coronaria derecha

09-11-23
A

Bibliografía:

Electrocardiografía práctica, lesión, trazado e interpretación. Dubin. Tercera edición, McGRAW-HILL INTERAMERICANA.