



**Universidad del sureste
Medicina Humana
Fisiopatología**

**Mapa conceptual
Flascard de
electrocardiograma**

Mi Universidad

**Ailyn Yamili Antonio Gómez.
DRA. Karen Alejandra Morales Moreno**

~~30-10-23~~



Arlyn 3A

CHARAS

V₁, V₂ Septal DA

V₃, V₄ anterior PA

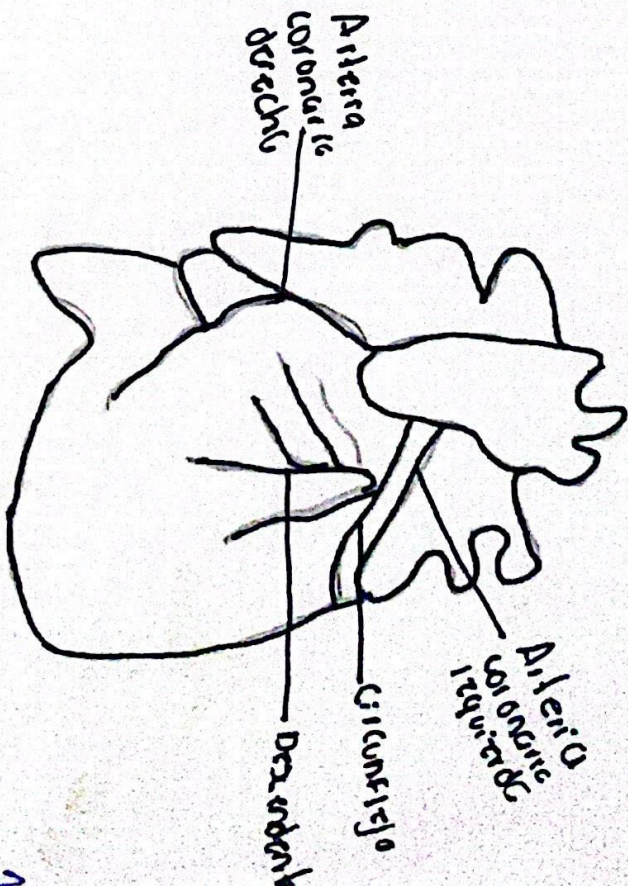
V₁, V₄, V₆ Anteroseptal DA

V₅, V₆ Lateral base CX

D₁, A_{VL} Lateral alla SCX

D₂, D₃, A_{VF} Cora inferiori

V₁, V₄, V₆, D₁, A_{VL} Antero extensa CO



2019-11-27

06-11-13.1

TAVICARDIA AURICULAR MULTIFOCAL

- Morfologia diferentes de onda P
- Las P estaran mal
- Tipica por episod, asociado tambien a hipokalemia e hipomagnesemias

~~Dr. B. T. M.~~

