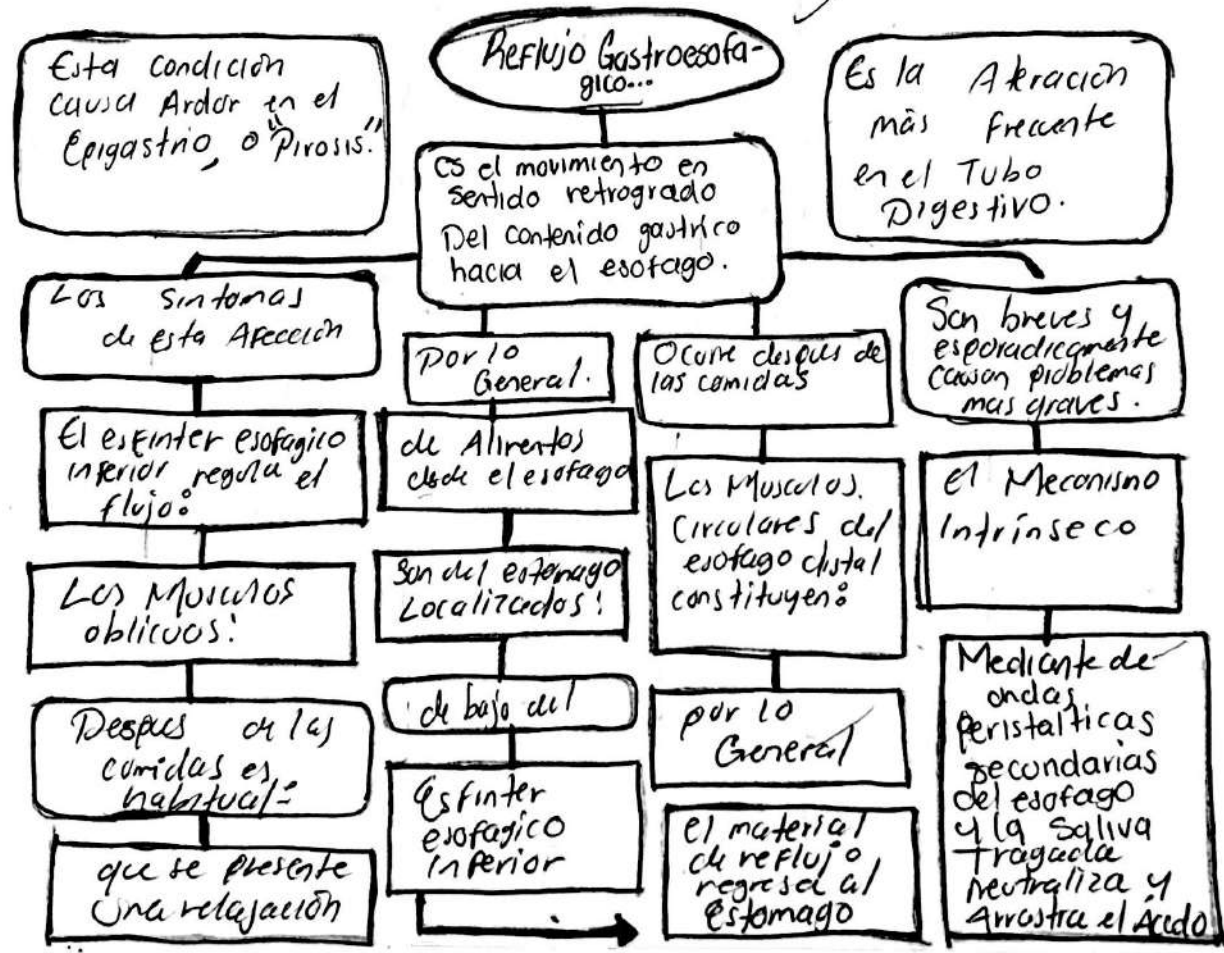
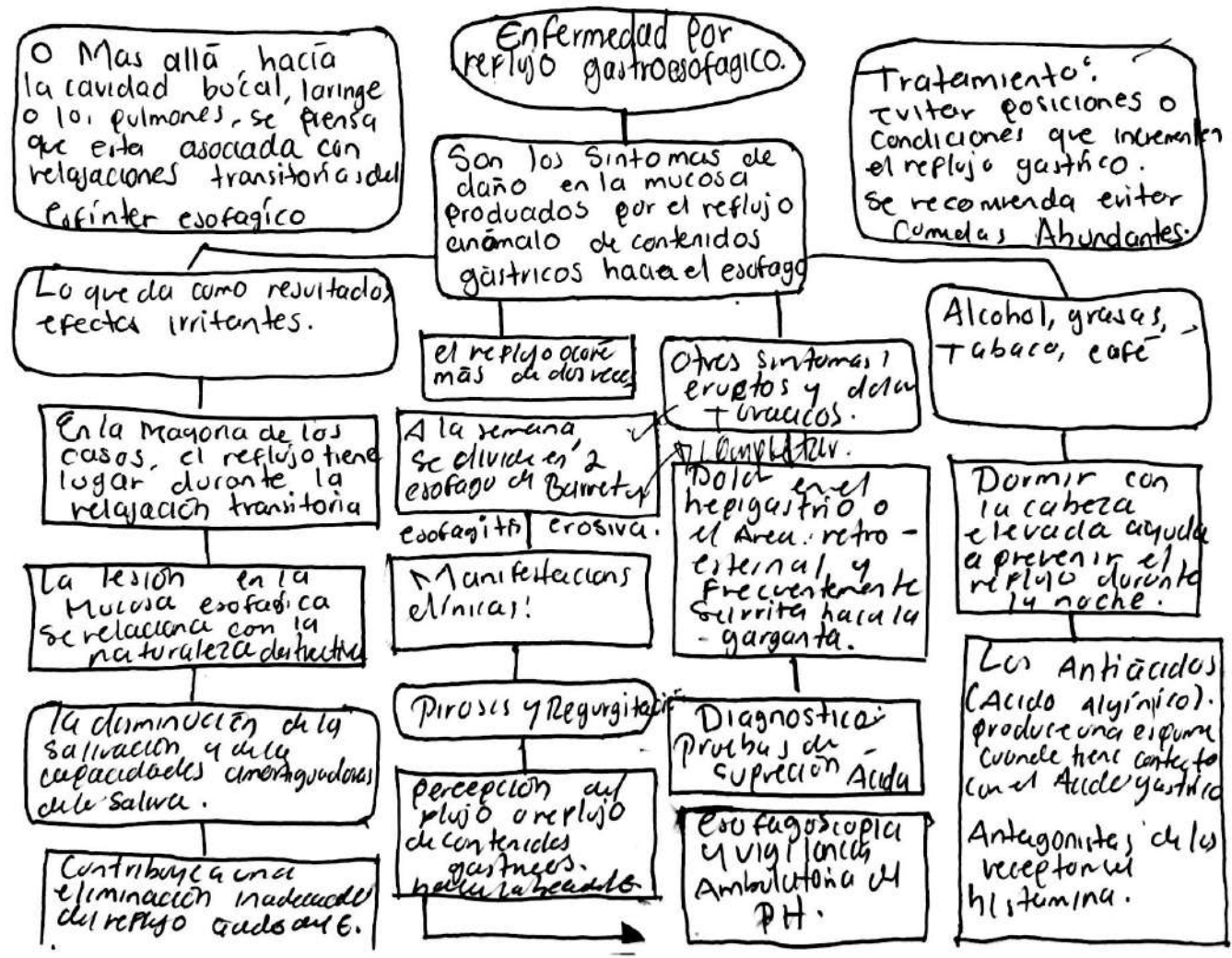


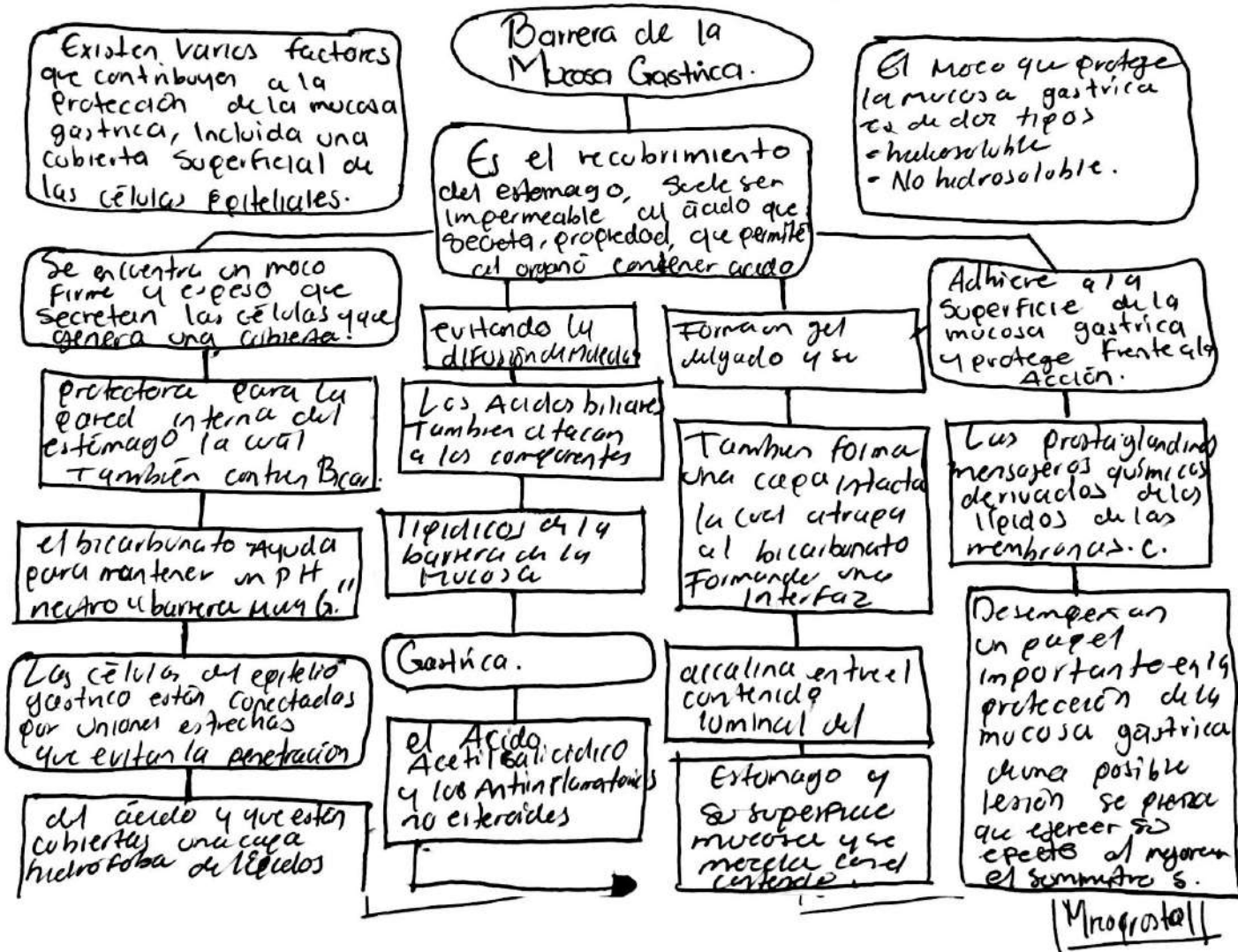
José Carlos Cruz Camacho.

Fisiopatología

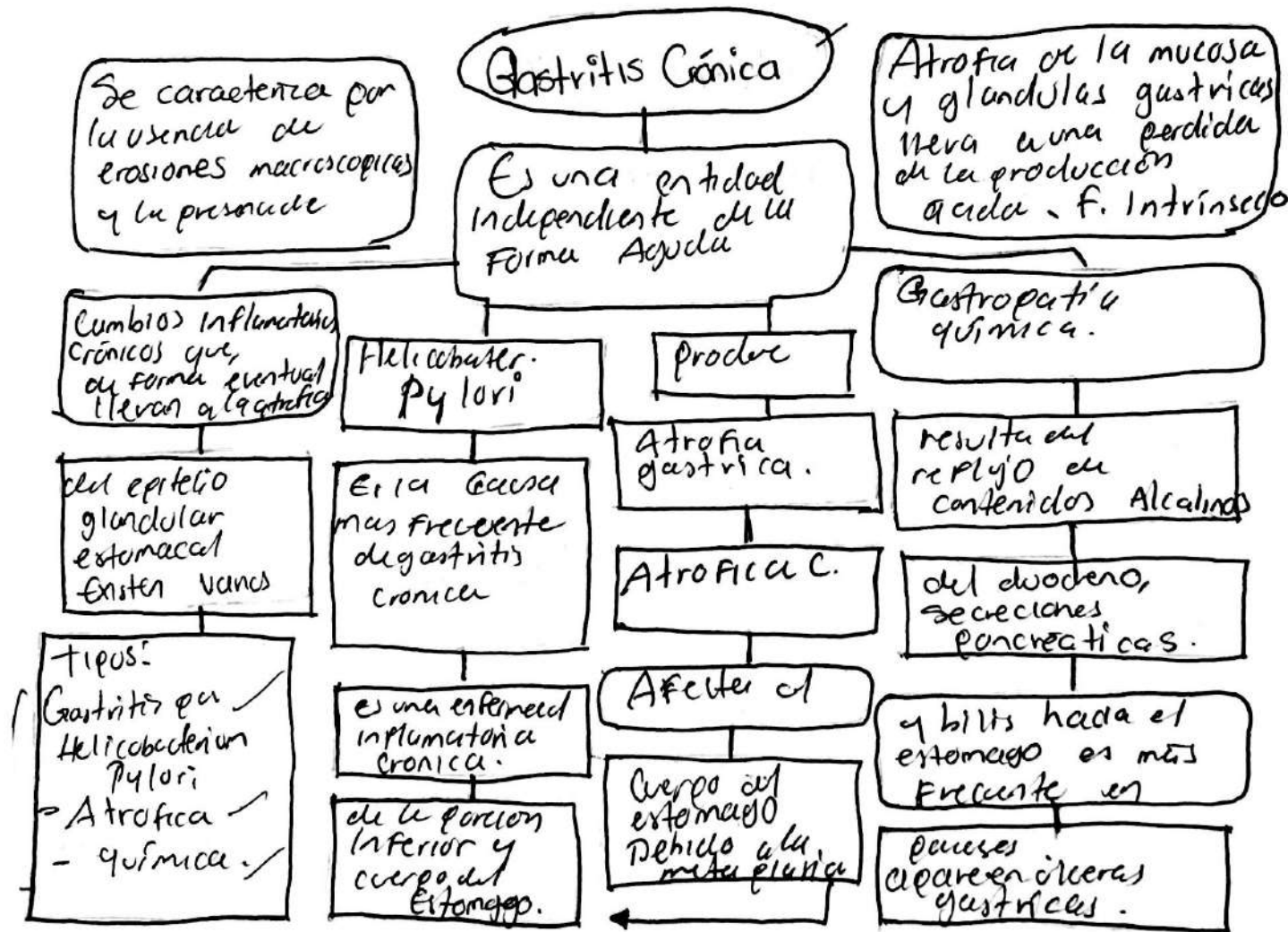
3ro "A"



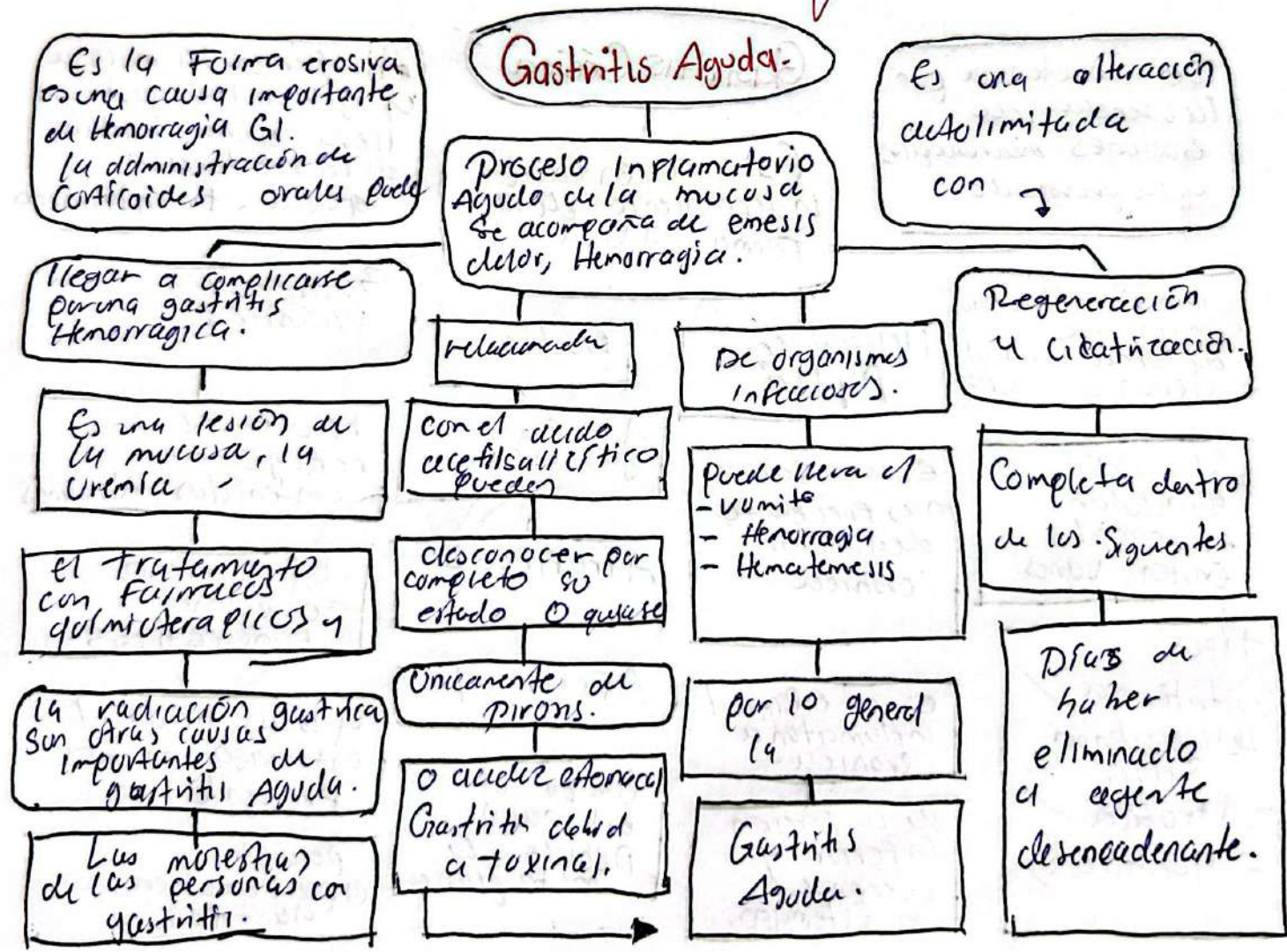


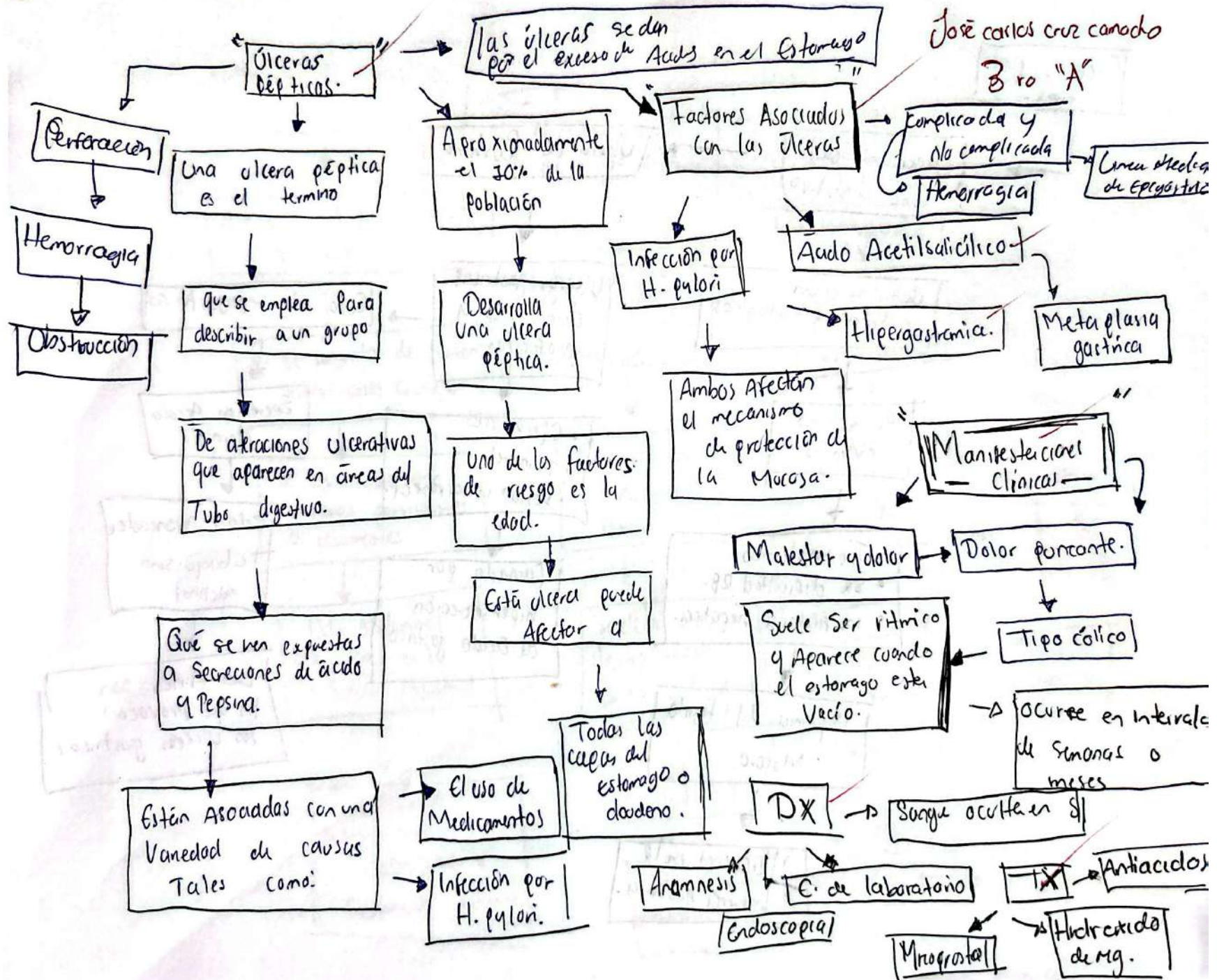


de mg.



9.5





Úlceras por
Estrés.

Úlceración del
Tubo digestivo

Úlcera de Cushing

debido a un
estrés fisiológicos

Úlceras gástricas
duodenales y
esofágicas

Solo dar epigástrico

quemaduras
extensas.

- Operaciones
- Tumores
- lesión intracraneal.

Secrecion Acido
Normal

- Traumatismos
- Sx dificultad RB.
- Insuficiencia hepática.

Causada por
hipersecreción
de ácido gástrico.

Edad Avanzada
Tabaquismo
Alcohol

Isquemia del tejido
Mucoso

Los Aines son
los que provocan
los úlceras gástricas

Alteraciones en la
barrera gástrica.

Síndrome de Intestino Irritable

Alteración del funcionamiento del tubo digestivo

Es el conjunto de Síntomas Intestinales Crónicos.

Se caracteriza por Síntomas persistentes o recurrentes

Dolor Abdominal
Alteraciones en la función Intestinal

Malestares diversos como
Flatulencias y
Distensión Abdominal.

el dolor se Alivia al defecar

el dolor suele ser de tipo cólico intermitente

Se ubica en el Abdomen Inferior

Se debe a un desregulación de la actividad motora del

Intestino

y las funciones controladas por SNC

Dx

Dolor, molestia Abdominal

distensión Estreñimiento

y diarrea.

Por lo menos duran 12 semanas precedentes.

Alivio al defecar
frecuencia con evacuaciones
Cambios en las heces.

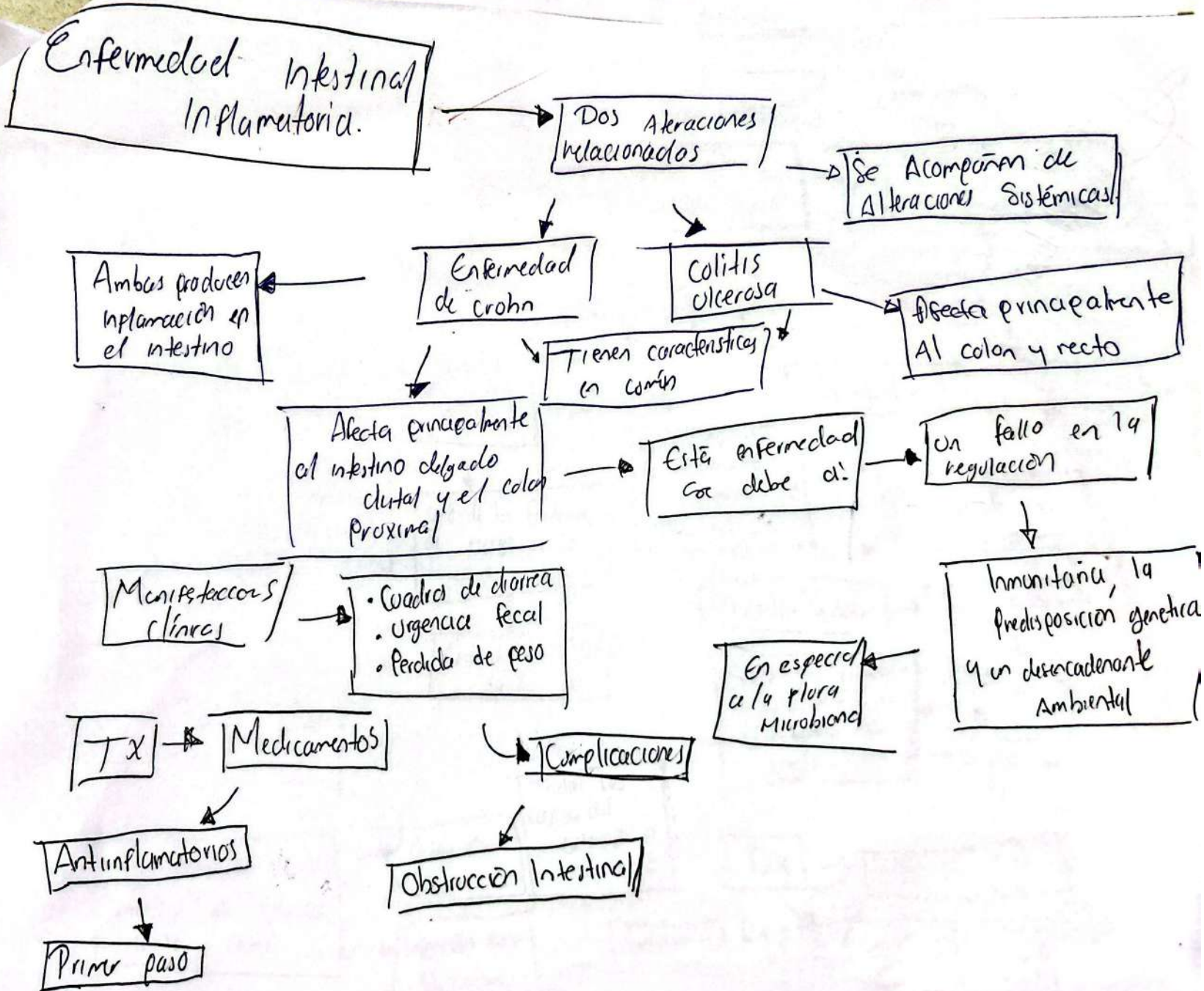
Tx → Dieta especial

↳ Ingesta de Fibras

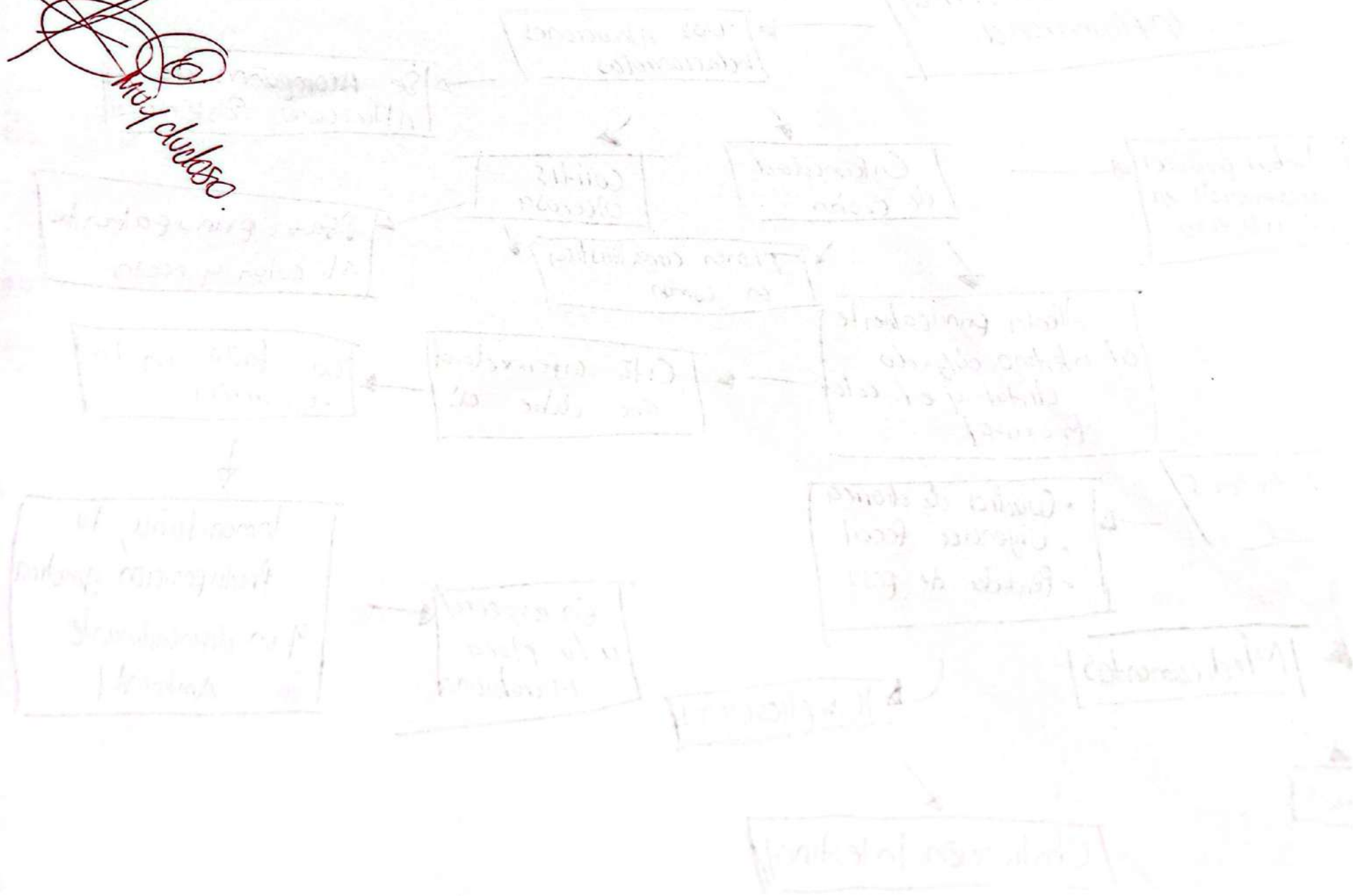
↳ Tx farmacológico!

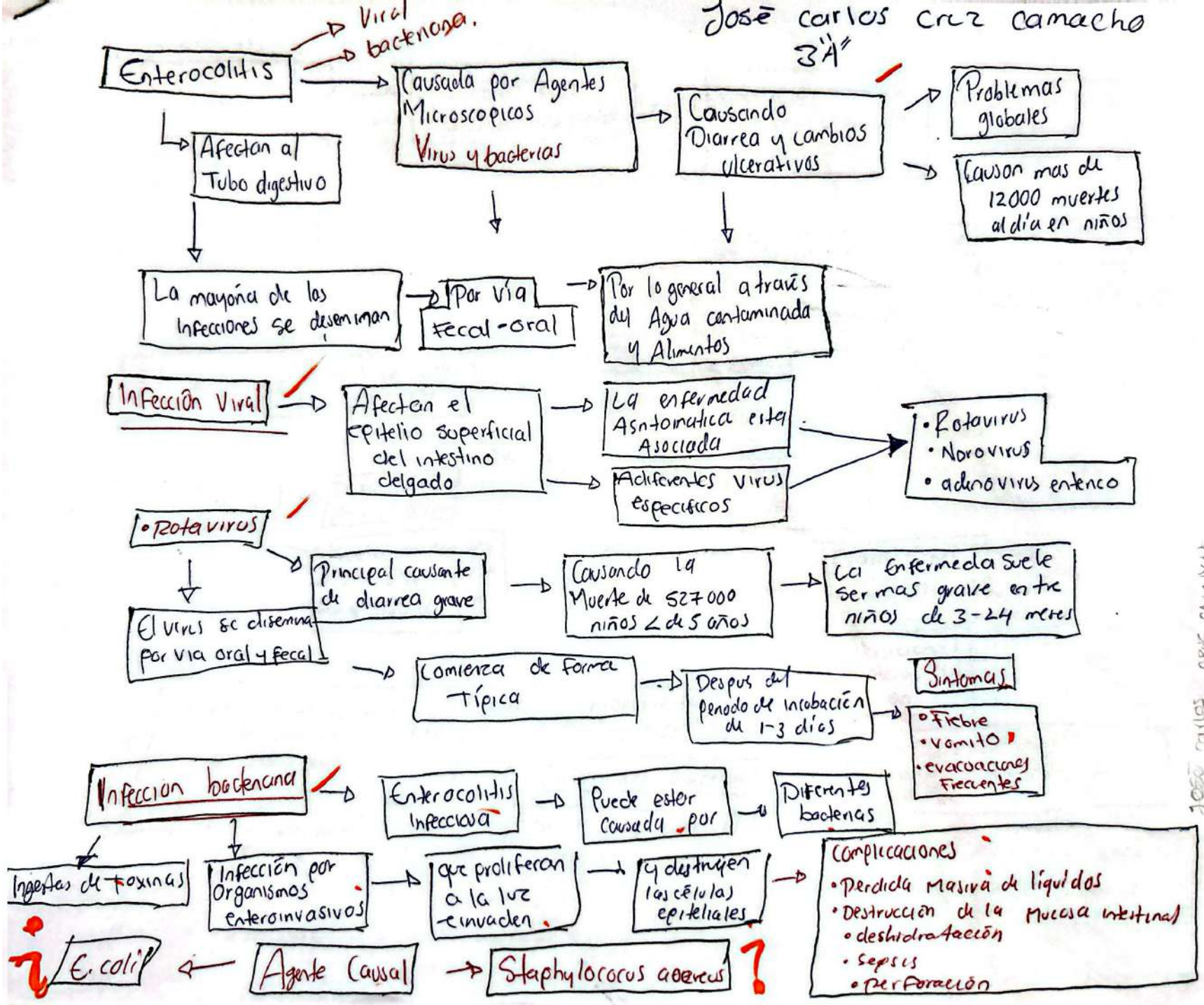
↳ Espasmolíticos

↳ Anticolinérgicos

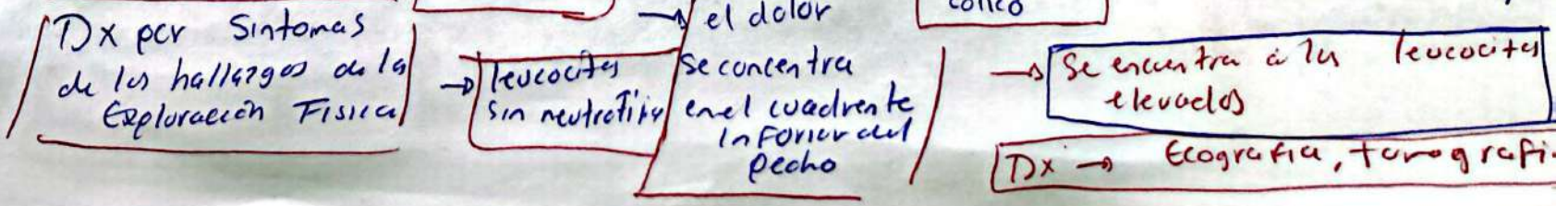
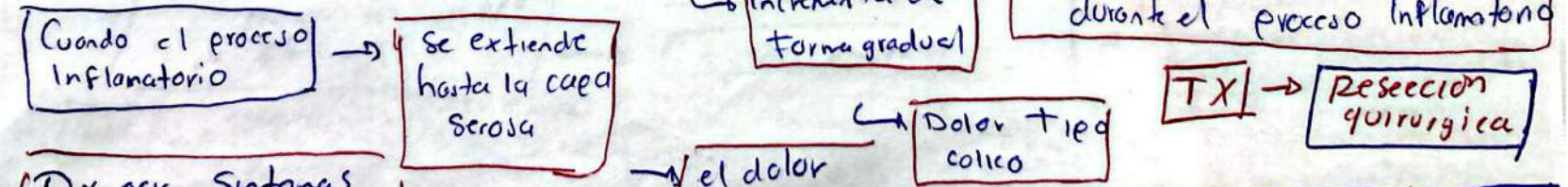
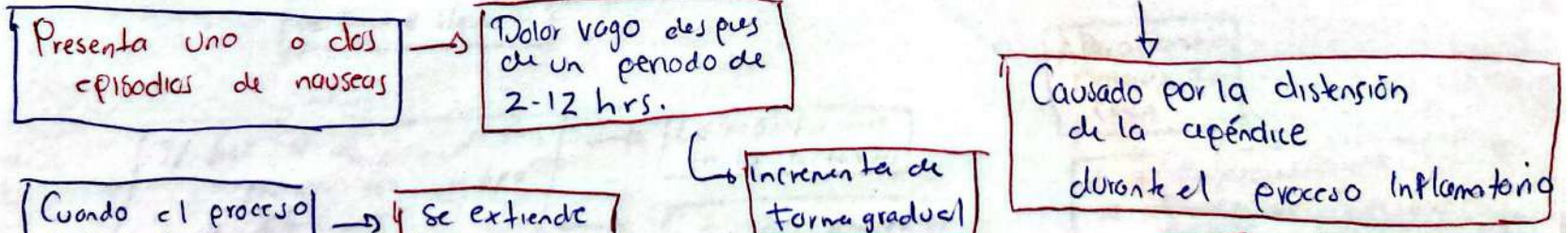
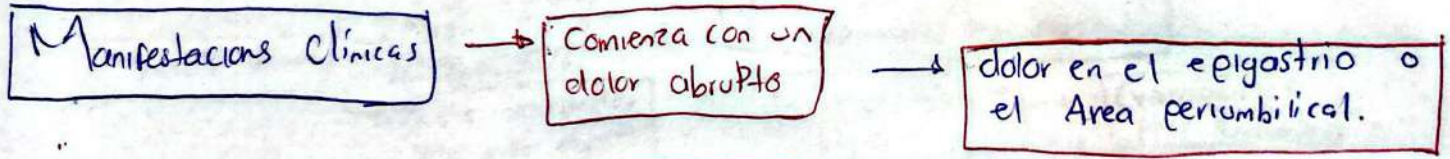
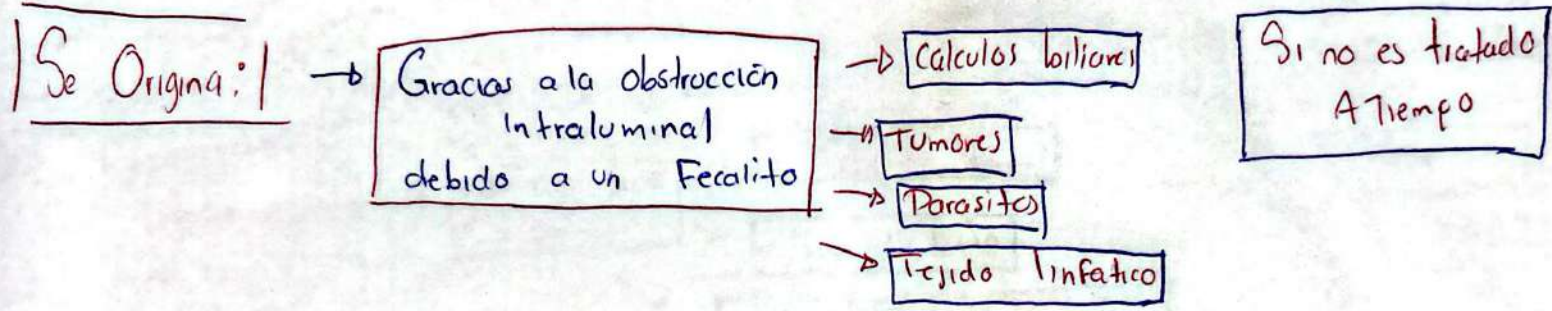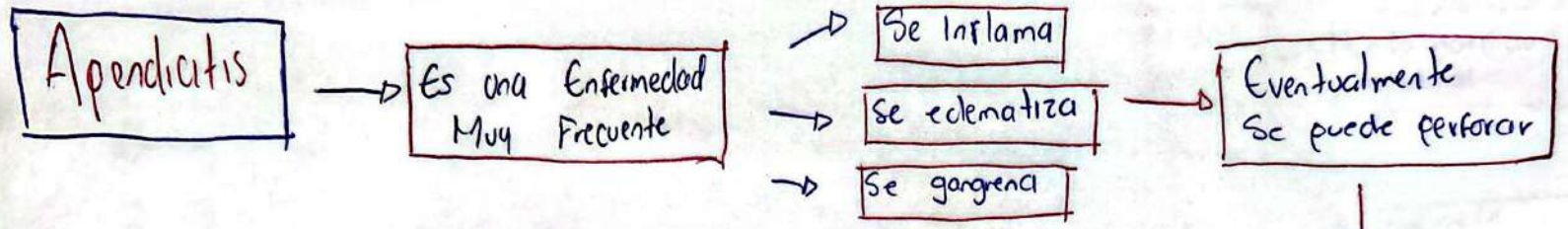


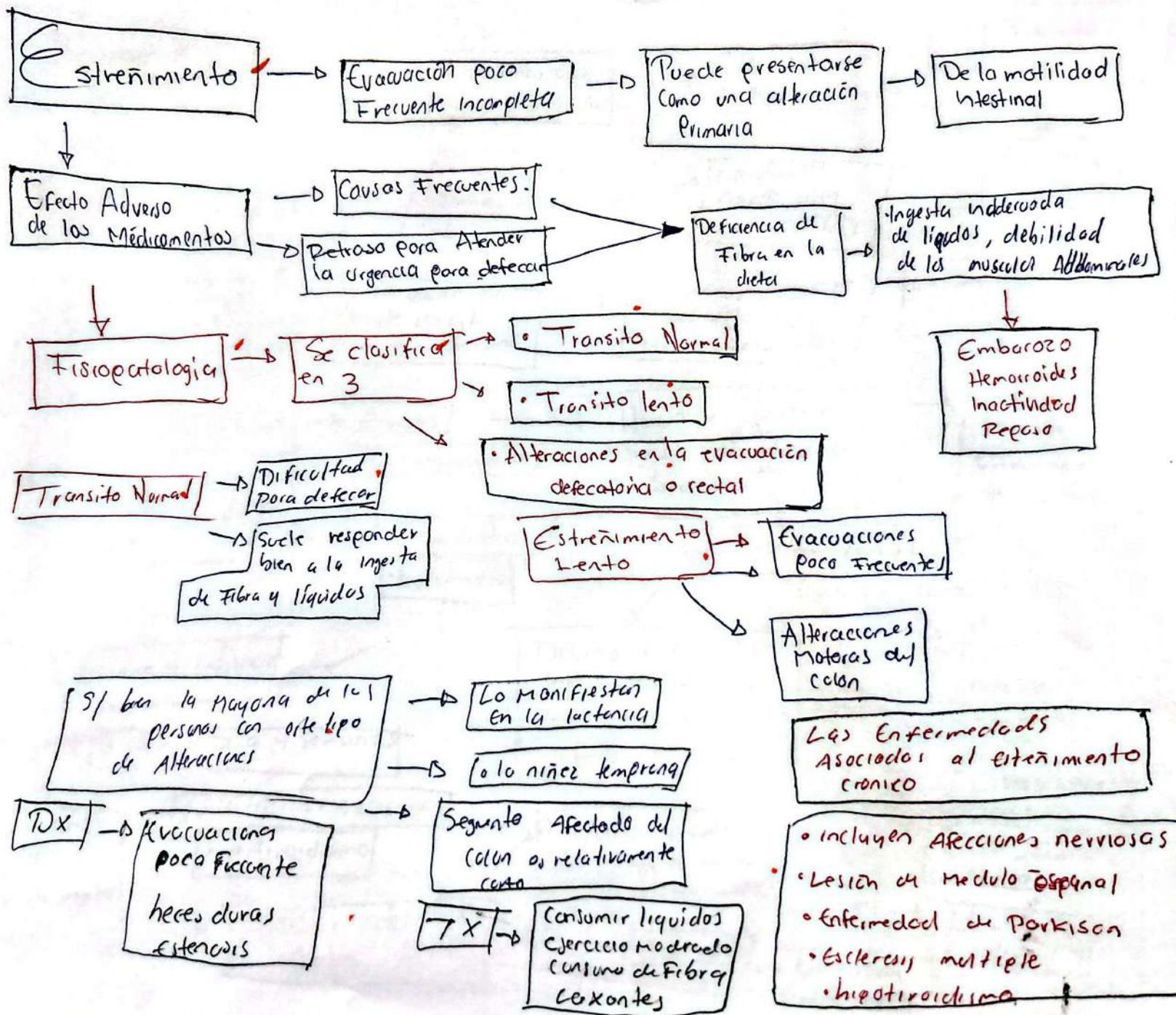
May 2020





JOSE CARLOS CRUZ CAMACHO





Recomendar mapa

