




Mario Morales Argueta

Flash Card

Fisiopatología II

3°A

PASIÓN POR EDUCAR

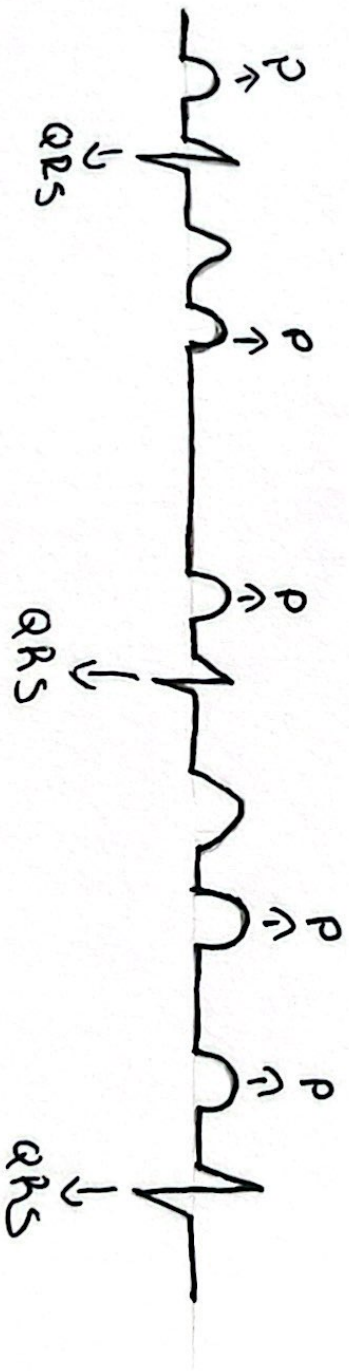


30-10-23



* BAN 3^{er} grado.

- Aquí la onda P no tiene ninguna relación con el complejo QRS
- > Hay más ondas P que QRS
- > FC baja.



~~08-11-23~~

→ Taquicardia Ventricular

- R-R: Regular
- Ritmo: Taquicardia
- QRS: Ancho



→ Fibrilación Ventricular

- R-R: Irregular
- QRS: anchos y estrechos
- Ritmo: Taquicardia



* Relación Anatómica con el ECG.

-V1-V2 → Septal → Septales/DA

-V3-V4 → Anterior → DA

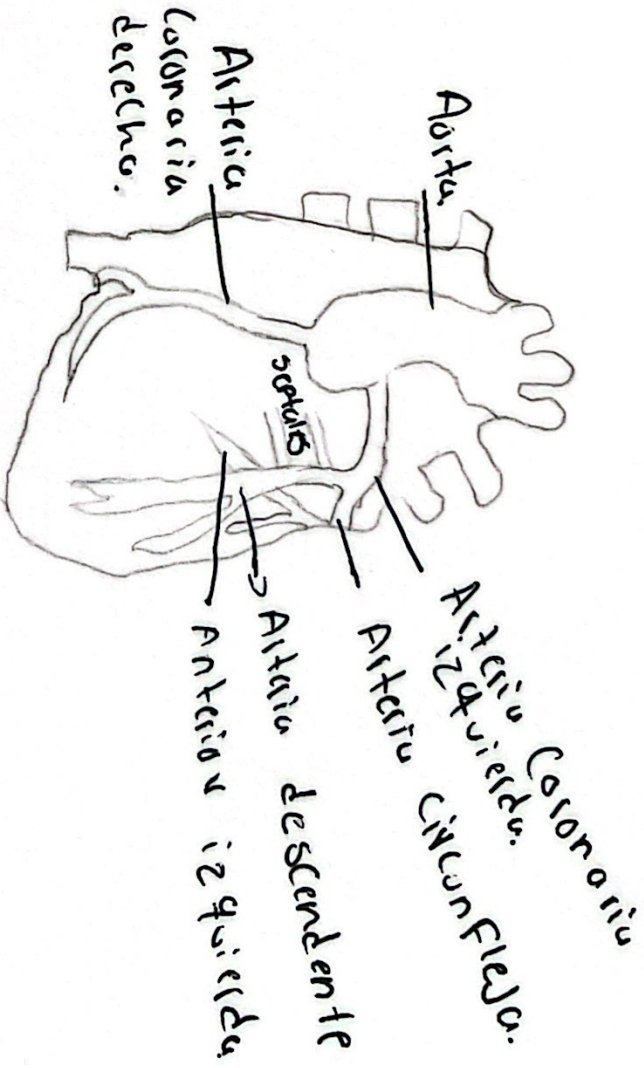
-V1 a V4 → Antero Septal → DA

-V5-V6 → Lateral baja → CA

-D1-AVL → Lateral alta → CA

-D2-D3 - AVF → Cavo inferior → CD

-V4 a V6 + D1/AVL → CD



isquemia



Obstrucción



necrosis.

Septal 1-2