



Jorge Morales Rodríguez

Dra. Karen Alejandra Morales Moreno

Flash Card

Fisiopatología

Tercer Semestre

“A”

Comitán de Domínguez Chiapas a noviembre del 2023

ELECTROCARDIOGRAMA

1 seg = 25 cuadros
por = 5 cuadros
grandes.

Velocidad del
ECG: 25 mm x Seg

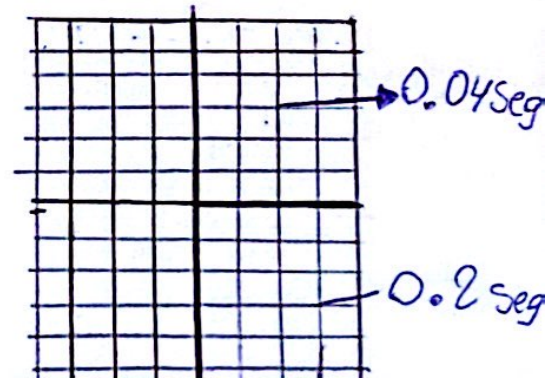
Altura de Ondas

10 mm = 1 a 2 mV

• Cada Cuadrado pequeño = 0.04 seg.
o 40 milisegundos.

• Cada cuadrado grande = 0.2 seg
o 200 milisegundos.

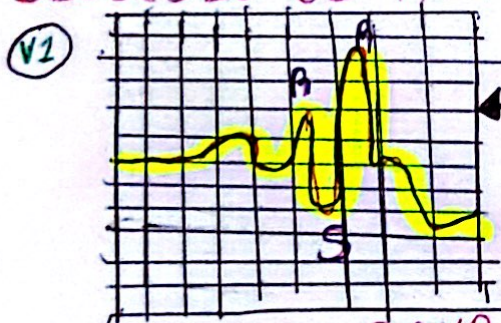
- Horizontal → mide el tiempo
- Vertical → mide voltaje



~~30-10-23~~

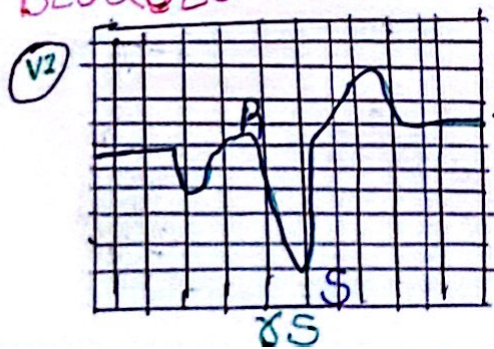BLOQUEOS DE RAMA

BLOQUEO DE RAMA DERECHA




En V1 el QRS
parecen las
orejas
de un conejo.

BLOQUEO DE RAMA IZQUIERDA



En V1 el QRS parece
el cono de un
helado.

PAUSA SINUSAL



- Enfermedad degenerativa del sistema de conducción.

06-11-23. 1.

Derivaciones

DII - DIII

AVF

Arteria

Coronaria
derecha

Casa

Casa inferior

DI, AUL
V5 y V6

Arteria
circunflexa izquierda

Casa lateral
BVA

V1 y V2

descendente anterior
izquierda

Casa septal


V3 y V4

descendente anterior
izquierda

Casa anterior



TAQUICARDIA VENTRICULAR



FIBRILACIÓN VENTRICULAR



Handwritten notes and symbols, including a circled 'D', a plus sign, and a circled 'S' with a diagonal line through it.

Referencias.....

Grossman, S., & Porth, C. M. (2014). *PortFisiopatología: Alteraciones de la salud...* Citación estilo Chicago. Grossman, Sheila., y Carol Mattson Porth. *Port Fisiopatología: Alteraciones De La Salud. ...* Cita MLA. Grossman, Sheila., y Carol Mattson Porth.