



**Carolina Hernández Hernández**

**Flash Cards Electrocardiograma**

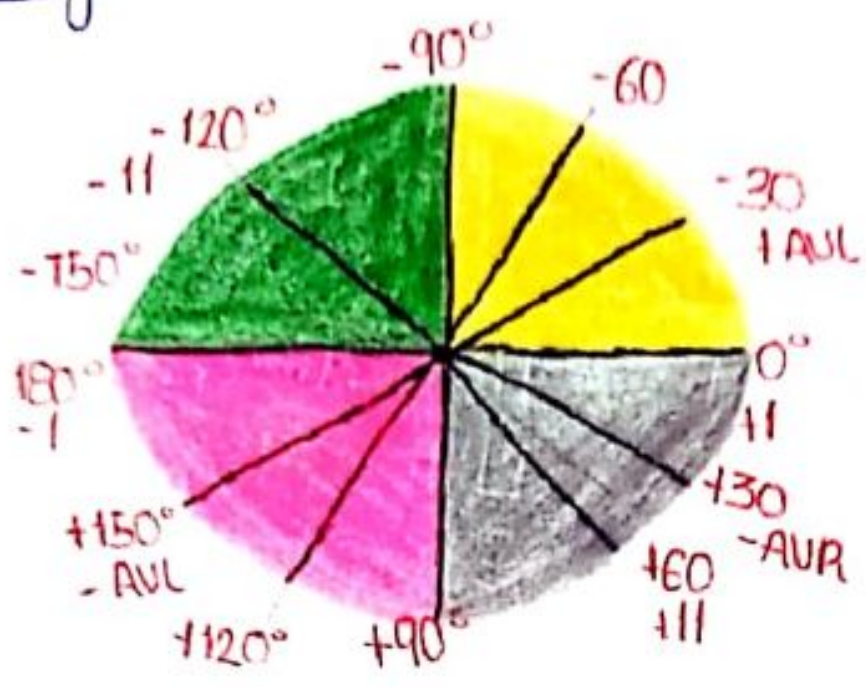
**Fisiopatología**

**3°A**

**PASIÓN POR EDUCAR**

Comitán de Domínguez Chiapas a 14 de noviembre del 2023

# Eje eléctrico



- Desviación a la izquierda
- \* IAM inferior
- \* Bloqueos del fascículo anterior
- \* Hipertrofia del V1

- Desviación a la derecha
- \* Hipertrofia ventricular derecha
- \* Sobrecarga de volumen de VD
- \* Bloqueo de fascículo posterior

~~30-10-23~~

# DAV (electrocardiograma)

1er grado: prolongación intervalo PR  
Seguido de un QRS

2do grado: Mobitz I: Alargamiento progresivo  
del intervalo PR, seguido  
de un latido que no conduce

Mobitz II: Alargamiento **No**  
progresivo, seguido de  
un latido que no conduce

3er grado: Disociación AV


FC mas baja

Onda P no tiene relación con el  
complejo QRS

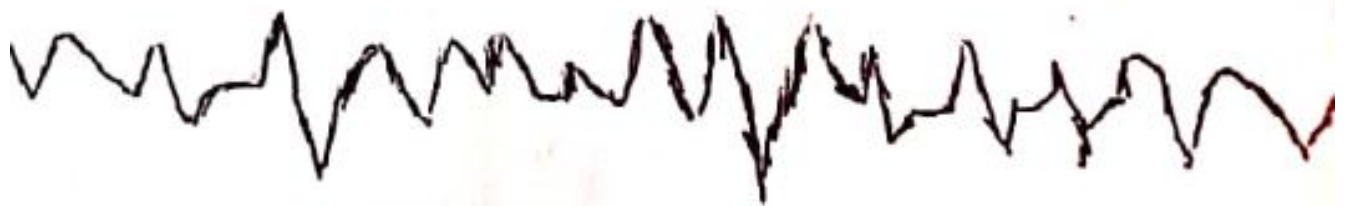Hay mas ondas P que QRS

06-11-23  
A

Taquicardia Ventricular



Fibrilación Ventricular



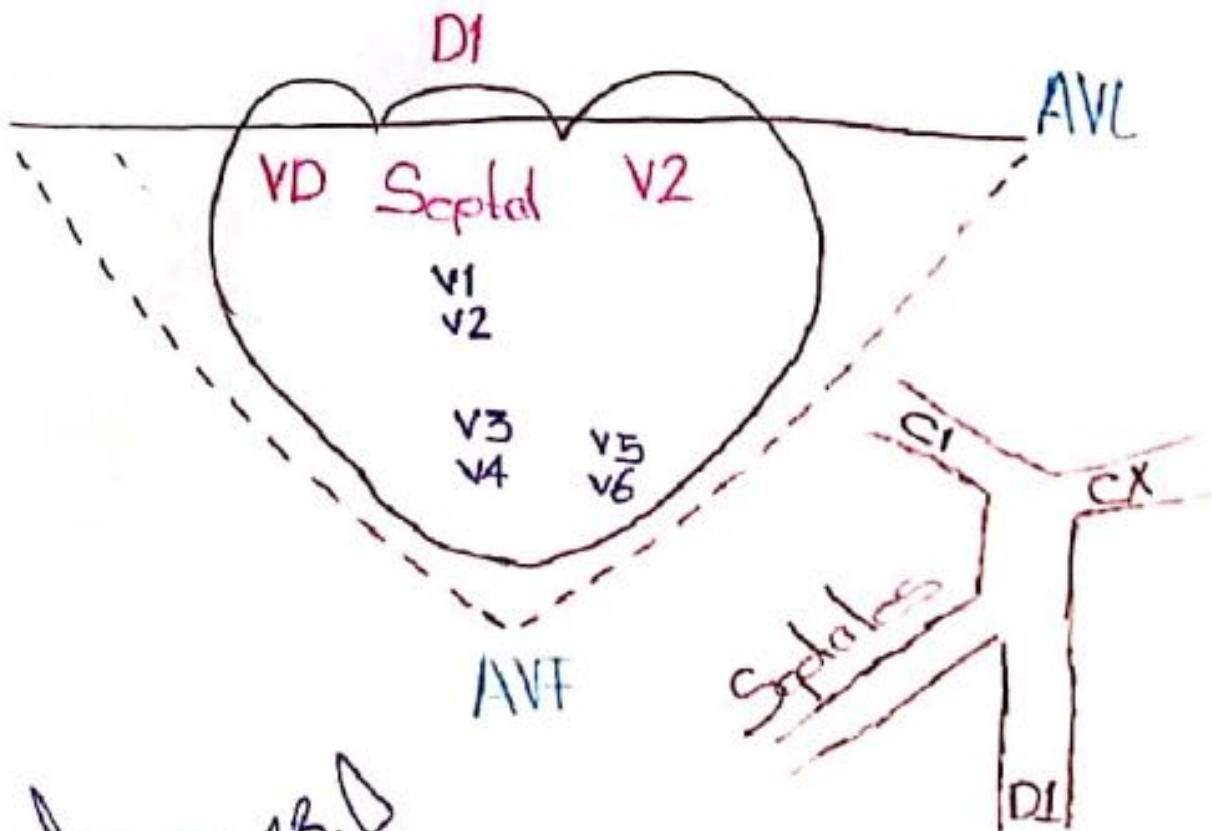
~~10-11-23~~

# Infarto Agudo Al Miocardio Con Elevación Del Segmento S-T



\*Elevación Segmento S-T

\*Dibujo



~~09-11-13.D~~