



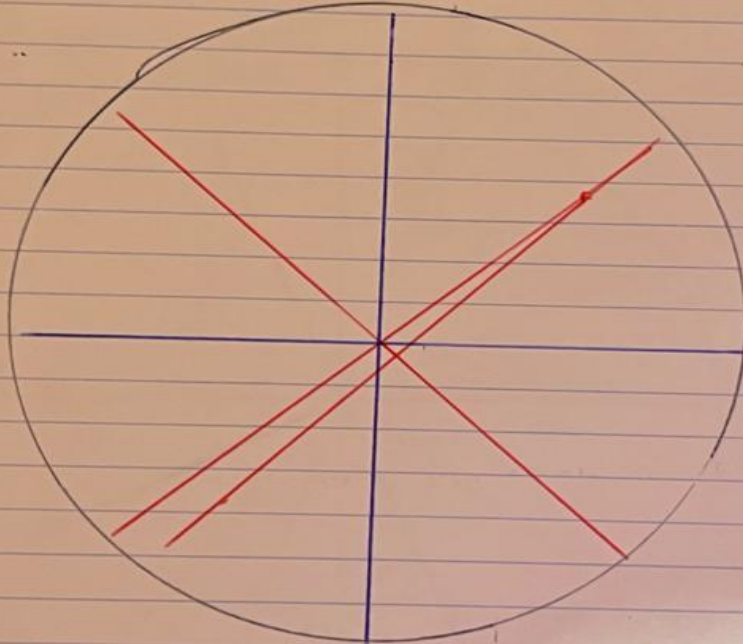
**Efrain de Jesús Gordillo García.**

**Flash Cards**


**Fisiopatología**

**3°A**

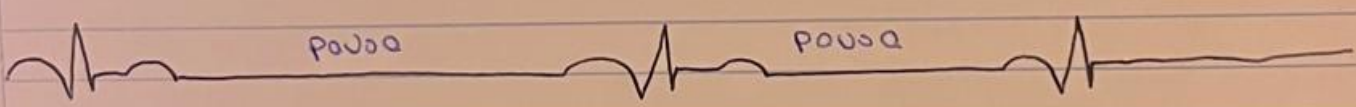**PASIÓN POR EDUCAR**



### bloqueos 3<sup>er</sup> grado




- ⇒ las ondas P no tiene ninguna relacion con el complejo QRS
- ⇒ FC = **baja**
- ⇒ mas ondas P que complejo QRS
- ⇒ Disociacion AV
- ⇒ intervalo P-R prolongado



~~08-11-13~~  
T1

ARDE  
SEMIA

Taquicardia ventricular . fibrilacion ventricular.


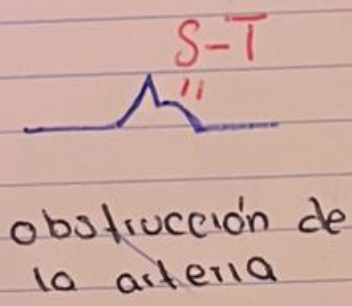



Bonito

Todo desproporcionado.

y parejo

# DIAGNOSTICOS DE ISQUEMIA:



~~09-11-13~~