



**Mi Universidad**

## **Temas vistos en clase**

*Ángel Daniel Castellanos Rodríguez*

*Parcial II*

*Morfología*

*Dra. Rosvani Margine Morales Irecta*

*Medicina humana*

*Semestre*

*12/10/2023*

# Cuello

- Es la región del cuerpo comprendida entre la cabeza y el tórax.  
- Es la vía de paso de elementos vasculares, viscerales y nerviosos  
- Su forma es cilíndrica y su longitud varía de 7-8cm como término medio

## Triángulo Submentoniano

**Límites**

- Laterales/Vientres anteriores de ambos vientres digástricos
- Base/Borde superior del hioides
- Vertice/sinfisis de la mandíbula
- Suelo/Músculo Milohioideo y geniogloso
- Contenido/Nacimiento de venas yugulares anteriores y cadena ganglionar submentoniana

## Triángulo Mascular

**Límites**

- Anterior/Línea cervical media
- Posterior/Ventre anterior del omohioideo
- Base/Borde anterior del músculo esternocleidomastoideo
- Contenido/Cartilago tiroideo, Cricoides, ligamentos cricotiroides y cricotraqueal, glándula tiroidea y paratiroides.

## Triángulo Omotrapezial

**Límites**

- Anterior/Borde posterior del músculo esternocleidomastoideo
- Posterior/Borde anterior del músculo trapecio
- Base/Ventre posterior del omohioideo
- Contenido/Ramas superficiales del plexo cervical y en la parte superior cruza el nervio espinal

## Triángulo Submandibular

**Límites**

- Anterior/Ventre anterior del digástrico
- Posterior/Ventre posterior del digástrico
- Superior/Borde inferior de la mandíbula
- Contenido/Glándula submaxilar, nervio hipogloso, Arteria lingual

## Triángulo Supraclavicular

**Límites**

- Anterior/Borde posterior del músculo esternocleidomastoideo
- Posterior/Ventre posterior del omohioideo
- Base/Tercio inferior de la clavícula
- Contenido/Ramas superficiales del plexo cervical, arteria, vena y nervio subclavia y troncos secundarios del plexo braquial

## Triángulo Carotideo

**Límites**

- Anterior/Ventre anterior del omohioideo
- Posterior/Borde anterior del músculo esternocleidomastoideo
- Contenido/Cavítida primitiva, división de cavítida interna y externa, cuerpo carotideo, vena yugular interna y nervio vago

- El punto de anclaje del Cuello es el hueso hioides

- A cada lado del cuello encontramos dos grandes arterias con sus ramas, la arteria carótida común y la arteria subclavia

- El cuello puede los 5kg de la cabeza

- Conformado por 8 huesos, 7 vertebros cervicales (C1, C2, C3, C4, C5, C6, C7) y el hueso hioides.

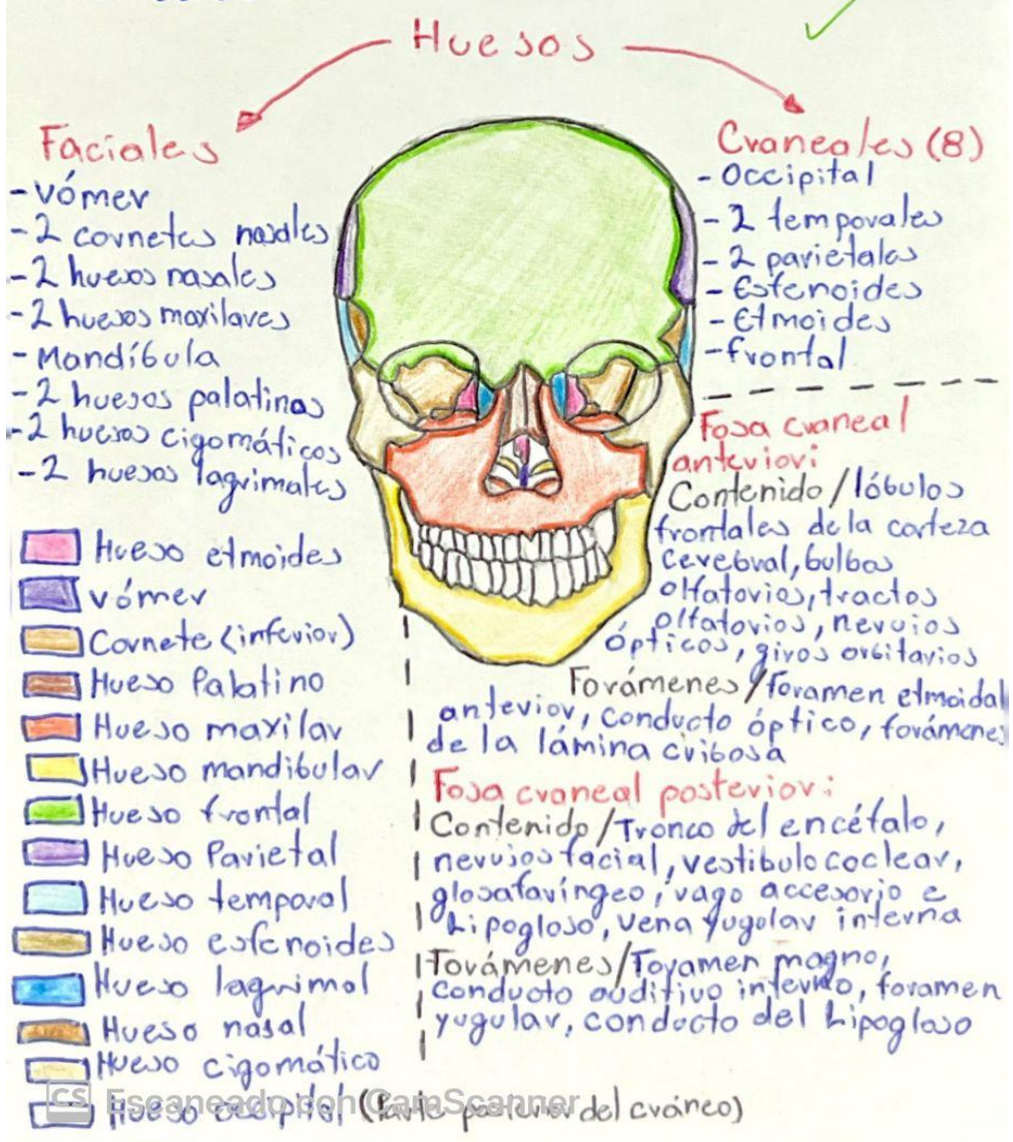
- Sus principales vasos linfáticos son:  
- El conducto torácico y conducto linfático derecho

- Las venas principales: yugular interna y externa, yugular anterior y subclavia



# Huesos del Cráneo

- \* Se conforman por 22 huesos
- \* Están conectados por articulaciones osificadas, llamadas suturas
- \* El peso total en una persona adulta promedio ronda los 1350g
- \* El contorno craneal está entre los 56-58cm
- \* Los huesos del cráneo se ubican en la parte superior y lateral de la cabeza y protegen al cerebro



## Foja craneal media

Contenido/neruios troclear, abducens, oculomotor, oftálmico, maxilar y mandibular, hipófisis, arteria carótida interna, lóbulos temporales de la corteza cerebral

Fovámenes/Fisura orbitaria superior, fovamen redondo, fovamen oval, conducto carotídeo, fovamen lacerum, fovamen espinoso

## Vómer/formación de fosas nasales

Cornetes nasales/forman los meatos donde drenan los seno paranasales

Huesos nasales/Forman el dorso de la nariz

Huesos maxilares/sujetan dientes superiores y brinda soporte a la nariz

Mandíbula/soporte de la parte inferior de la cava y punto de fijación para los dientes

Huesos palatinos/formación de las 3 cavidades dentro del cráneo

Huesos cigomáticos/Protegen nervios y vasos sanguíneos de la cava

Huesos lagrimales/Da soporte al aparato lagrimal

Hueso occipital/Protección del cerebro

Hueso Temporal/Alberga órganos del proceso de audición

Hueso esferoides/Ayuda a formar la cavidad del ojo

Hueso etmoide/Formación de las paredes mediales

Hueso frontal/Protegen los lóbulos frontales del cerebro



Escaneado con CamScanner

Angel David Castellanos Rodriguez



# TÓRAX

- Situado entre el cuello y el abdomen.
- Casi la mitad inferior de la pared torácica rodea y protege vísceras abdominales
- La cavidad torácica está dividida en 3 grandes espacios:

- Compartimiento central o mediastino
- Cavidad pulmonar derecha
- Cavidad pulmonar izquierda

Incluye 12 pares de costillas y los cartílagos costales asociados 12 vértebras. Estos se identifican numéricamente, desde el más superior (1<sup>o</sup> costillo o cartilago costal) hasta el más inferior (12<sup>o</sup>)

--- Costillas ---

- Verdaderas (1<sup>o</sup>-7<sup>o</sup> costilla) se unen directamente al esternón
- Falsas (8<sup>o</sup>, 9<sup>o</sup>, 10<sup>o</sup>) su conexión con el esternón es indirecta
- Flotantes o libres (11<sup>o</sup> y 12<sup>o</sup>) nunca conectan y terminan en la musculatura posterior al abdomen

--- Cartilagos costales/prolongan las costillas inferiormente y contribuyen a la elasticidad de la pared torácica.

Arco Costal/Cartilaginoso, continuo y articulado. Fijan el extremo anterior de la costilla al esternón, limitando su movimiento espacios intercostales, separan las costillas y sus cartilagos costales entre sí.

--- El tórax no tiene un peso específico

## • Mediastino •

- Situado entre las dos cavidades pulmonares, es el compartimiento central de la cavidad torácica
- Contiene el pericardio, el corazón y las raíces de los grandes vasos.

### Mediastino superior:

se extiende inferiormente desde la apertura torácica superior hasta el plano horizontal que incluye el ángulo del esternón

### Mediastino inferior:

entre el plano transverso del tórax y el diafragma

### Mediastino medio:

formado por el pericardio y su contenido (corazón y raíces de los grandes vasos)

## --- Arterias ---

### Intercostales posteriores:

Discurren entre los músculos intercostales internos e íntimos

### Intercostales anteriores:

se distribuyen entre músculos intercostales y piel suprayacente pleura parietal.

Torácica interna: se origina en la arteria subclavia.

Discurre inferiormente y lateral al esternón entre los cartilagos costales y el músculo transverso del tórax.

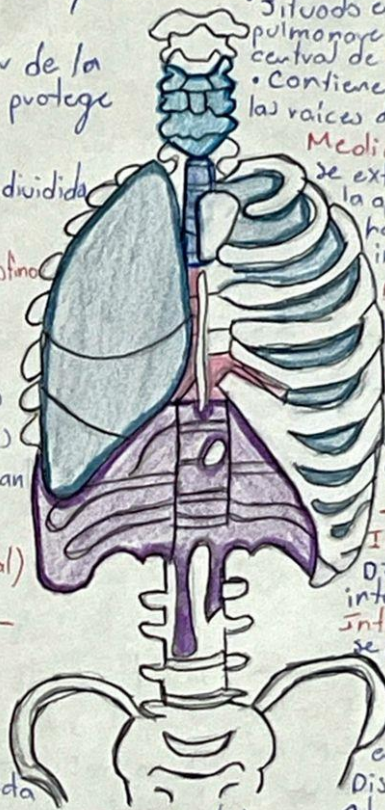
Subcostal: se origina en la aorta torácica, discurre a lo largo del borde inferior de la 12<sup>a</sup> costilla y se distribuye en los músculos de la pared entrolateral del abdomen y piel suprayacente.

## --- Arterias de la pared Torácica ---

La aorta torácica/a través de las arterias intercostales posteriores y subcostal

La arteria subclavia/a través de las arterias torácica interna e intercostal superior

La arteria axilar/a través de las arterias torácicas superior y lateral





**Venas de la pared torácica:**

- braquiocéfálica Izquierda y derecha
- V. Subclavia subclavia derecha • V. intercostal superior derecha e izquierda
- V. Cava superior e inferior • Vena intercostal anterior • V. ácigos • V. torácica interna
- V. hemiácigos accesoria • V. musculofrénica • V. epigástrica superior • V. Subcostal

### Vasos del tórax:

- Las venas cava superior e inferior
- Las arterias pulmonares • Cadena ganglionar simpática
- Aorta
- Esófago • conducto torácico

**Linfáticos Parietales** / constan de 1 o 2 ganglios situados en el extremo vertebral de cada espacio intercostal. Tienen importancia por ser la vía de diseminación del cáncer de mama hacia pulmones, mediastino e hígado

**Linfonodos torácicos** / en la porción superior de la a. mamaria interna, forman de cada lado el tronco linfático mamario interno que se une al tronco broncomediastínico correspondiente

**Linfonodos diafragmáticos** / están en la cava torácica del m. diafragma y van a los m. internos y los mediastínicos posteriores

- El promedio de las medidas del tórax humano puede variar según la población y la edad, pero en adultos, generalmente se encuentran de 30-40 cm de ancho y 50-70 cm de circunferencia

**eje anteroposterior:** va de adelante hacia atrás, perpendicular a los ejes longitudinal y transversal

**Cavas:** El tórax tiene tres cavas

- Cava anterior / Parte frontal del tórax
- Cava lateral / los lados del tórax
- Cava posterior / la parte posterior del tórax



## Aparato respiratorio bajo

- Incluye la laringe por debajo de las cuerdas vocales, la tráquea, los bronquios, bronquiolos y pulmones

- Uno de sus funciones es la conducción de aire e intercambio gaseoso

- El pulmón derecho es más grande que el izquierdo y está compuesto por 3 lóbulos (superior, medio, inferior) y el izquierdo por 2 (superior e inferior)

**Arterias pulmonares**

- Ventrículo derecho
- Tronco pulmonar
- Arterias pulmonares derecha e izquierda, su objetivo es entregar sangre desoxigenada al pulmón

**Venas pulmonares**

Red Capilar del pulmón → 4 venas pulmonares (2 de cada pulmón) → atrio izquierdo

**Vena cava superior**

contribuye al aporte de sangre hacia el atrio derecho. Colecta la sangre desoxigenada

- Las venas pulmonares son vasos sanguíneos grandes que reciben sangre oxigenada desde los pulmones. Para entregarla al resto del cuerpo después de pasar por el corazón

Consiste en:

la tráquea, los bronquiolos, bronquios y los alveolos que forman los pulmones.

- La tráquea es un tubo de menos de 2,5 cm de diámetro, cubierto por anillos cartilaginosos, se extiende desde la parte inferior de la laringe y desciende por detrás del esternón, hasta que se ramifica en tubos más pequeños, los bronquios.

- Los bronquios / Son conductos que permiten el ingreso y la salida de aire de los pulmones, estas vías transportan aire con alto contenido de oxígeno desde la tráquea a los pulmones

Los pulmones / son órganos esenciales del sistema respiratorio ya que son los encargados del intercambio gaseoso entre el aire que respiramos y nuestro cuerpo

Los alveolos / la respiración

externa tiene lugar en los alveolos. Son sacos microscópicos que se llenan de aire proveniente de los bronquiolos. Existen cientos de millones dentro de cada pulmón. Son sitios de la respiración externa donde tiene lugar el intercambio de gases entre el aire y el torrente sanguíneo.

- El diafragma / es el músculo de la respiración, los pulmones se asientan encima del diafragma, un músculo que forma el piso de la cavidad torácica. Se contrae y se desplaza hacia abajo, en dirección a la cavidad abdominal. Esto permite que aumente el volumen de la cavidad torácica y los pulmones.



Localización anatómica:

- se encuentra en la parte inferior del tronco, específicamente en la región del tórax y abdomen

CS Escaneado con CamScanner

Angel Daniel Castellano Rodríguez



# Cuello

- Es la región del cuerpo comprendida entre la cabeza y el tórax.  
- Es la vía de paso de elementos vasculares, viscerales y nerviosos  
- Su forma es cilíndrica y su longitud varía de 7-8cm como término medio

### Triángulo Submentoniano

**Límites**

- Laterales/Vientres anteriores de ambos vientres digástricos
- Base/Borde superior del hioides
- Vertice/sinfisis de la mandíbula
- Suelo/Músculo Milohioideo y geniogloso
- Contenido/Nacimiento de venas yugulares anteriores y cadena ganglionar submentoniana

### Triángulo Mascular

**Límites**

- Anterior/Línea cervical media
- Posterior/Ventre anterior del omohioideo
- Base/Borde anterior del músculo esternocleidomastoideo
- Contenido/Cartilago tiroideo, Cricoides, ligamentos cricotiroideo y cricotraqueal, glándula tiroidea y paratiroidea.

### Triángulo Omotrapezial

**Límites**

- Anterior/Borde posterior del músculo esternocleidomastoideo
- Posterior/Borde anterior del músculo trapecio
- Base/Ventre posterior del omohioideo
- Contenido/Ramas superficiales del plexo cervical y en la parte superior cruza el nervio espinal

### Triángulo Submandibular

**Límites**

- Anterior/Ventre anterior del digástrico
- Posterior/Ventre posterior del digástrico
- Superior/Borde inferior de la mandíbula
- Contenido/Glándula submaxilar, nervio hipogloso, Arteria lingual

### Triángulo Supraclavicular

**Límites**

- Anterior/Borde posterior del músculo esternocleidomastoideo
- Posterior/Ventre posterior del omohioideo
- Base/Tercio inferior de la clavícula
- Contenido/Ramas superficiales del plexo cervical, arteria, vena y nervio subclavia y troncos secundarios del plexo braquial

### Triángulo Carotideo

**Límites**

- Anterior/Ventre anterior del omohioideo
- Posterior/Borde anterior del músculo esternocleidomastoideo
- Contenido/Cavítida primitiva, división de cavítida interna y externa, cuerpo carotideo, vena yugular interna y nervio vago

- El punto de anclaje del Cuello es el hueso hioides

- A cada lado del cuello encontramos dos grandes arterias con sus ramas, la arteria carótida común y la arteria subclavia

- El cuello puede los 5kg de la cabeza

- Conformado por 8 huesos, 7 vertebrales cervicales (C1, C2, C3, C4, C5, C6, C7) y el hueso hioides.

- Sus principales vasos linfáticos son:  
- El conducto torácico y conducto linfático derecho

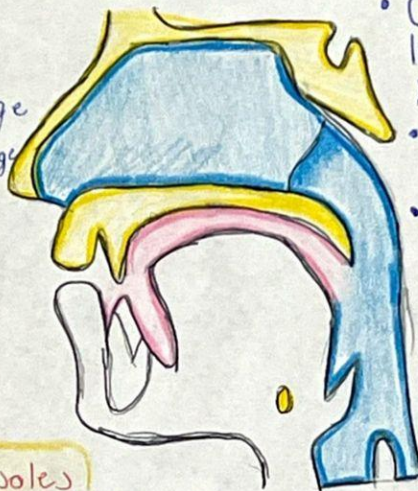- Las venas principales: yugular interna y externa, yugular anterior y subclavia



## - Aparato Respiratorio Superior -

### Consta de:

- Cuidad nasal
- Faringe
  - Nasofaringe
  - Orofaringe
  - Laringofaringe
- Laringe



- Consiste en la nariz y la cuidad nasal, la faringe y la laringe
- Nos permite respirar y hablar
- Calienta y limpia el aire que inhalamos

### Cavidades nasales

Cámaras del interior de la nariz. Por delante, los orificios nasales, crean aberturas hacia el mundo externo. El aire es inhalado a través de los orificios nasales y es calentado a medida que se desplaza hacia el interior de las cavidades nasales

La faringe durante la respiración, permite el paso de aire entre la laringe y la tráquea y las cavidades nasales y la bucal.

- Nasofaringe** / funciona como conducto para el paso del aire
- Orofaringe** / contiene las amígdalas palatinas
- Laringofaringe** / se conecta con la laringe y por medio de ellas pasa aire

- Tiene venas pulmonares las cuales transportan la sangre de los pulmones al corazón
- **Arterias pulmonares** se encargan de entregar sangre desoxigenada al pulmón respectivo
- **Venas pulmonares** se encargan de entregar sangre oxigenada al ventrículo izquierdo

*1/2 Complementa con características específicas*



### Características específicas

- Su mayor parte tiene epitelio cilíndrico ciliado pseudoestratificado
- El techo de la cavidad nasal contiene al epitelio olfatorio
- Las paredes laterales de la cavidad nasal tienen 3 estructuras llamadas "conchas nasales"

CS Escaneado con CamScanner  
Angel Daniel Castellanos Rodríguez



## Bibliografía

*Anatomia Con Orientacion Clinica Moore 8a Ed.* (s/f).

<https://archive.org/details/anatomia-con-orientacion-clinica-8a-edicion-moore>

La cabeza, E. C. es la R. del C. C. E. la C. y. el T. E. un P. de T. E., De elementos vasculares, el T. y. L. M. S. E. la V. de P., & nerviosos., V. y.

(s/f). *ANATOMIA DEL CUELLO*. Edu.ar. Recuperado el 13 de octubre de 2023, de <http://dea.unsj.edu.ar/biologia2/cuello.pdf>

*Licenciatura en Biología Fecha última actualización:23/09/2008 Universitat*

*Pompeu Fabra.* (s/f). Upf.edu. Recuperado el 13 de octubre de 2023, de <http://repositori2.upf.edu/12322/apuntes/pdf/leccion11.pdf>

Brotans, M. L., Bolca, C., Fréchette, É., & Deslauriers, J. (2012). Anatomy and physiology of the thoracic lymphatic system. *Thoracic Surgery*

*Clinics*, 22(2), 139–153. <https://doi.org/10.1016/j.thorsurg.2011.12.002>

Languré, D. M. P. (s/f). *ANATOMÍA Y FISIOLOGÍA DEL APARATO*

*RESPIRATORIO*. Unison.mx. Recuperado el 13 de octubre de 2023, de

[https://enfermeria.unison.mx/wp-content/uploads/2018/02/Anatomia\\_y\\_Fisiologia\\_Respiratorio.pdf](https://enfermeria.unison.mx/wp-content/uploads/2018/02/Anatomia_y_Fisiologia_Respiratorio.pdf)