



Mi Universidad

Vanessa Celeste Aguilar Cancino

Cuarto Parcial

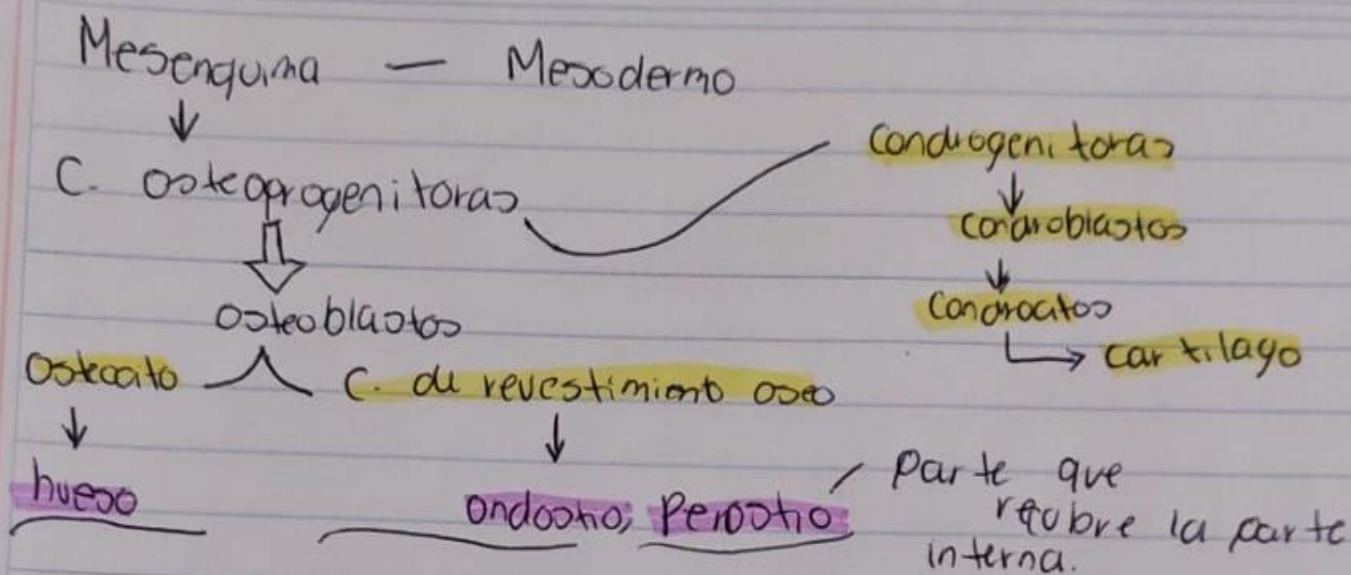
Microanatomía

Dr. Agenor Abarca Espinosa

Medicina Humana

Primer Semestre grupo B

Comitán de Domínguez, Chiapas 15 de diciembre del 2023



osteoblasto = T. hematopoyetico
linfatico

Formación del hueso

El desarrollo del hueso tradicionalmente se clasifica en endocondral o intramembranoso.

- La distinción entre desarrollo endocondral e intramembranoso radica en si un modelo de cartilago sirve como el precursor oso (osificación endocondral) o si el hueso está formado por un método más sencillo, sin la intervención de un cartilago precursor (osificación intramembranosa). Los huesos de las extremidades y las partes del esqueleto axial que soportan peso, se desarrollan por osificación endocondral. Los huesos planos del cráneo y de la cara, la mandíbula y la clavícula se desarrollan por osificación intramembranosa.