



Mi Universidad

Estructuras

López Méndez Breici del Rocio

Parcial III

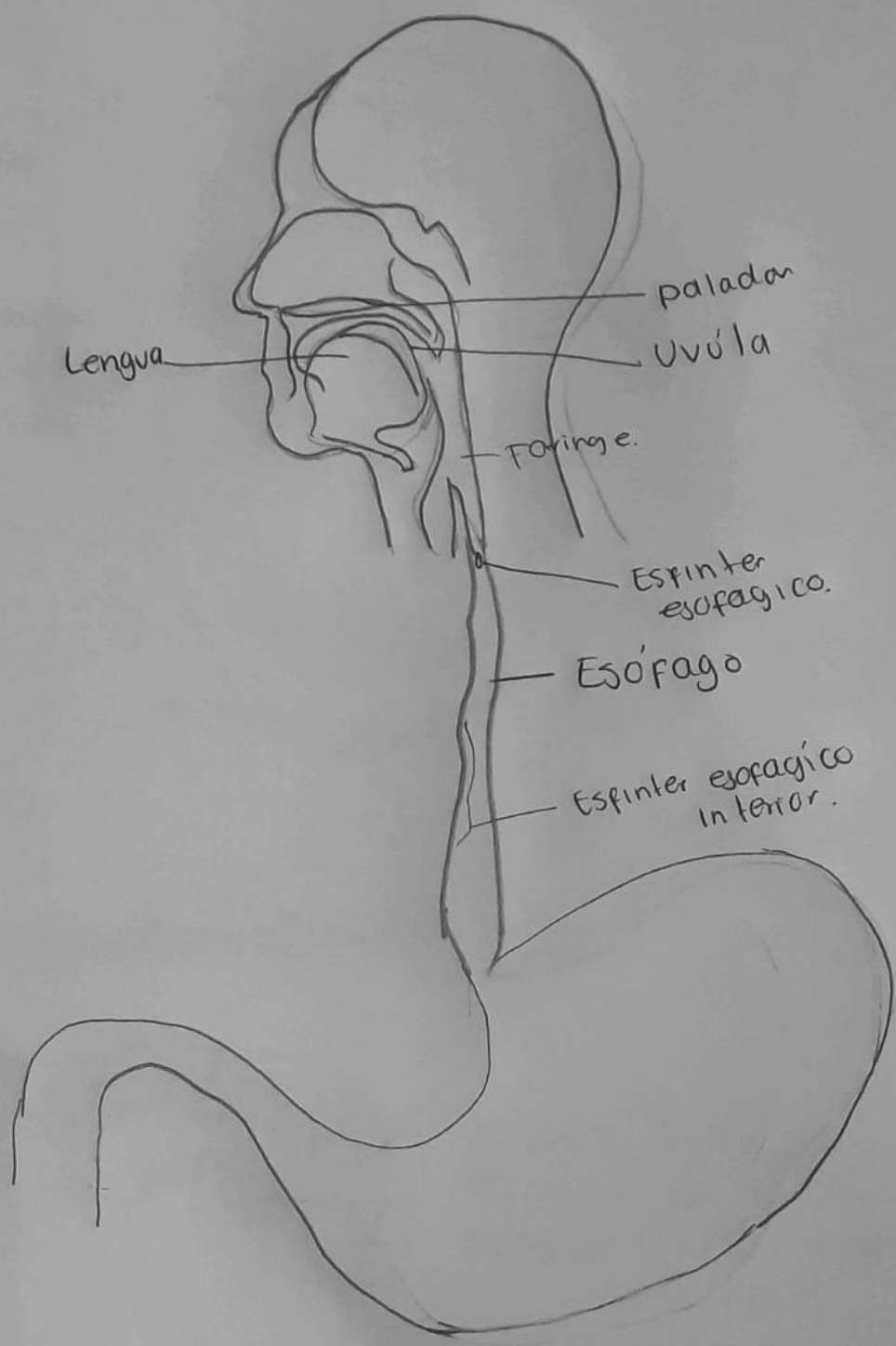
Morfología

Dra. Morales Irecta Rosvani Margine

Medicina Humana

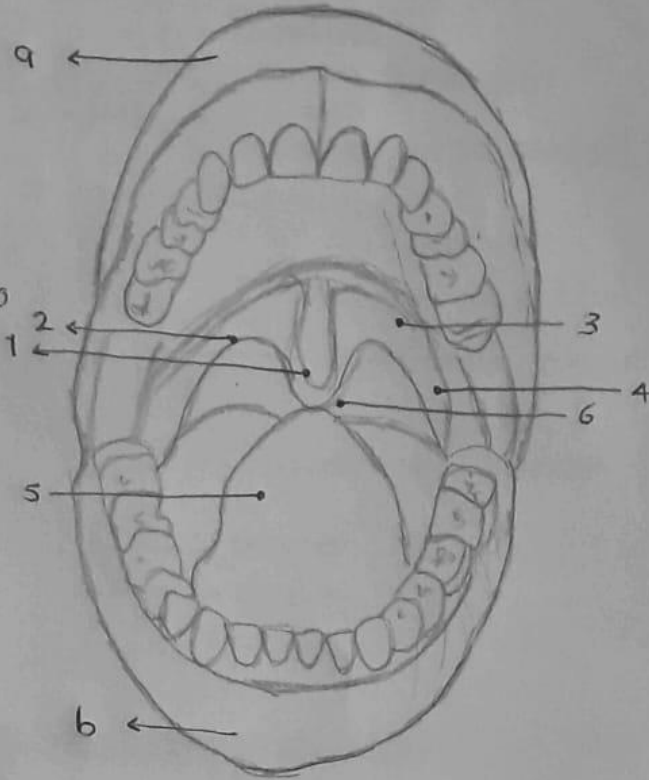
Primer semestre grupo B

CAVIDAD ORAL Y ESÓFAGO.

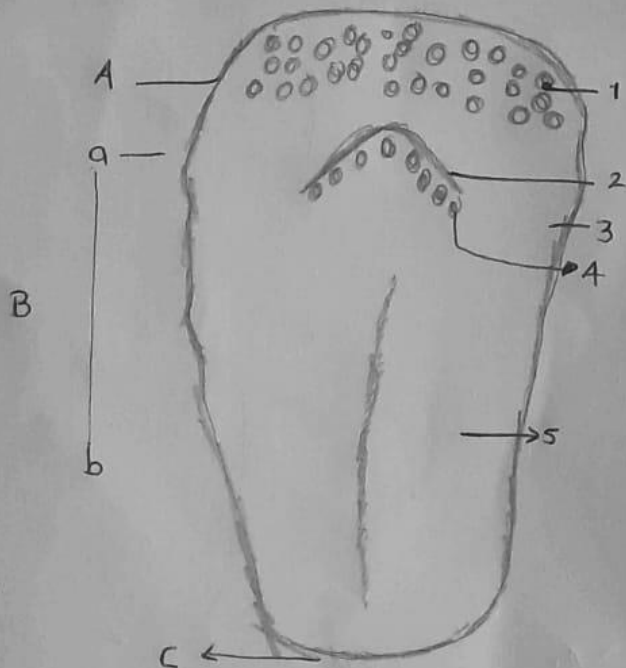


Cavidad oral vista anterior.

- a) Labio superior
- b) Labio inferior
- 1) Úvula
- 2) Arco palatofaríngeo
- 3) Arco palatogloso
- 4) Tonsila palatina
- 5) Lengua
- 6) Istmo de las fauces.

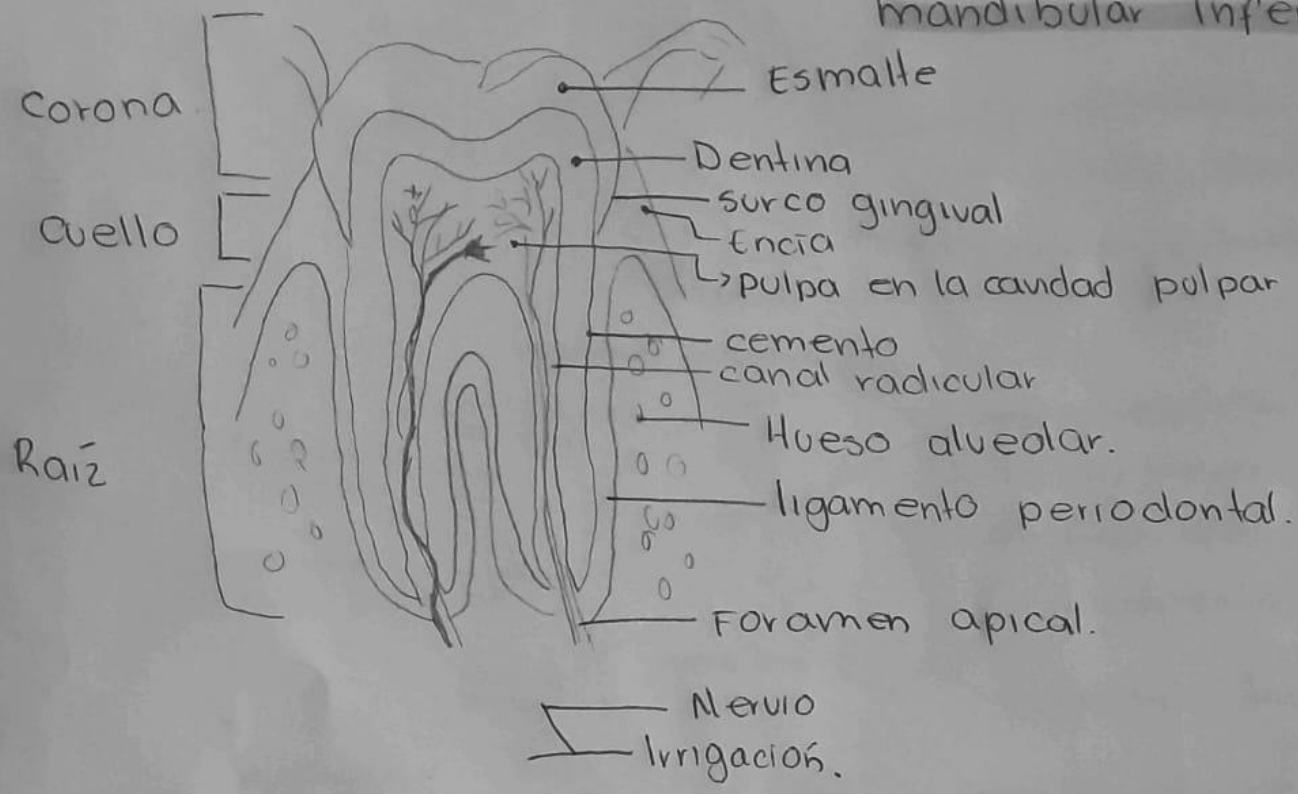


Lengua cara dorsal.




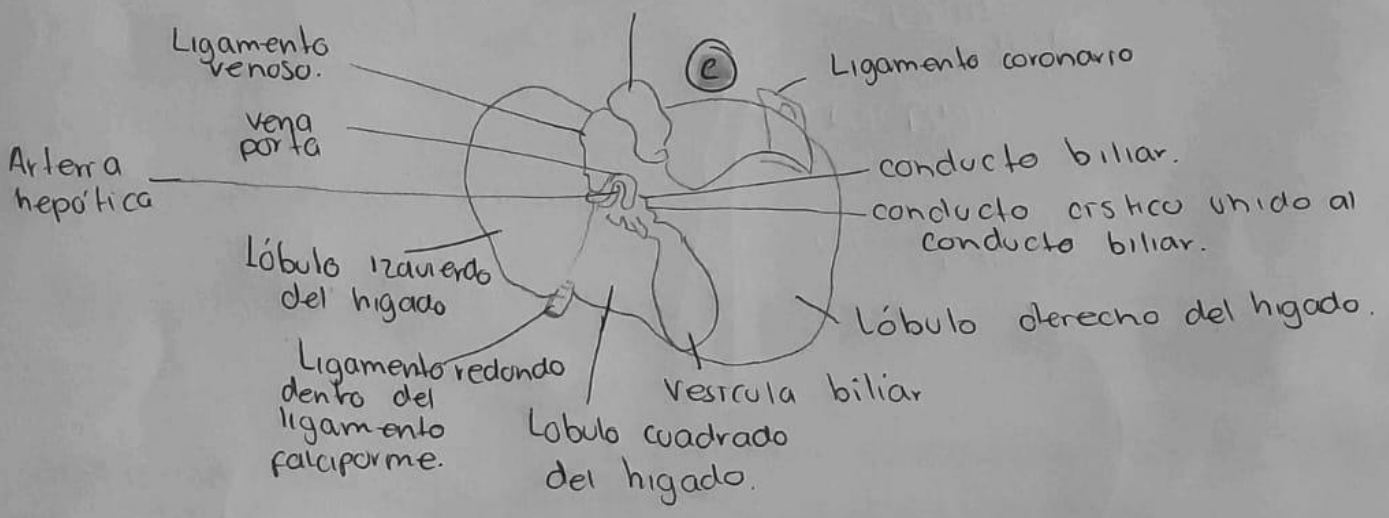
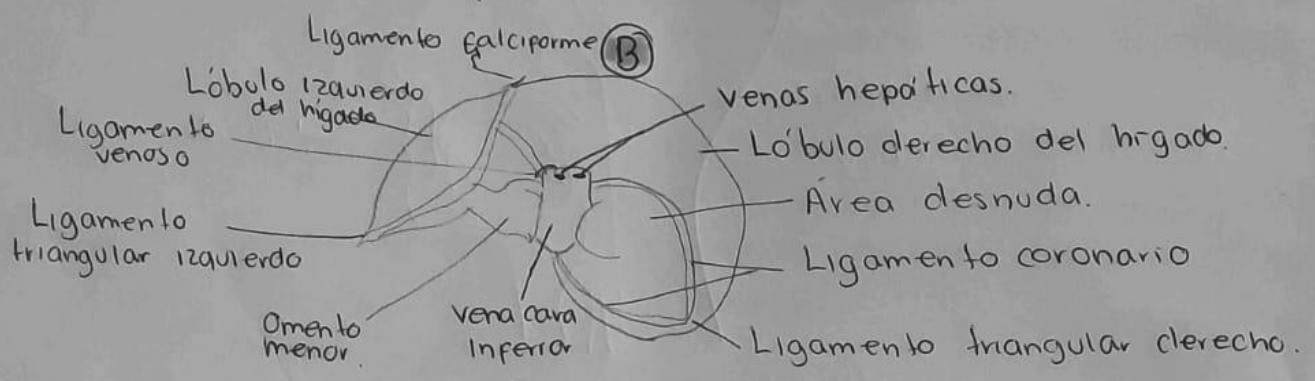
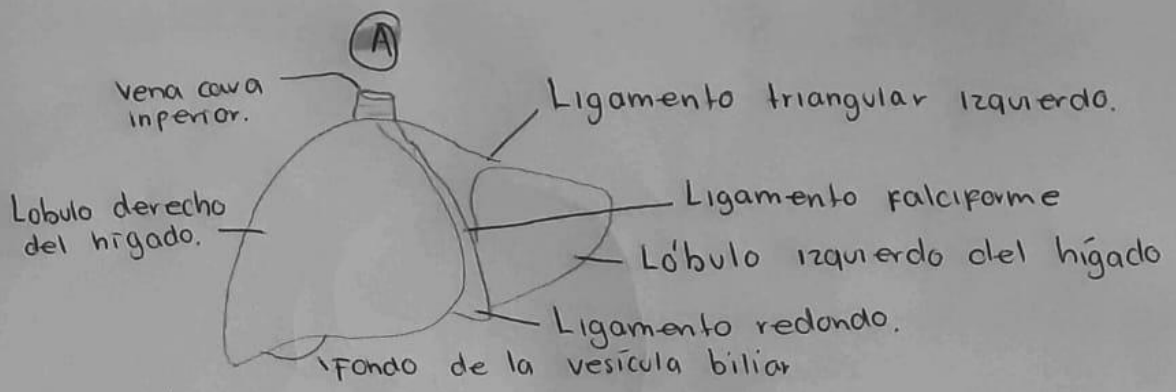
- A) Raíz de la lengua
- B) Cuerpo de la lengua.
- C) Ápice de la lengua.
- a) Zona faríngea
- b) Zona oral
- 1) Tonsila lingual
- 2) Surco terminal
- 3) Zona de papilas foliadas
- 4) Papilas valladas o caliciformes
- 5) Zona de papilas filiformes y fungiformes.

Corte sagital de un molar mandibular inferior.



Tipos de dientes.

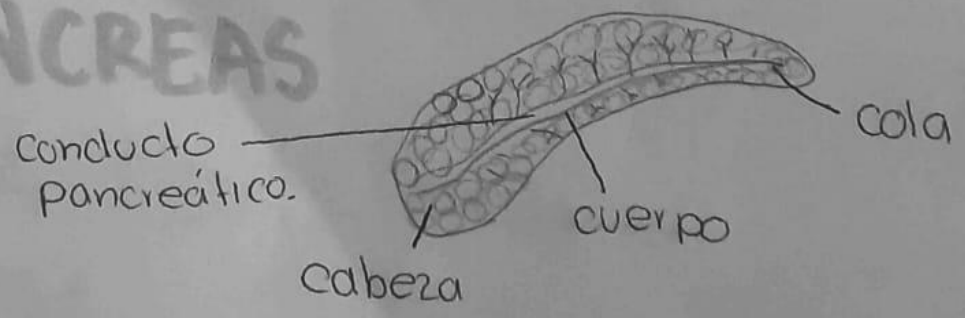




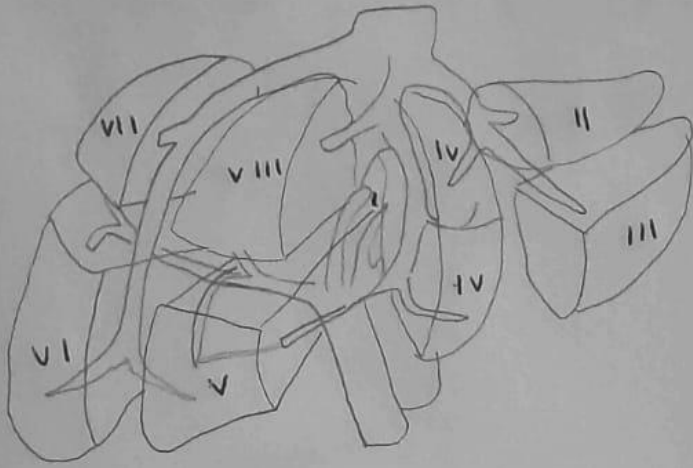
A = Vista anterior
 B = Vista posterior
 C = Vista del hígado.

Hígado.

PANCREAS



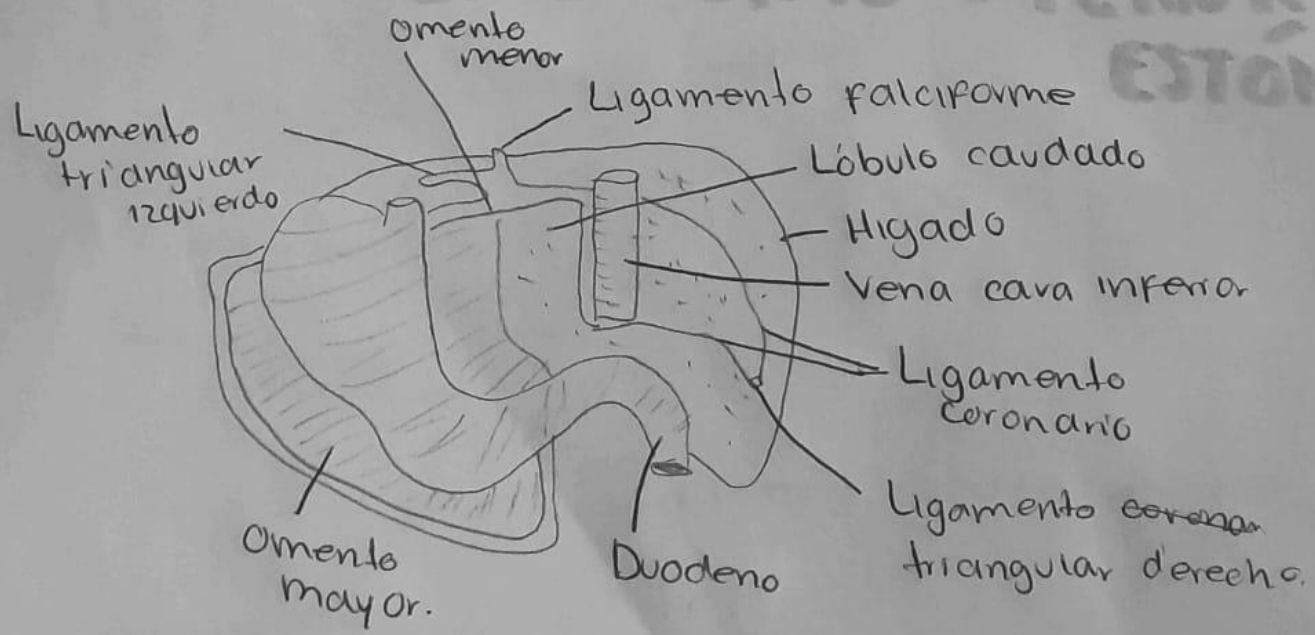
SEGMENTACIÓN DE HIGADO.



- VI = Segmento inferior de la sección posterior derecha o posterior inferior del lóbulo derecho.
- VII = segmento posterosuperior del lóbulo hepático derecho.
- VIII = Segmento anterosuperior del lóbulo hepático derecho.

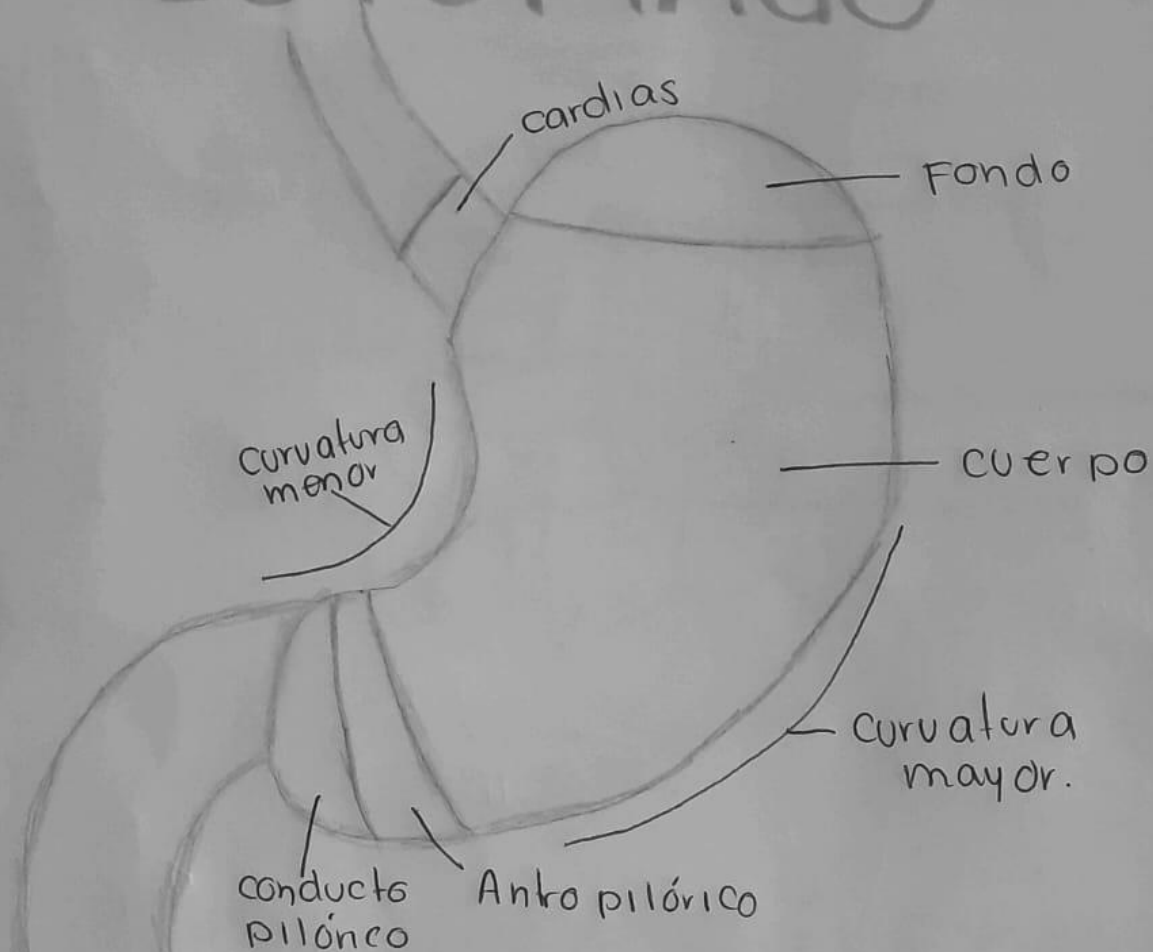
- Segmentos
- I = lóbulo caudado
 - II = Segmento superior de la sección lateral izquierda
 - III = Segmento inferior de la sección lateral izquierda
 - IV = lóbulo cuadrado
 - V = Segmento inferior de la sección anterior derecha del lóbulo hepático derecho.

UNIÓN DEL OMENTO MENOR AL ESTÓMAGO

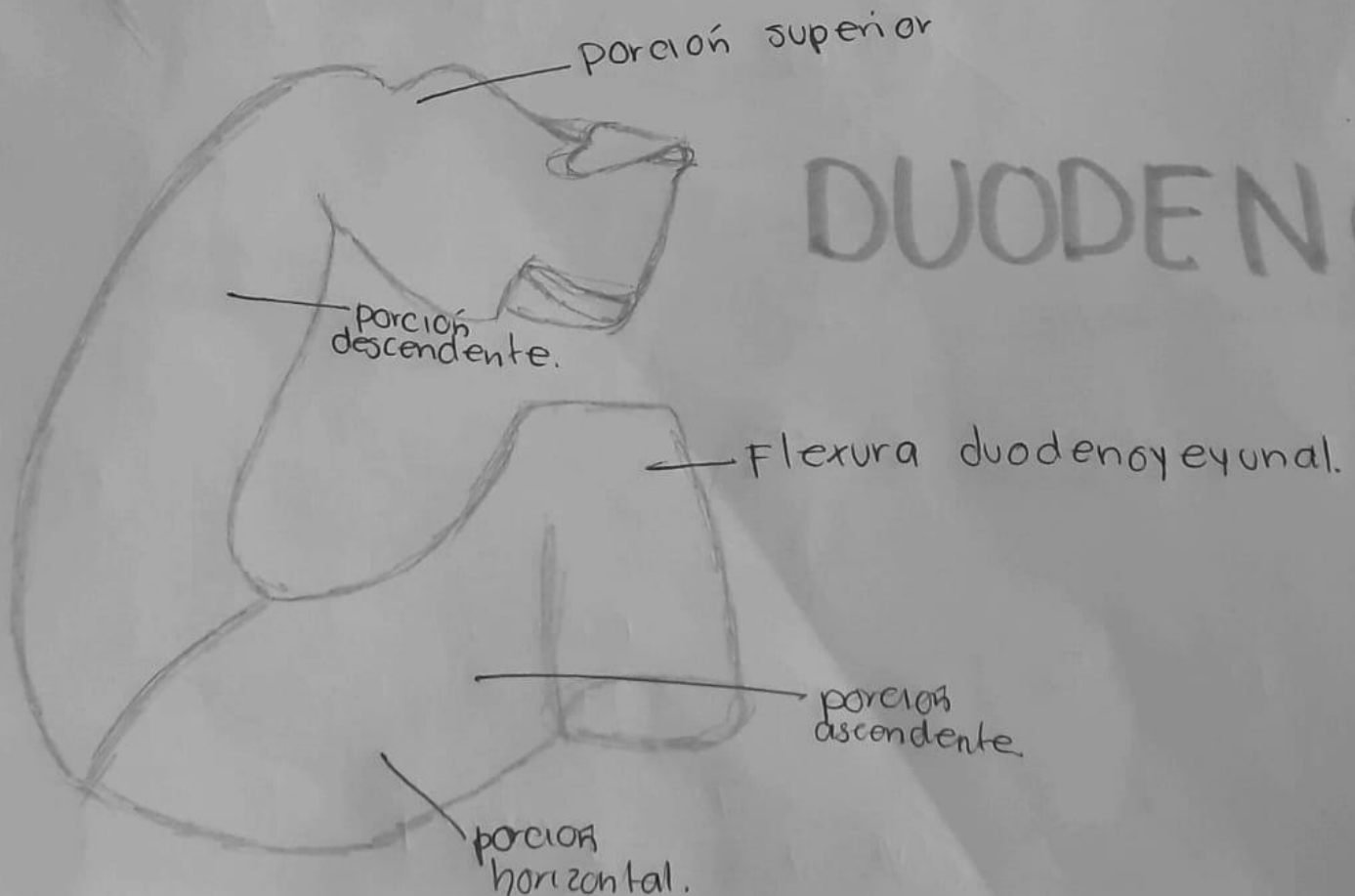


CARA POSTERIOR DEL HIGADO.

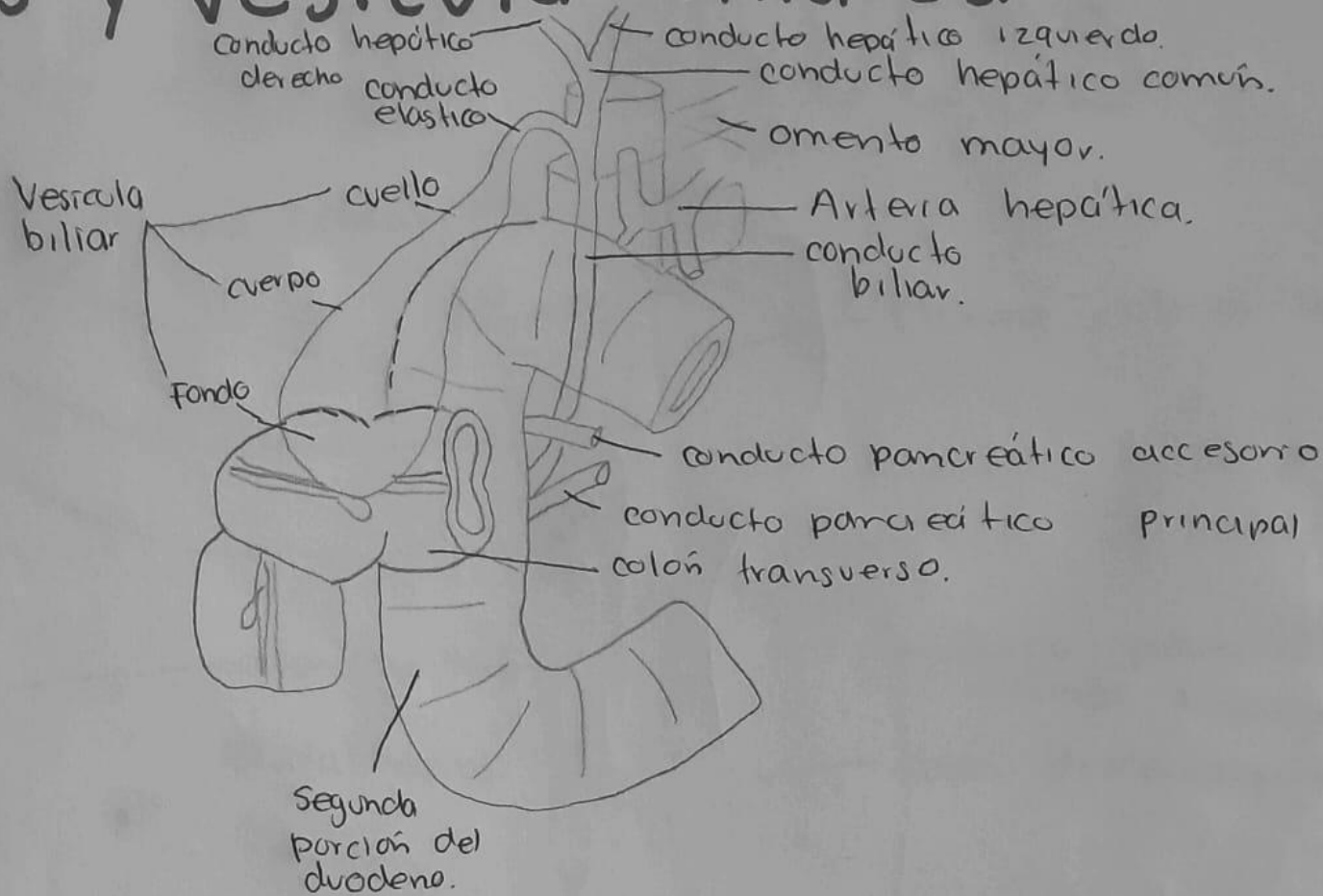
ESTÓMAGO



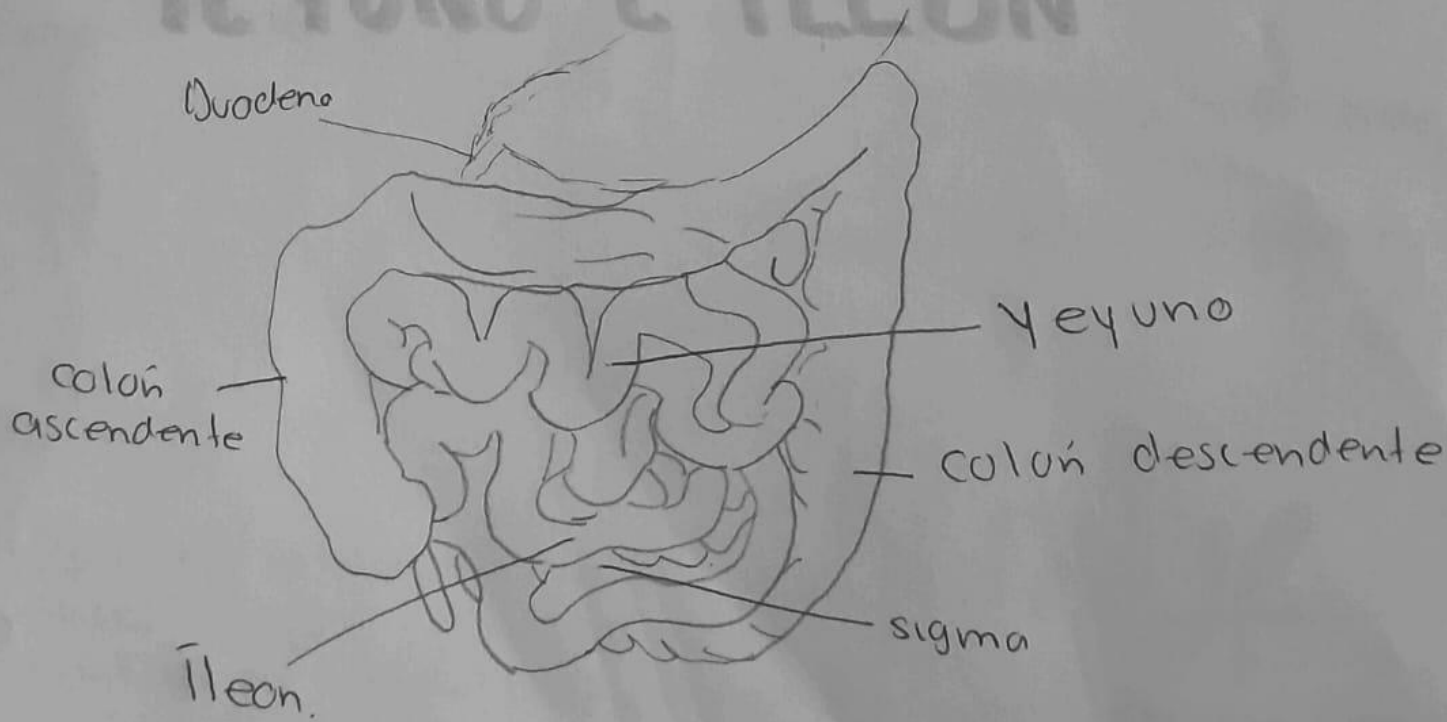
DUODENO



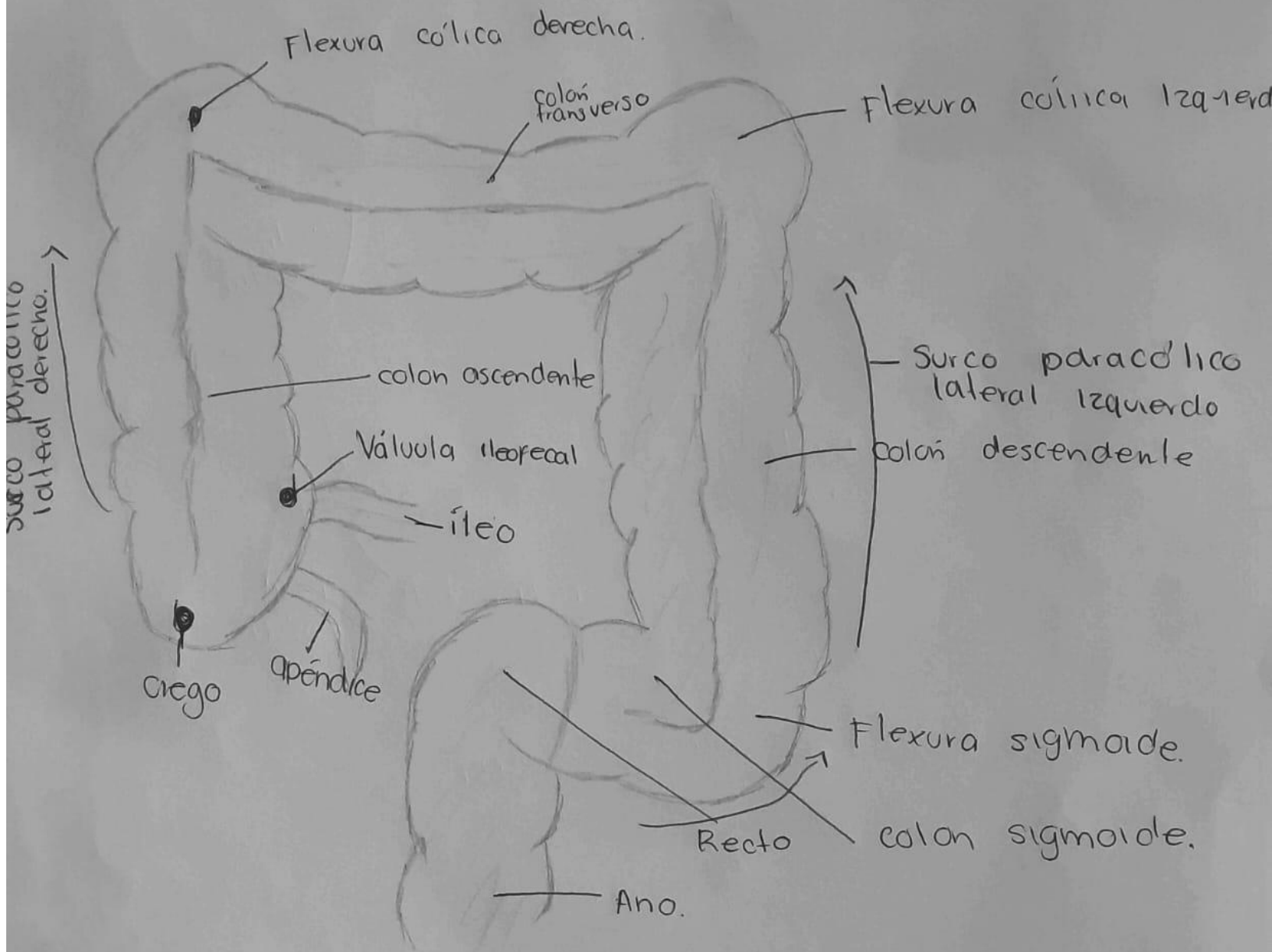
Vías y vesícula biliar.



YEYUNO E ÍLEON



INTESTINO GRUESO



Participa en la absorción de electrolitos y agua, propulsión del contenido intestinal, formación y almacenamiento temporal de heces y defecación.

COLON

Bibliografía:

E. Wineski. W.E.W. (2019). *Snell. Anatomía Clínica por regiones*. (10ª edición).