



Mi Universidad

Actividades

Osman Gadiel Tapia Perez

Continuando con la anatomía...

Tercer Parcial

Morfología

Rosvani Margine Morales Irecta

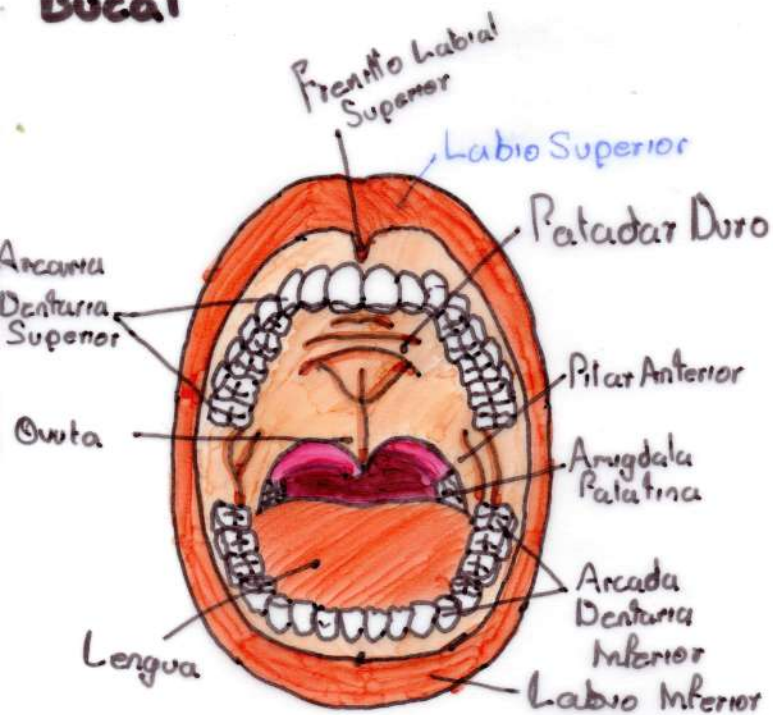
Licenciatura en Medicina Humana

Primer Semestre

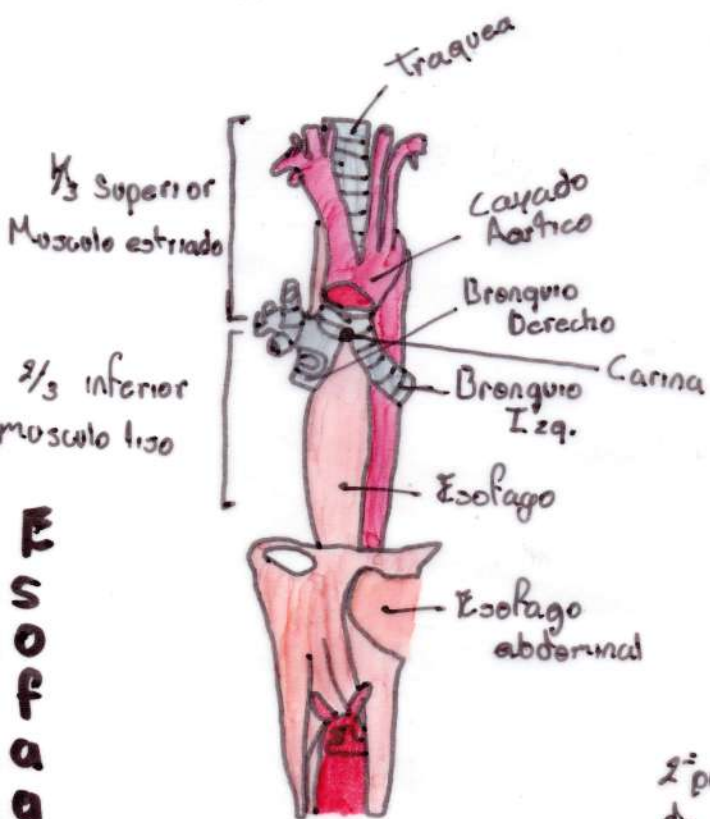
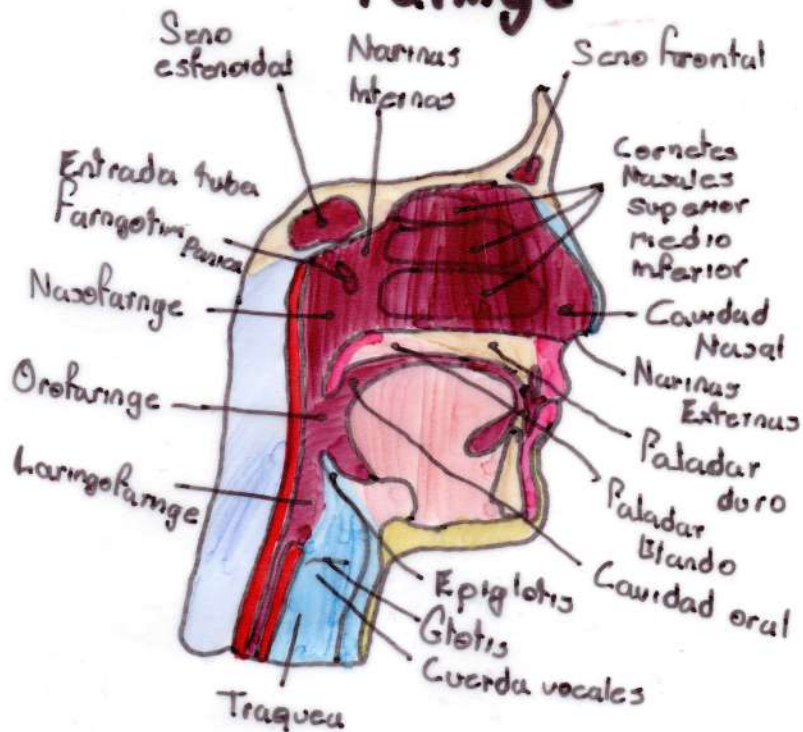
Comitán de Domínguez a 17 de noviembre de 2023

Apurato digestivo Alto

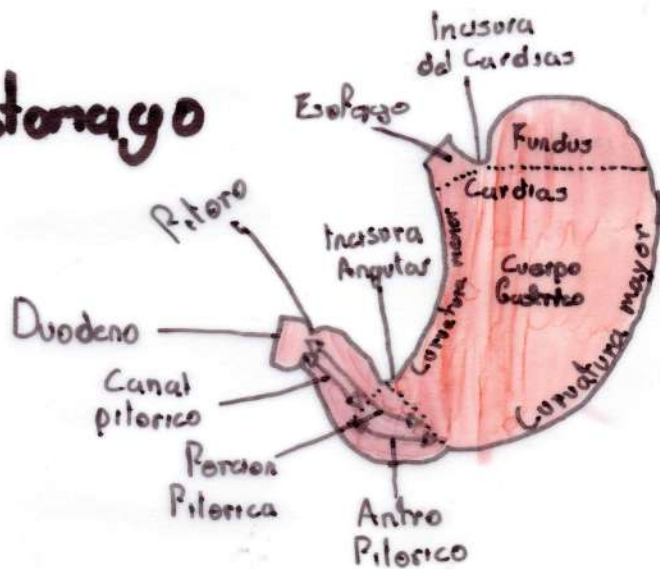
Cavidad Bucal



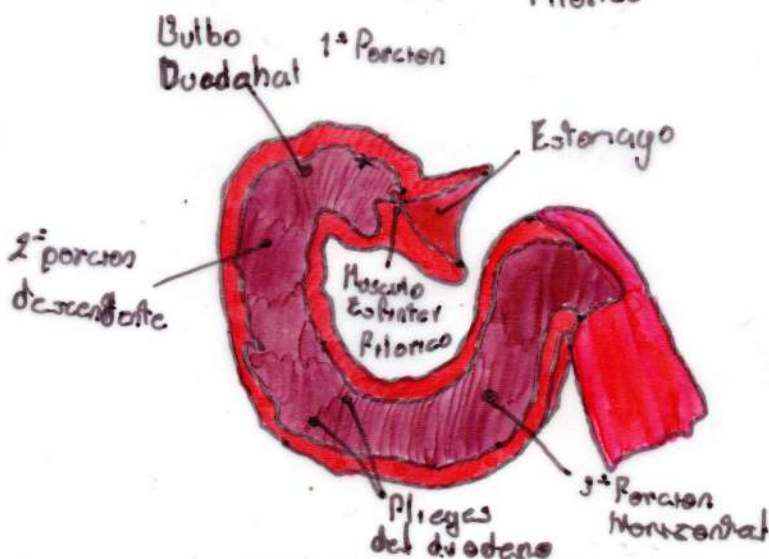
Faringe



Estomago



ESÓFAGO



DUODENO

Aparato digestivo Alto

Conjunto de funciones
Para obtener nutrientes
a base de los Alimentos

— Conformado por —>

Boca (Orificio Oral, Glandulas Salivales, paladar y Mandibula)
Esófago, Faringe y Estomago.

Lengua:
Organo Muscular

Musculos:

M. Hiogioso, M. genigioso
M. Estilogioso, M. Longitudinal
Sup, M. Longitudinal inferior,
M. Vertical de la lengua

Musculo de la Masticacion:

M. Temporal, M. Masetero
M. Pterigideo Medial
M. Pterigideo lateral

Irrigacion: Cervical: Arteria
tiroidea inf, rana de tronco
tiro cervical, rana de la
arteria subclavia, rana esoficas;

Toracicas, Rana de la
Arteria interstestinales,
Arteria bronquiales, Abdominales

Rana esofagicas, rana de la arteria gastrica,
porcion ascendente de la aorta

Vascularizacion:

Aorta abdominal, A. Gastromental I y D
A. Gastricas Corta, A. Gastrica, V. portahepatica,
A. Hepatica Comun, A. Gastro duodena.

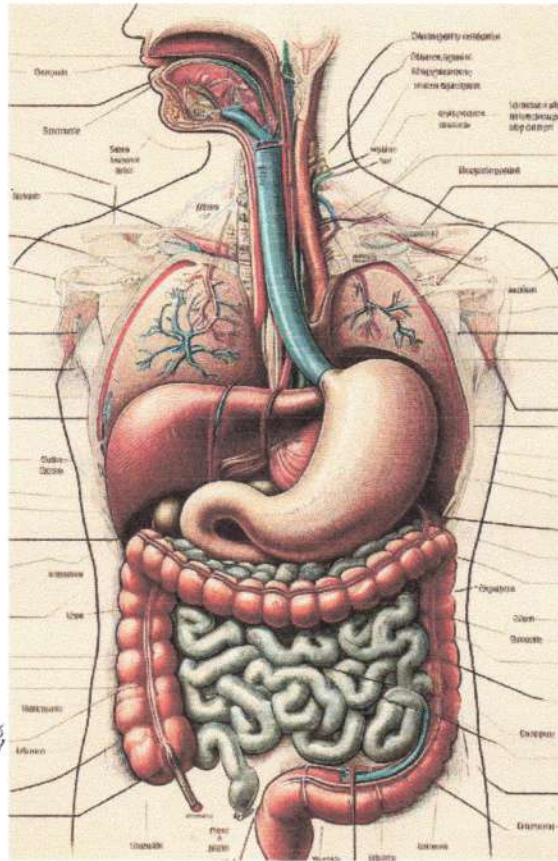
Glandula Salivales:
Segregan Saliva esta
actua sobre el bolo Alimenticio

Faringe: Conducto muscular
vertical semicircular, aprox
14-16 cm de long.

Ubicacio: delante de la
Columna vertebral cervical y
por detras de las cavidades
nasales y la boca y faringe.
Participa en la digestion
de alimentos

Estomago: Reservorio Muscular
Entre el esofago y el duodeno,
donde se acumulan alimentos

Esófago: Conducto en forma
de cilindro, muscular, que une
faringe y estomago



Pr/12
Complemento

Aparato digestivo bajo

Esta Constituido por el intestino delgado (yeyuno e ileon) (el duodeno es considerado superior) el intestino grueso (el apendice, el colon, el recto, el ciego) y por el ano.

Yeyuno e ileon constituye la parte del intestino delgado entre la flexura duodeno yeyunal, en su extremo proximal y la union ileocecal, en el extremo distal

El intestino delgado contiene musculos lisos que sirven como capa en la pared intestinal
• Serosa • Mucosa • Submucosa
• Muscular

Musculos en el ano:
• Esfinter Anal Externo

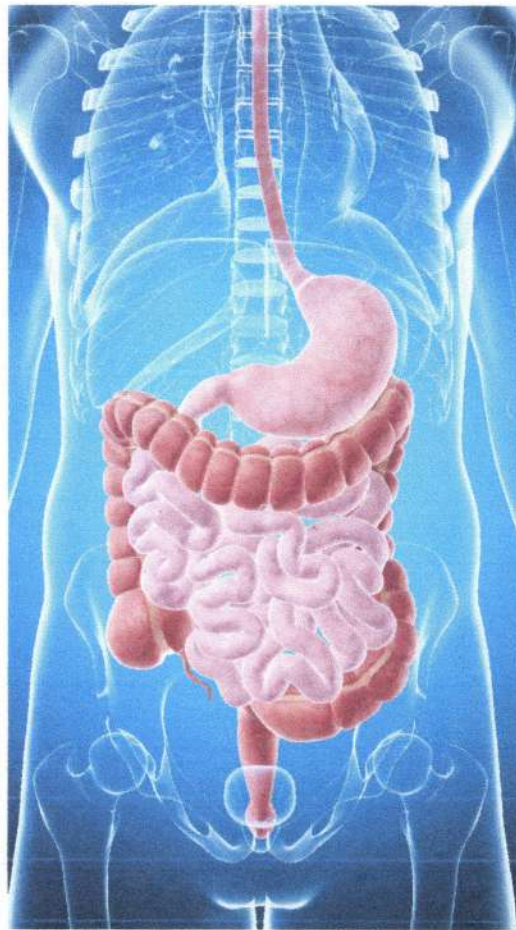• Esfinter Anal Interno

Intestino delgado

- Arteria Mesenterica Sup.
- Arteria Mesenterica Inf.
- Venas Mesentericas Sup
- Venas Mesentericas Inf.

Osman Gadiel Tapia Perez 1-B 

La funcion de este es absorber agua y transformar los desechos del proceso digestivo a heces



Ciego: situado por debajo del orificio ileal, junto a el apendice vermiforme

Colon: Colon ascendente, colon descendente, Colon transverso, colon sigmoide

Intestino Grueso
Es la porcion del tubo digestivo que continua al ileon hasta el ano
Se divide en 3:
• Ciego • Colon • Recto
Mide de 1.50 a 1.80 en el adulto

El Ano:

Es una abertura de 1 pulgada de aqui salen las heces del cuerpo

Intestino Grueso:

- A. Mesenterica Inf.
- A. Colicas
- V. Colicas
- V. Mesentericas

Ano

- A. rectal sup
- A. rectal media e inf.
- V. rectales sup.
- V. rectales medio e inf.

Rectos: se extiende desde el colon sigmoide a unos 13 a 15 cm del ano (a la altura de la S3) hasta la Flexura perianal, a 3 cm de la piel y por delante del coxix, donde se continua con el canal anal.