



Mi Universidad

Sistema Digestivo

José Antonio Jiménez Santiz

Tercer Parcial

Morfología

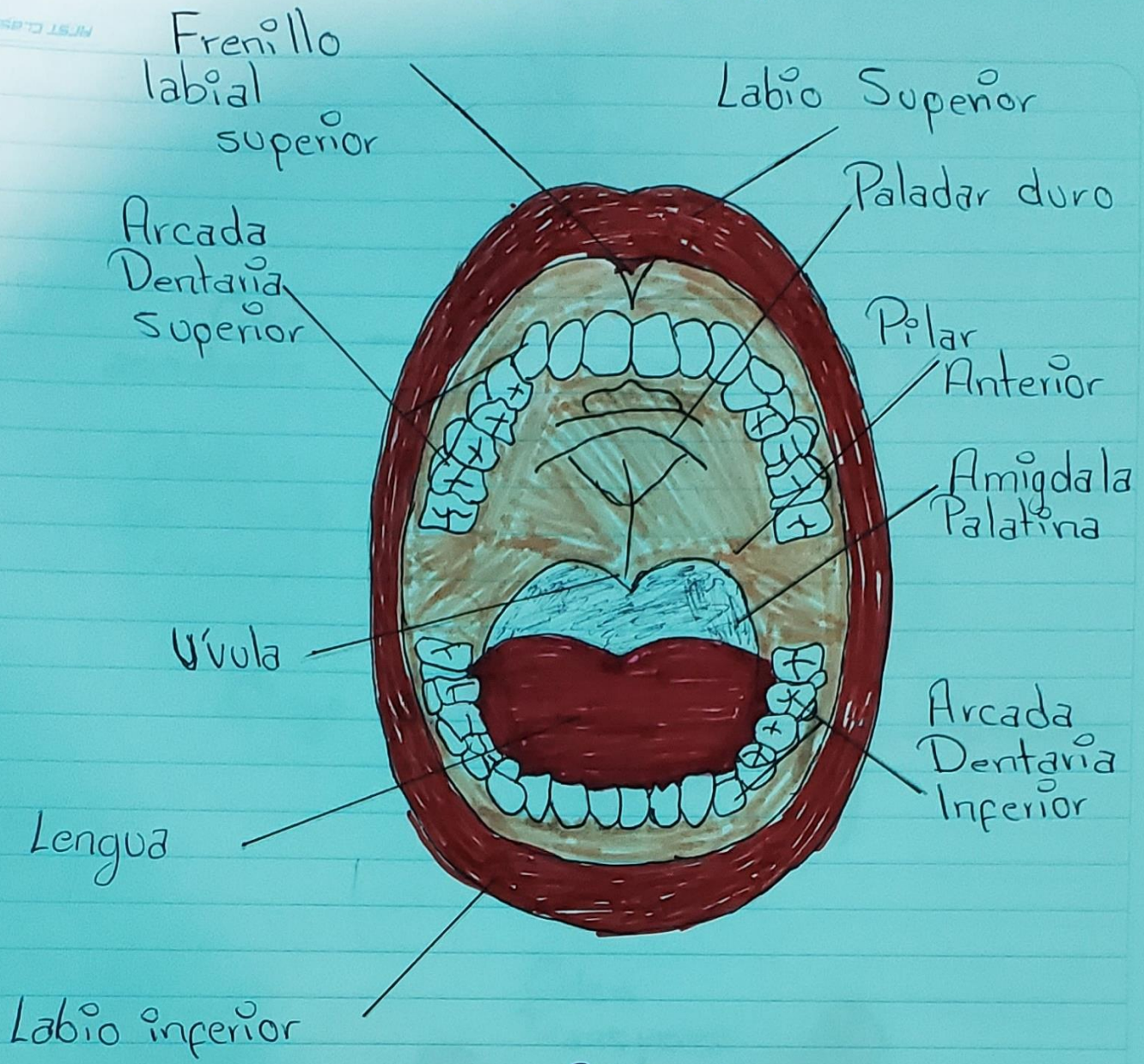
Dra. Morales Irecta Rosvani Margine

Medicina Humana

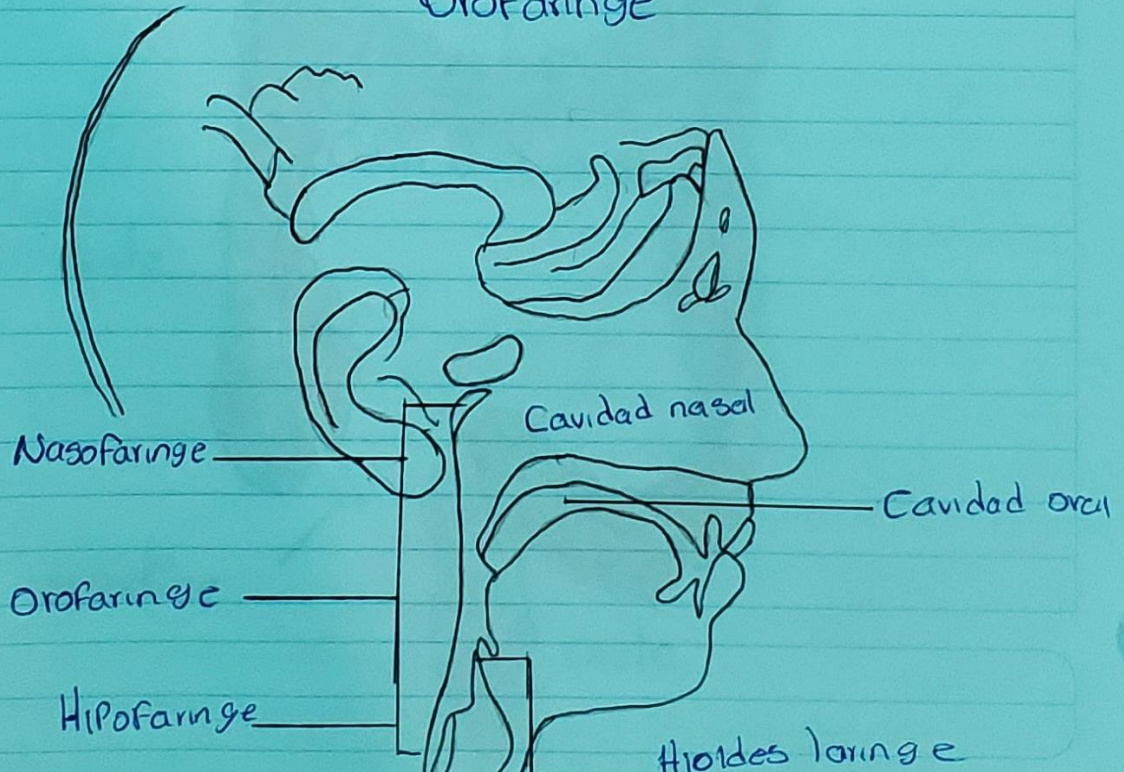
Primer semestre Grupo "B"

Comitán de Domínguez Chiapas, 17 de noviembre 2023

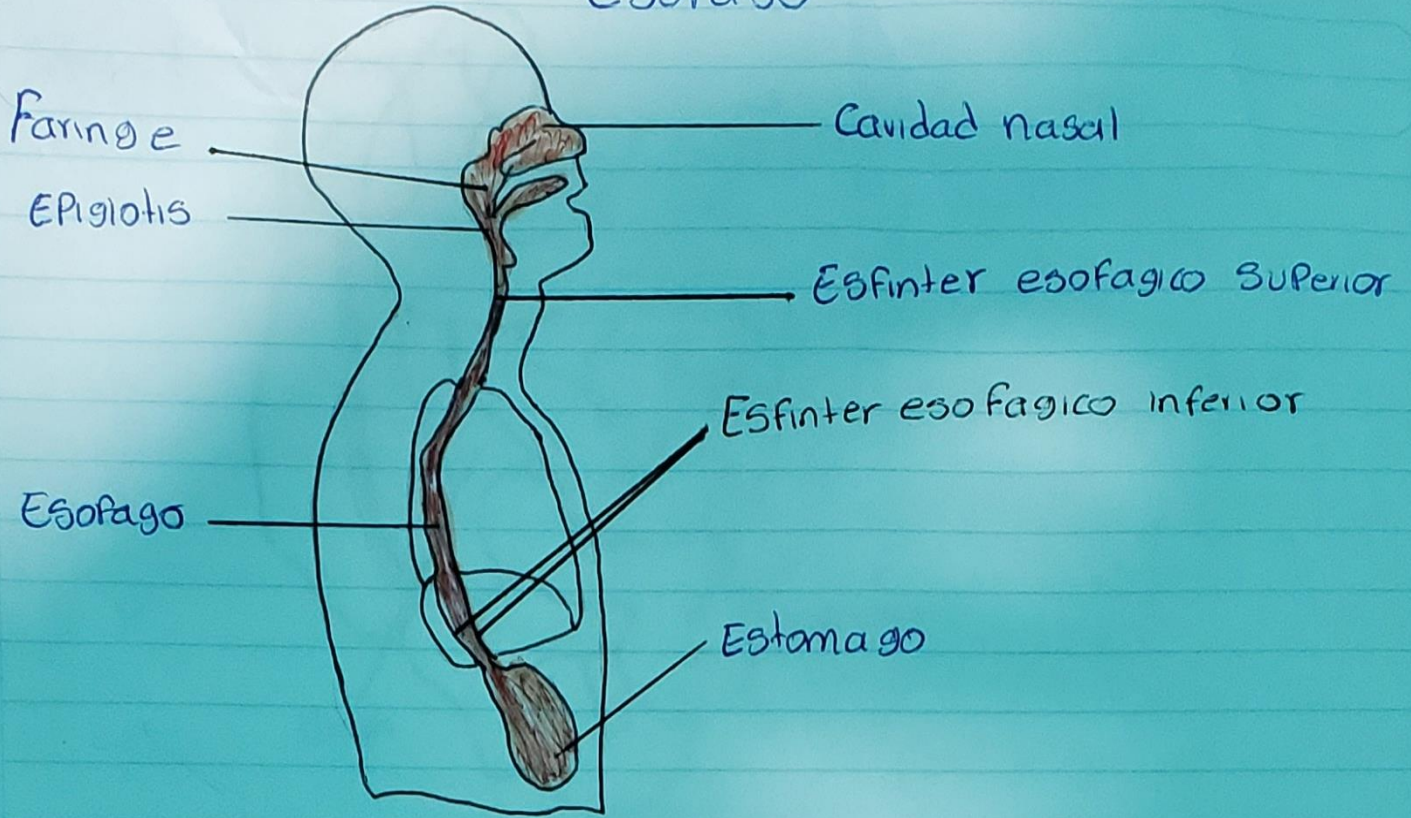
Cavidad oral



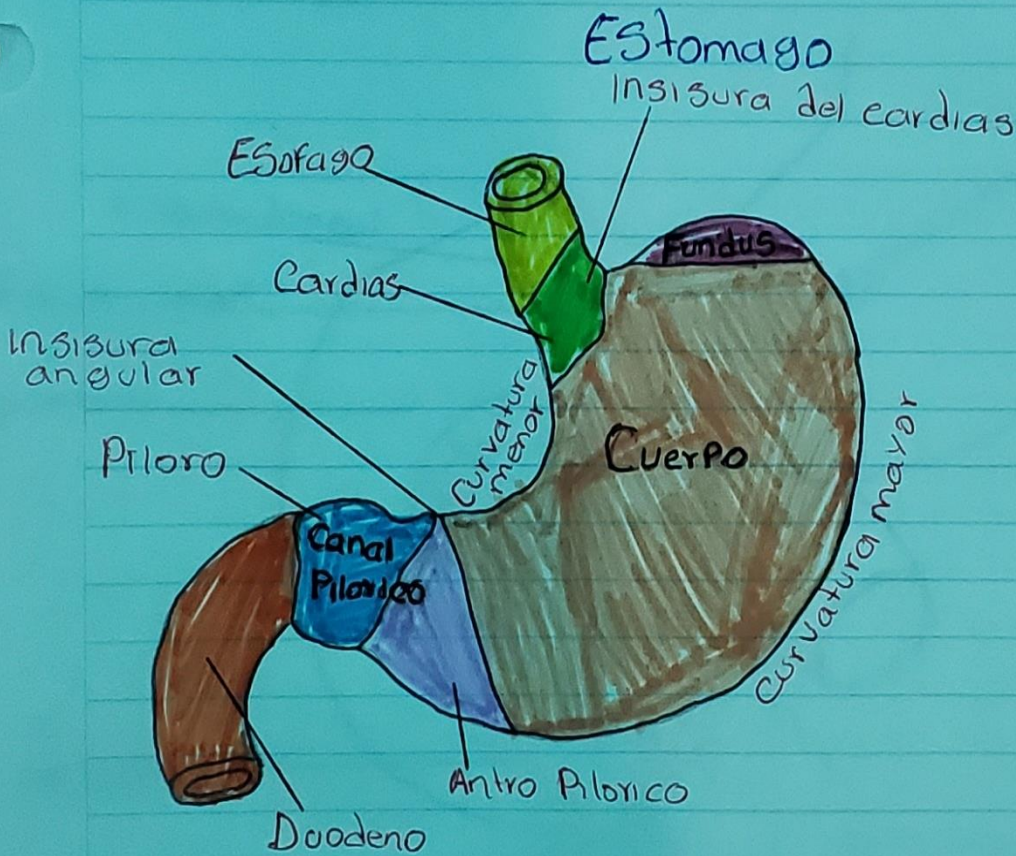
Orofaringe



Esofago

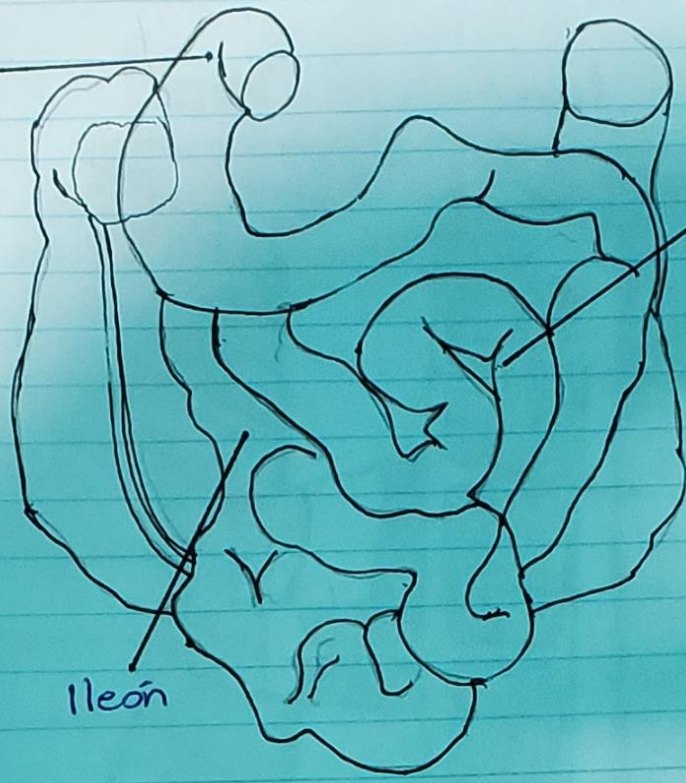


Estomago



INTESTINO DELGADO

Duodeno



Yeyuno

Ileón

Duodeno

Intra Peritoneal

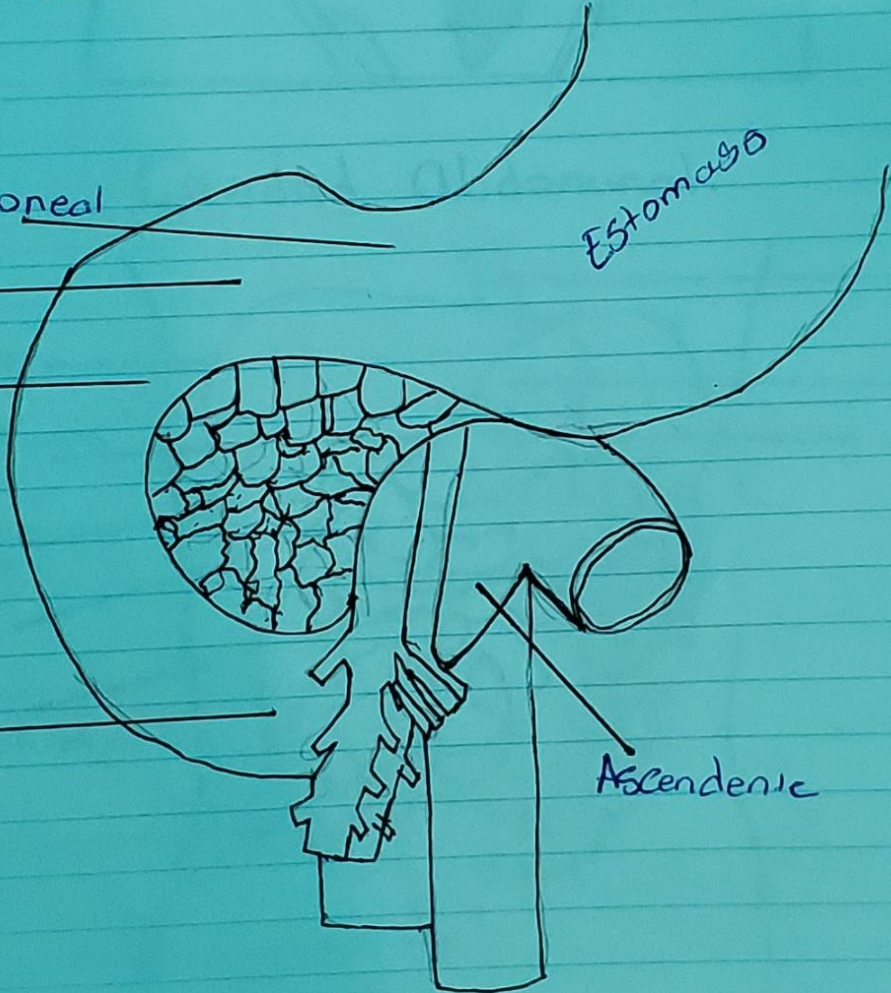
Retro Peritoneal

Decendente

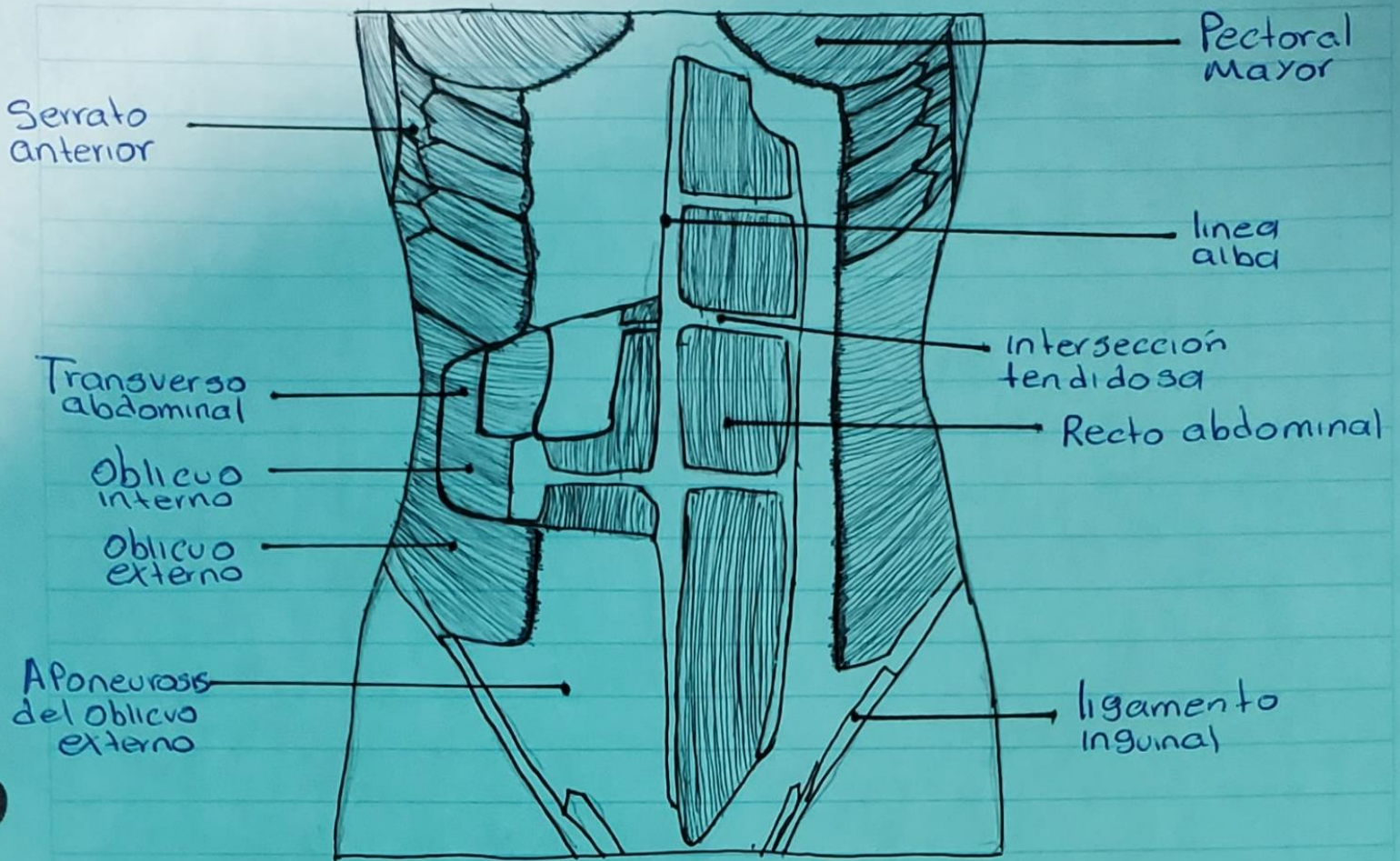
Horizontal

Estomago

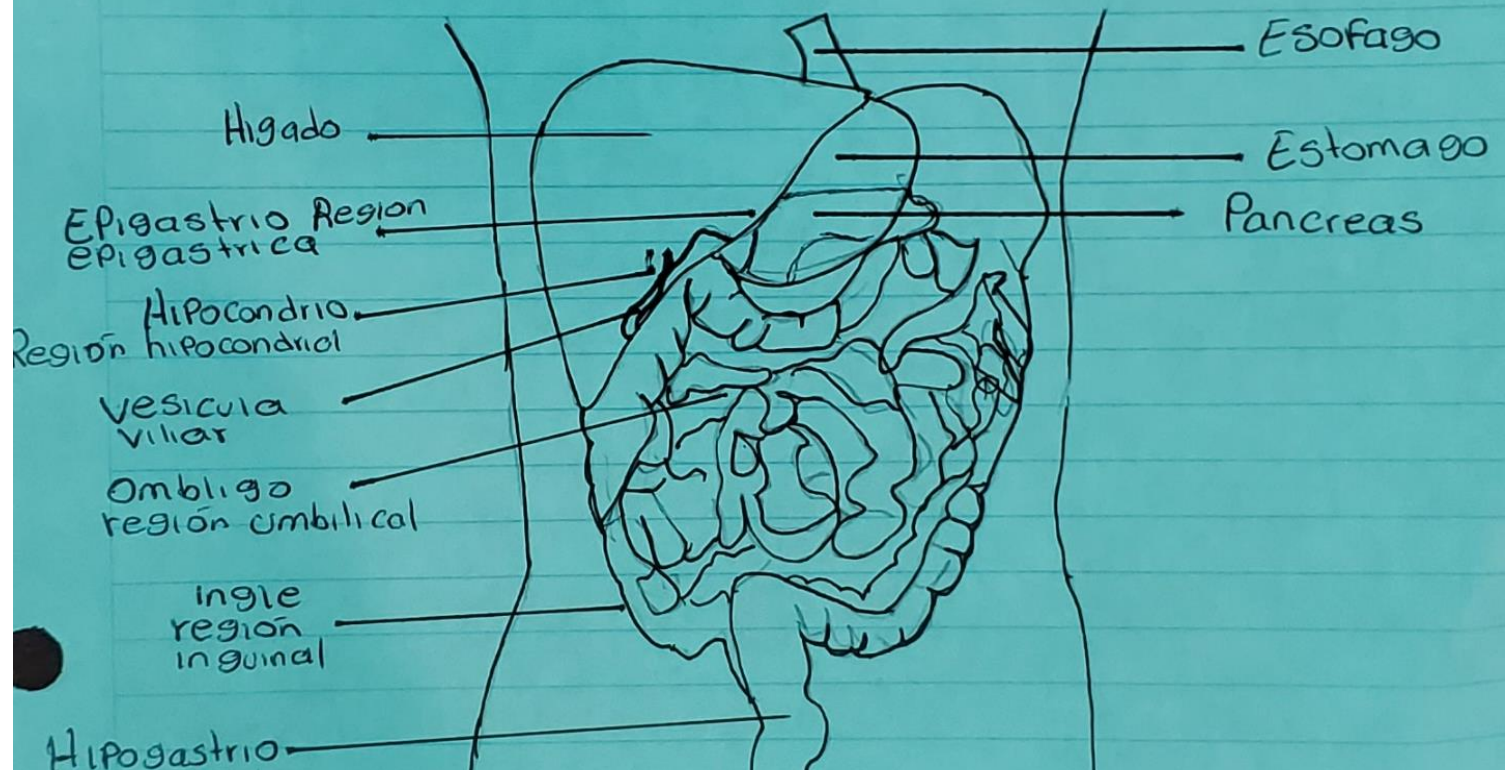
Ascendente



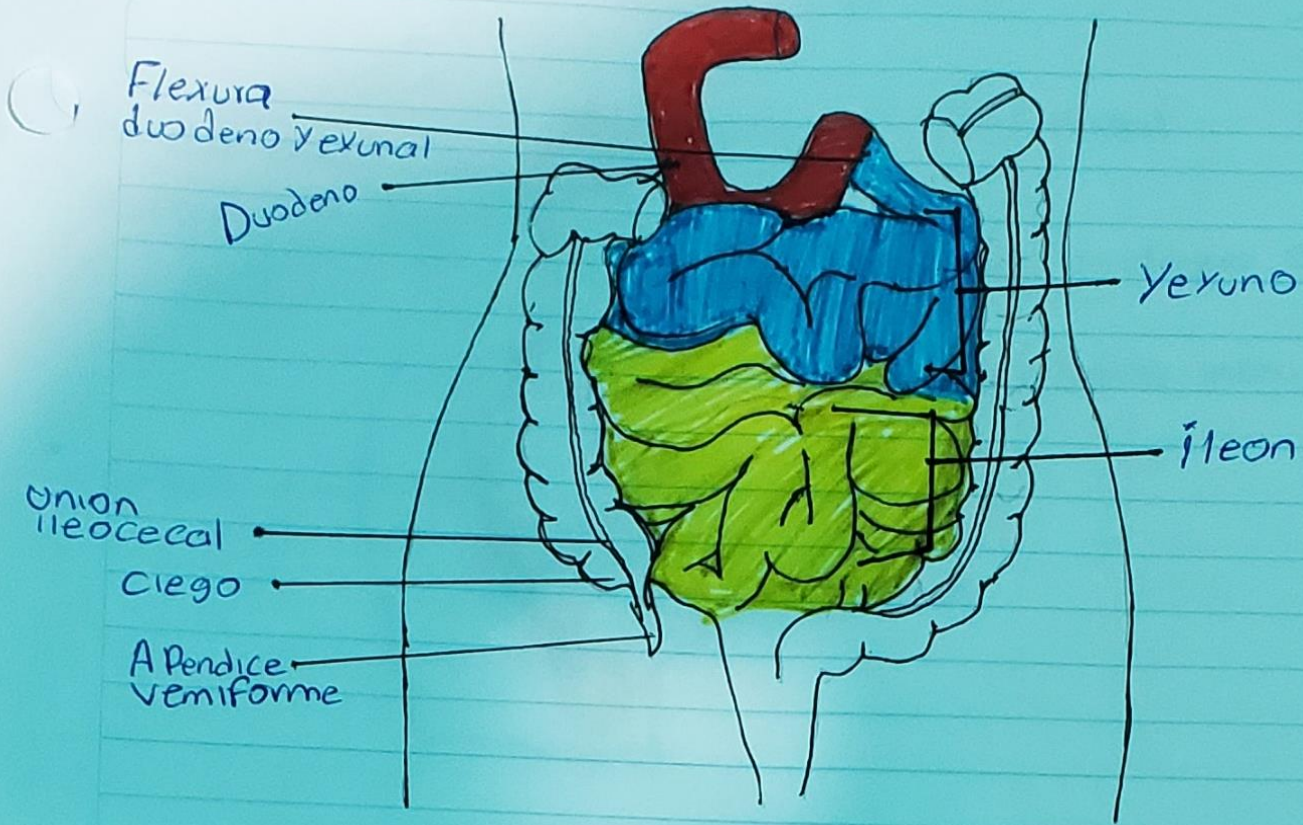
Pared Abdominal



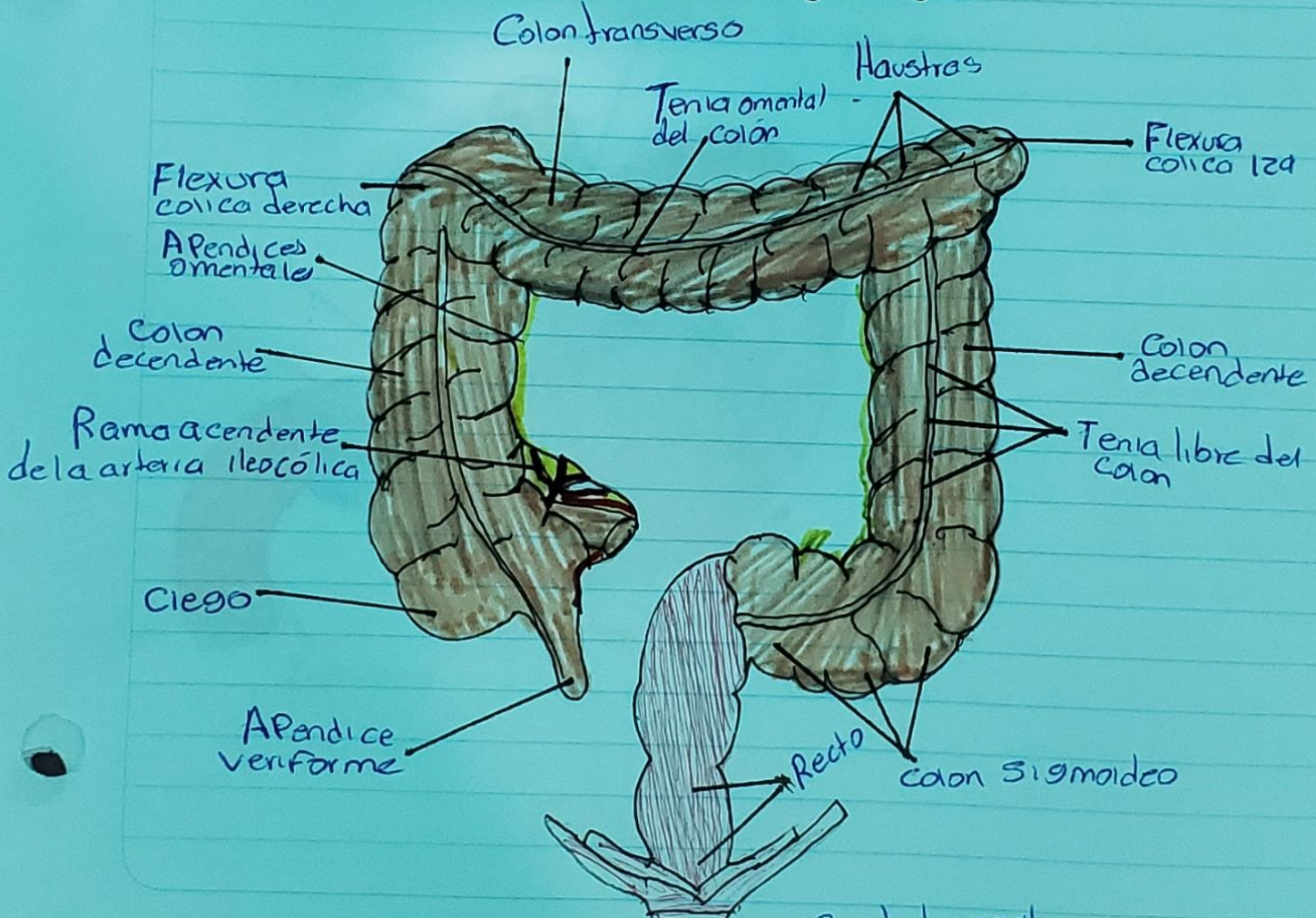
Cavidad Abdominal.



Yeyuno y íleon



Intestino grueso



Ciego

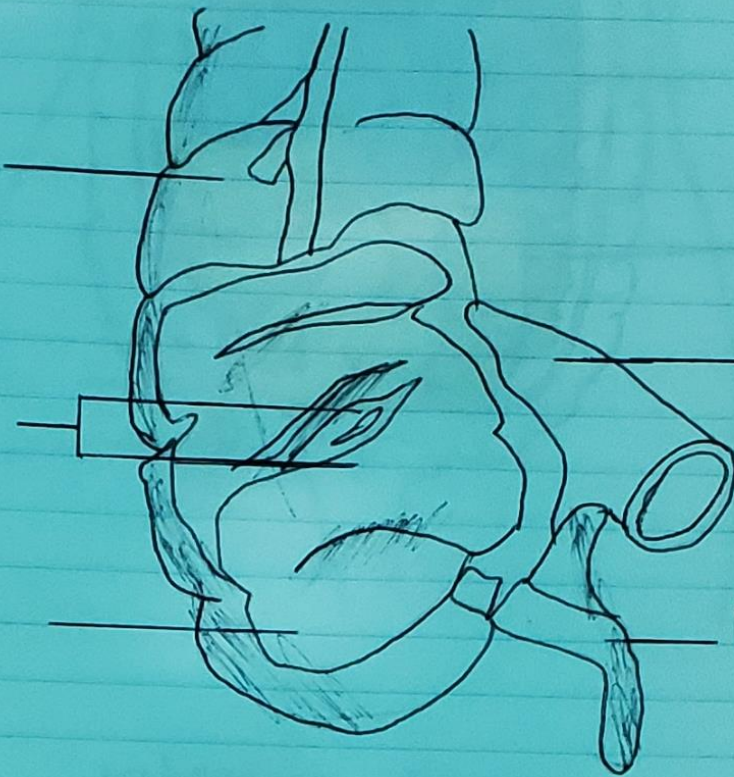
Colon
ascendente

Colgajos
de válvula
ileocecal

Íleon

Ciego

Apéndice



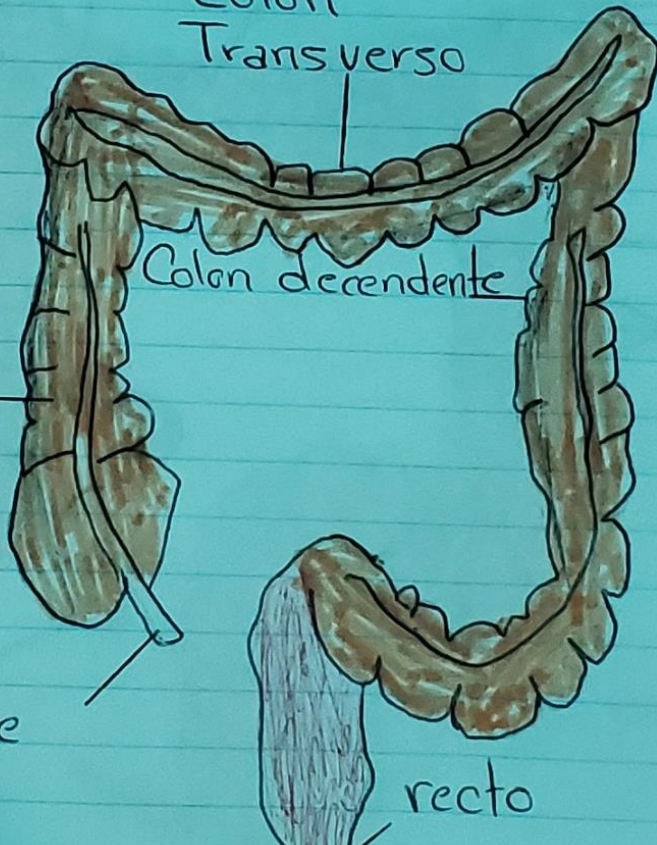
Colon
Transverso

Colon descendente

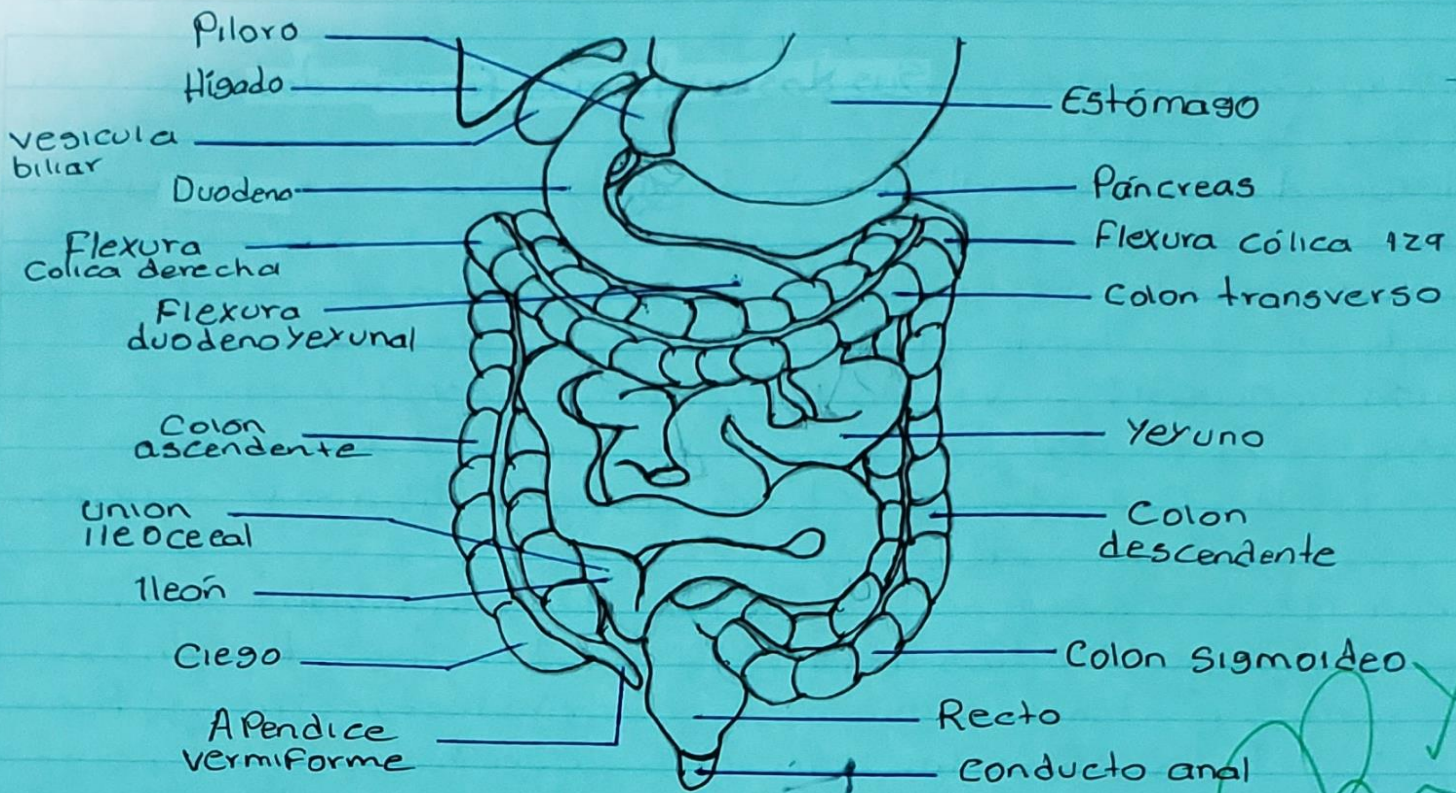
Colon
ascendente

apéndice

recto



Aparato digestivo bajo



Hígado: regula la mayor parte de los niveles químicos de la sangre y excreta un producto llamado bilis, que ayuda a descomponer las grasas y las prepara para su posterior digestión y absorción.

Vesícula biliar: es un órgano con forma de pera ubicada bajo el hígado. Almacena bilis un líquido producido por el hígado para digerir las grasas, cuando el estómago y el intestino digieren los alimentos, la vesícula biliar libera bilis a través de un tubo denominado conducto biliar común.

Piloro: es una válvula que se abre y se cierra durante la gestión. Esto permite que los alimentos digeridos parcialmente y otras sustancias en el estómago al intestino delgado.

Duodeno: primera parte del intestino delgado. Ayuda a seguir dirigiendo los alimentos que vienen del estómago.

Flexura cólica derecha: una región que puede recibir irrigación a partir de las ramas de la arteria mesentérica superior a través de las arterias cólica derecha, cólica media o fleco cólica.

Referencia bibliográfica

1.- Moore, K. L., Dailey, A. F., & Agur, A. M. (2013). Moore Anatomía con orientación clínica 8a edición.