



Mi Universidad

Regiones Anatómicas

Jorge Santis García

Conociendo la superficie

Primer Parcial

Morfología

Dra. Morales Irecta Rosvani Margine

Medicina Humana

Primer semestre Grupo "B"

Comitán de Domínguez Chiapas, 15 de septiembre 2023

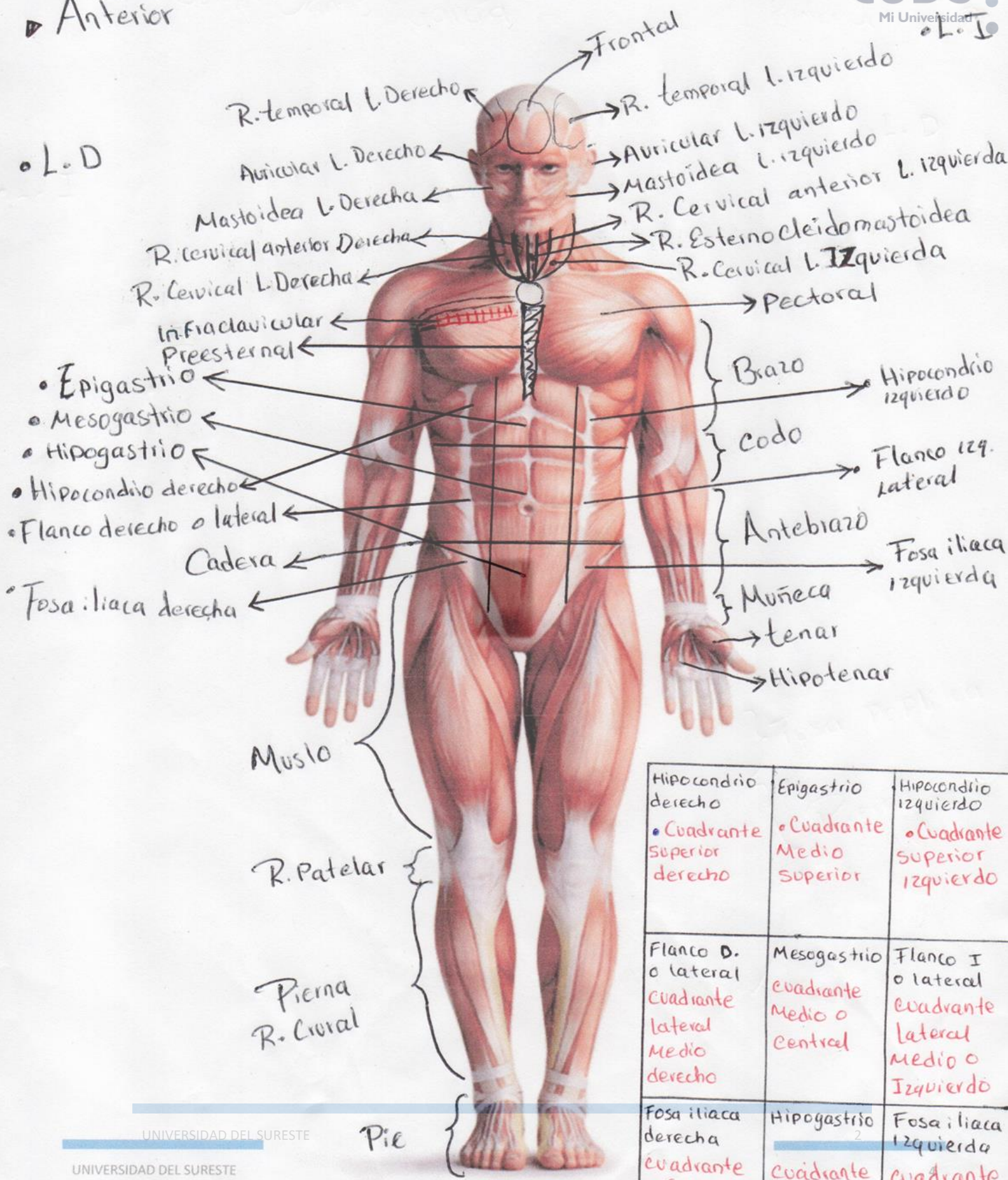
Nombre: Jorge Santos García

Grado y Grupo: Primer Semestre "B"



Vista Anterior

L.D



Hipocondrio derecho • Cuadrante Superior derecho	Epigastrio • Cuadrante Medio Superior	Hipocondrio izquierdo • Cuadrante Superior izquierdo
Flanco D. o lateral Cuadrante lateral Medio derecho	Mesogastrio Cuadrante Medio o Central	Flanco I o lateral Cuadrante lateral Medio o Izquierdo
Fosa iliaca derecha Cuadrante inferior derecho	Hipogastrio Cuadrante Medio interior	Fosa iliaca izquierda Cuadrante interior izquierdo

Vista Posterior.

R. parietal l. izquierdo

R. Parietal l. derecho

R. Occipital

R. Cervical posterior

R. Vertebral

R. supraescapular

R. Interescapular

R. Deltoidea

R. Escapular

R. Pectoral L.D

R. Infraescapular

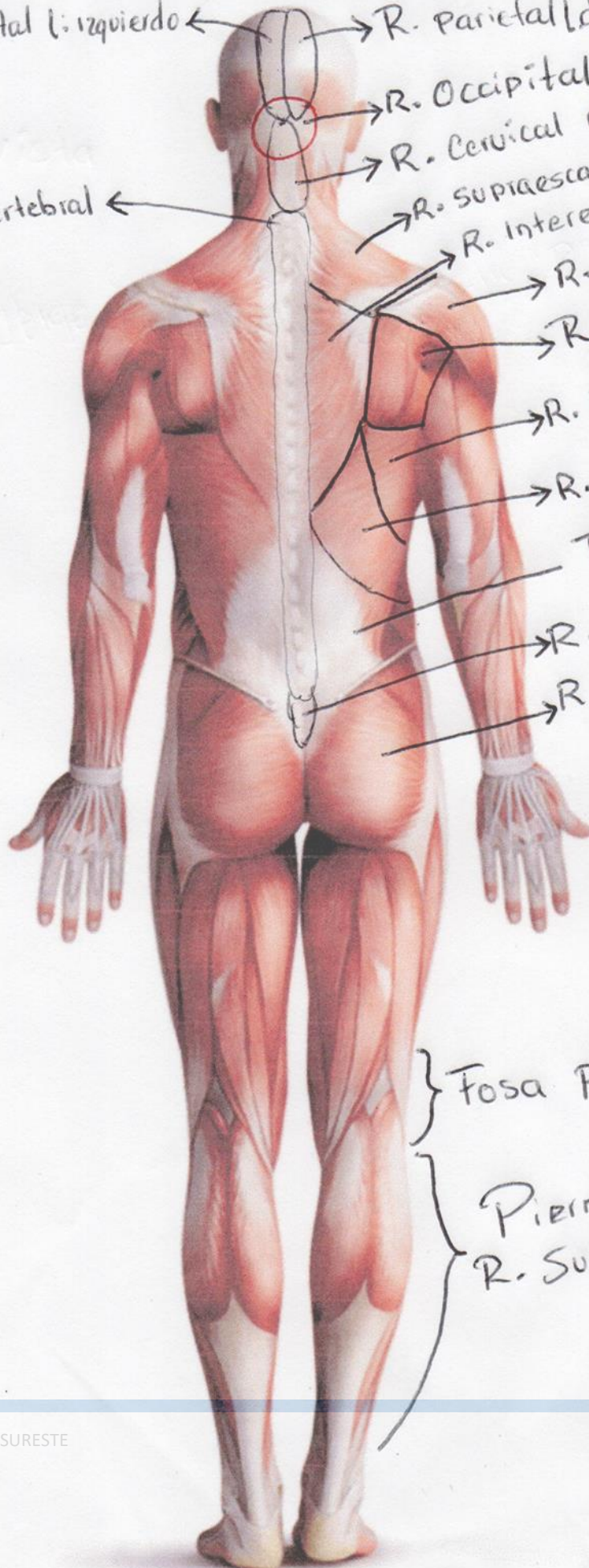
Triangulo lumbar

R. Sacra

R. Glutea

L. D

L. I



Fosa poplitea

Pierna R. Sural