



Mi Universidad

Control de Lectura

Ángel Antonio Suárez Guillén

Segundo Parcial

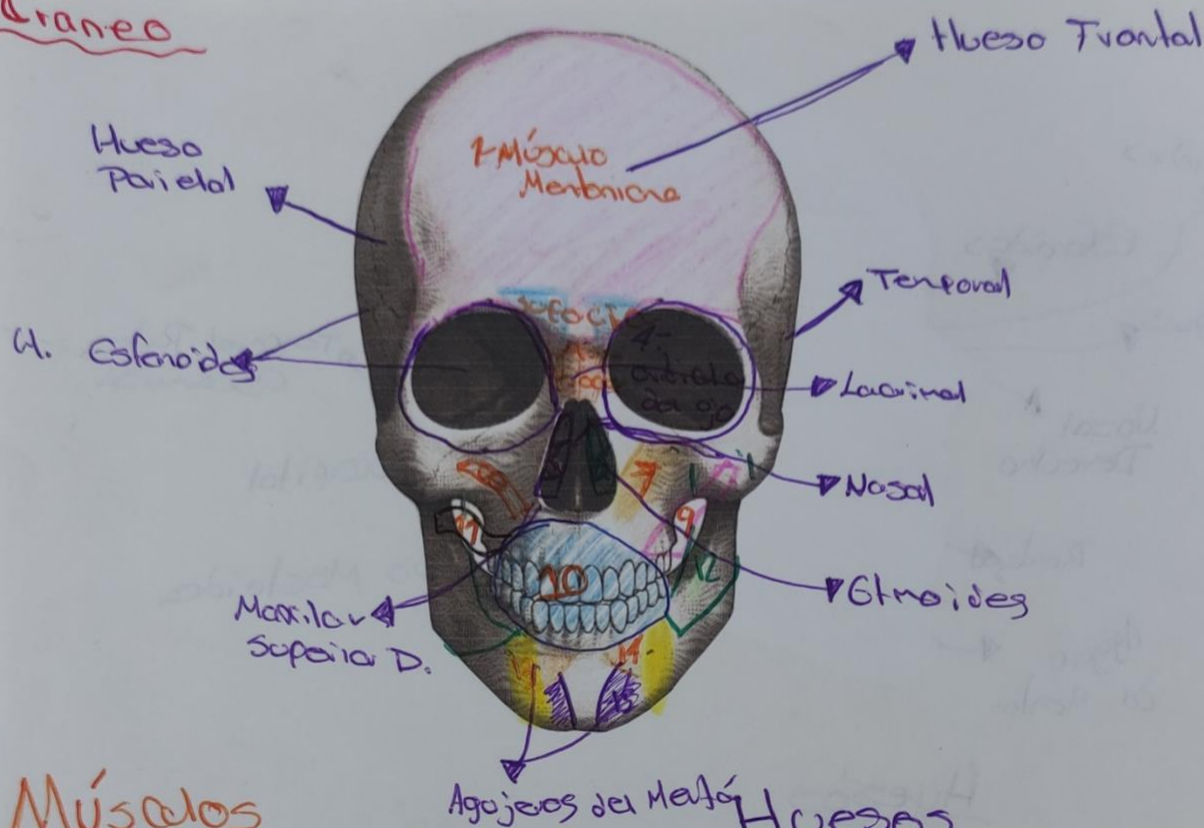
Morfología

Rosvani Marigine Morales

Medicina Humana

Primer Semestre

Cráneo

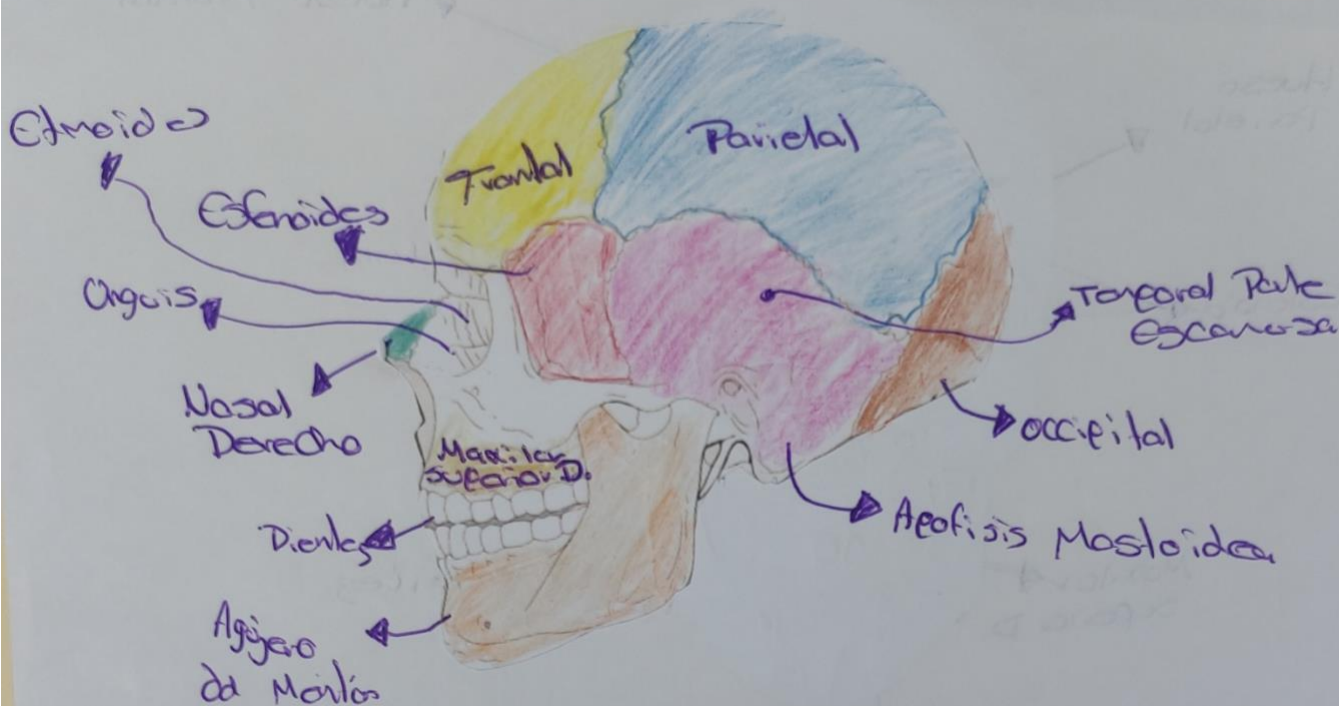


Músculos

- 1- Occipito-Frontal
- 2- Pirócer o Piramidal
- 3- Depresor superficial
- 4- Orbicular de Ojo
- 5- Elevador de labio superior
- 6- Nasal
- 7- Elevador del labio superior
- 8- Cigomático Menor
- 9- Cigomático Mayor
- 10- Orbicular de la boca
- 11- Risorio
- 12- Masetero
- 13- Depresor de ángulo de la boca
- 14- Depresor de labio inferior
- 15- Mentonero

Huesos

- Frontal
- Parietal
- Temporal
- Nasal
- Esfenoides, Lacrimal
- Esfenoides
- Maxilar Superior
- Cigomático
- Agujeros de Mento



Huesos

- Frontal
- Parietal
- Temporal Parte Escamosa
- Occipital
- Apofisis Mastoidea
- Agujero de Manton
- Dientes
- Maxila superior D.
- Nasal Derecho.
- unguis
- Esfenoides
- Etmoides

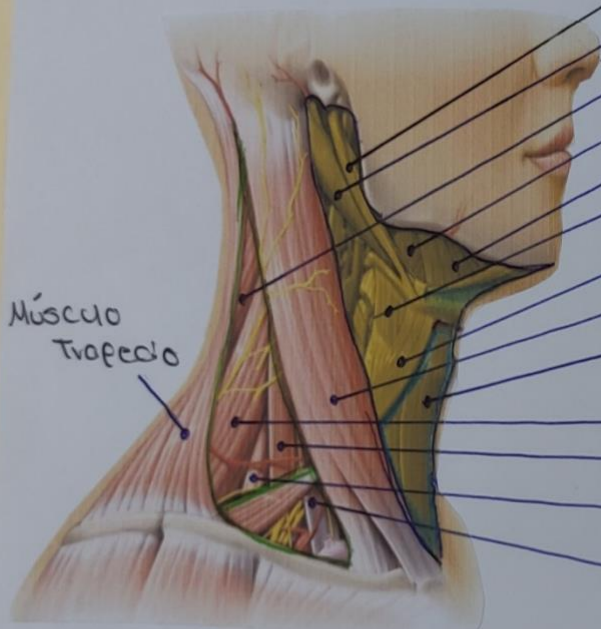
Cuello

- Triángulo anterior del cuello
- Triángulo Muscular
- Triángulo Posterior del cuello

- Es la región del cuerpo comprendida entre la cabeza y el tórax.
- Es un punto de transición entre el tórax y los miembros superiores

• Arterias carótidas, dos a cada lado del cuello

Arterias carótidas internas derecha e izquierda



▶ **Músculo estilohioideo**

▶ **Músculo digástrico**

▶ **Músculo esplenio de la cabeza**

▶ **Músculo hiogloso**

▶ **Músculo milohioideo**

▶ **Músculo tirohioideo**

▶ **Músculo omohioideo**

▶ **Músculo Esternocleidomastoideo**

▶ **Músculo esternohioideo**

▶ **Músculo elevador de la escápula**

▶ **Músculo escaleno medio**

▶ **Músculo escaleno posterior**

▶ **Músculo escaleno anterior**

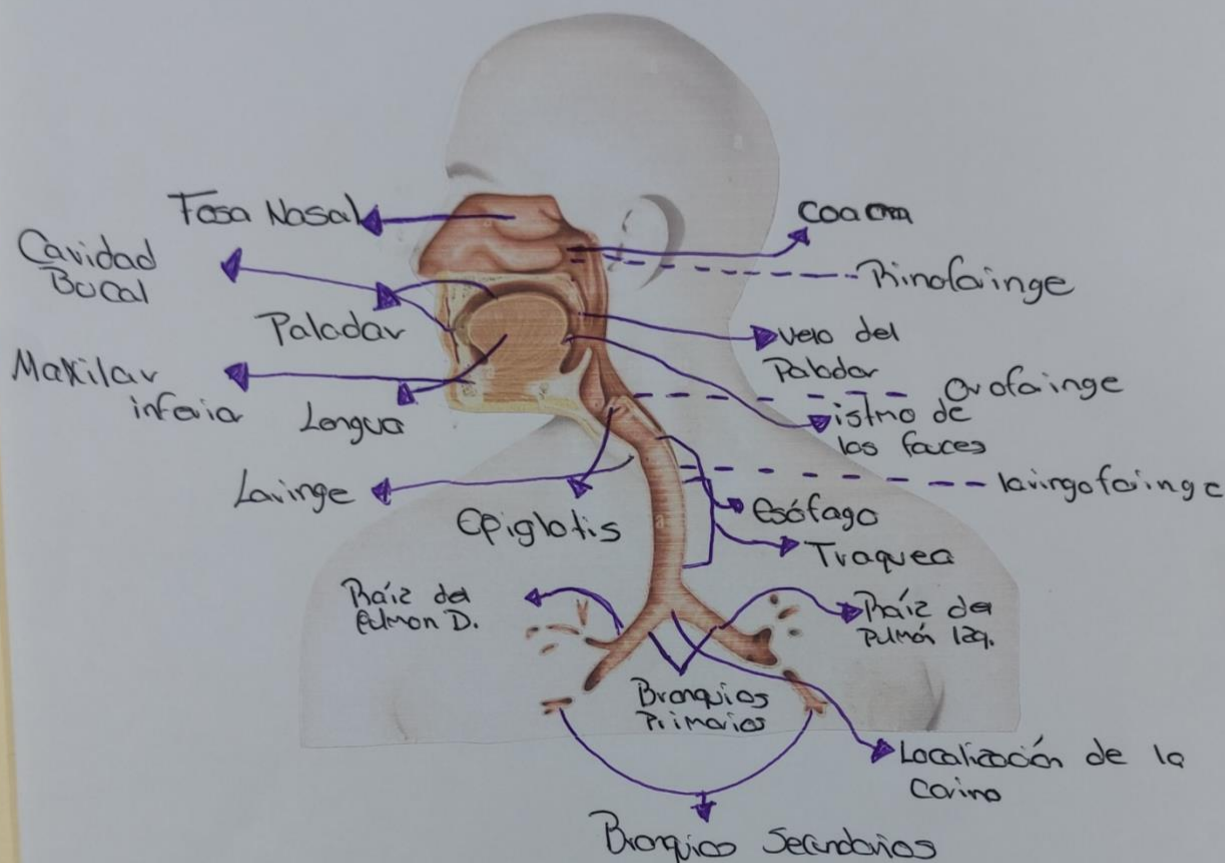
• Son las siete vértebras que componen la columna cervical, además de ocho pares de nervios cervicales

• Posee 3 regiones: anterior, lateral y posterior

Handwritten signature in green ink.

Ángel Antonio Suárez Guillén

Aparato Respiratorio



Ángel Antonio Suárez Guillén

Partes del Aparato Respiratorio

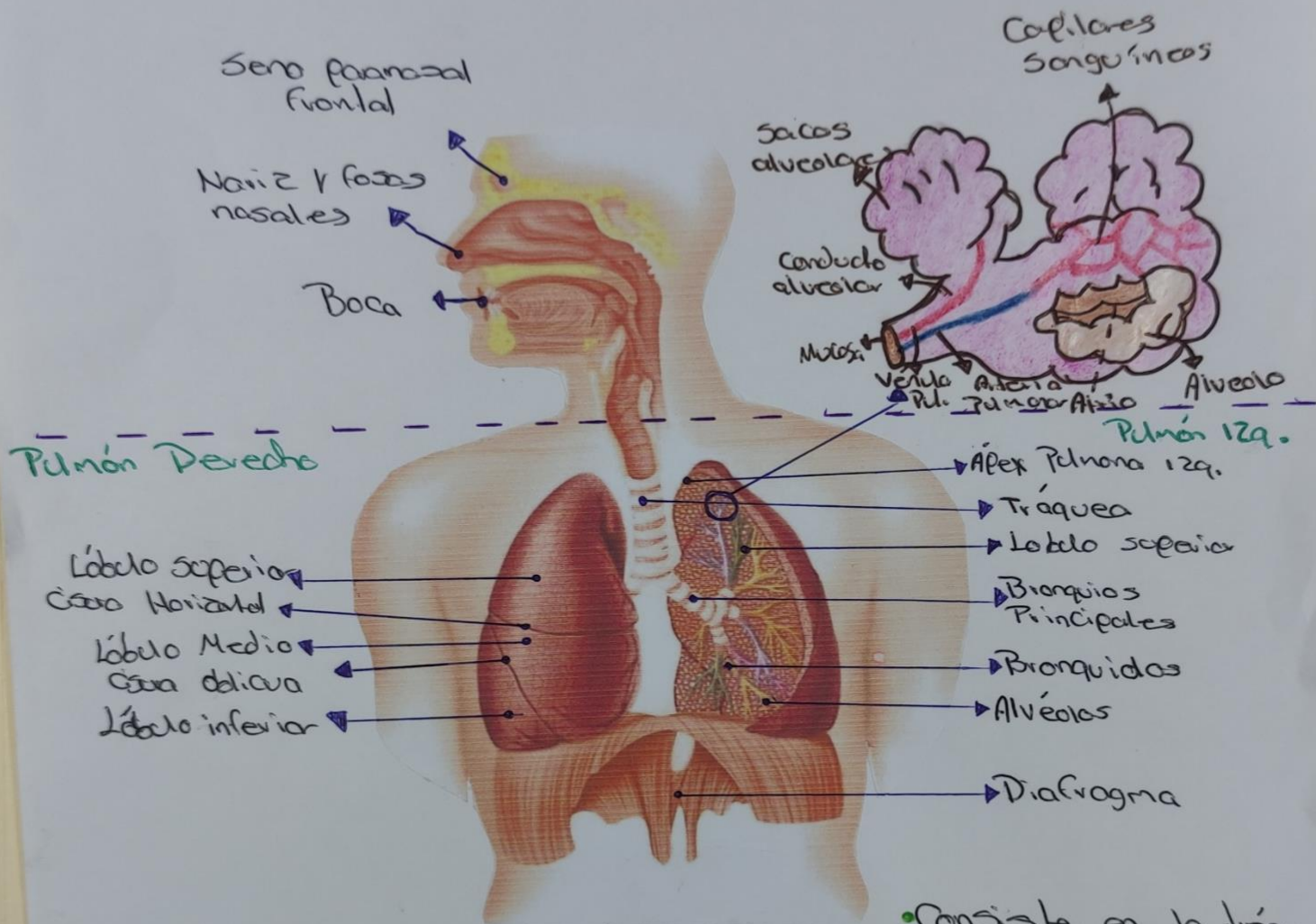
- * Fosa Nasal
- * Coana
- * Paladar
- * Cavidad Bucal
- * Vano del Paladar
- * Istmo de las fauces
- * Lengua
- * Maxila inferior
- * Epiglotis
- * Esófago
- * Laringe
- * Traquea
- * Raíz del Pulmón Izq.
- * Raíz del Pulmón Derecha
- * Localización del Corina
- * Bronquios Primarios
- * Bronquios Secundarios

• El Pulmón derecho tiene 3 lóbulos, y el Pulmón izquierdo tiene 2 lóbulos

Quiz Complementa

• El sistema respiratorio se encuentra recubierto por una membrana mucosa que segrega moco, el cual atrapa partículas pequeñas como polen o humo.

Aparato Respiratorio



• Consiste en la tráquea, los bronquios y bronquiolos y los alveolos, que forman los pulmones.

Quiz Complementaria

Tracto Respiratorio Inferior

Es toda la zona del sistema respiratorio que está debajo de las cuerdas vocales. Se encarga de conducir el aire a los alveolos y gestionar el intercambio de gases.

Ángel Antonio Sáez Guillén

Tórax

Articulación esternoclavicular

Incisura yugular del esternón

Manubrio del esternón

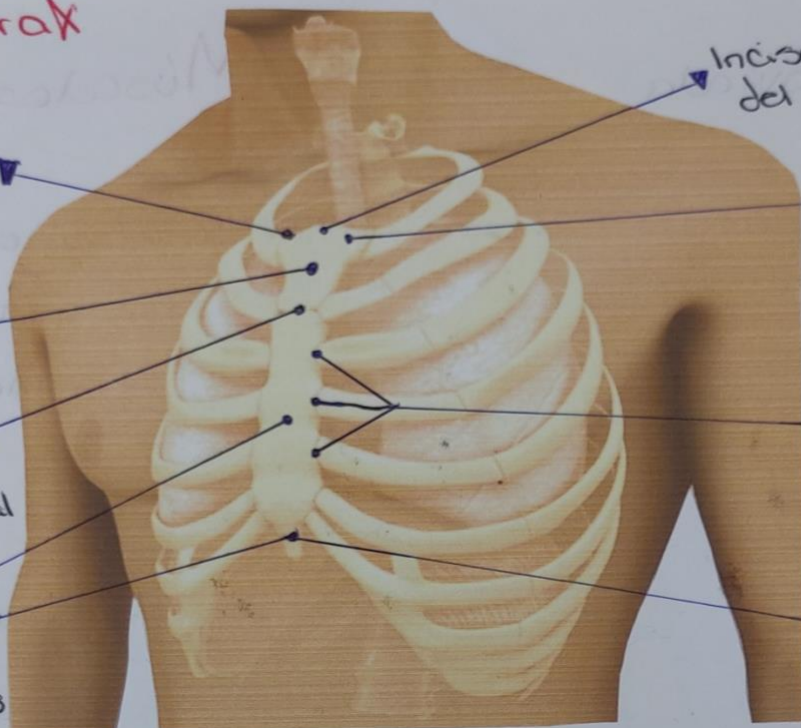
Incisura clavicular del manubrio del esternón

Articulación manubrio-esternal

Articulaciones esternocostales

Cuerpo del esternón
Xifoides

Proceso xifoides del esternón



• La Caja torácica tiene forma de cúpula, esto significa que es más estrecha en su extremo superior y más amplia en su extremo inferior. El pilar posterior de la Caja torácica es la columna torácica, mientras que el pilar anterior es el esternón

- Incisura yugular del esternón
- Incisura clavicular del manubrio del esternón
- Articulaciones esternocostales
- Proceso xifoides del esternón
- Articulación esternoclavicular
- Manubrio del esternón
- Articulación manubrio-esternal
- Cuerpo del esternón

¿Qué órganos se encuentran en el tórax?

- Costillas y esternón
- Esófago, conducto entre boca y estómago
- Tráquea
- Bronquios
- Corazón
- Pulmones
- Pleura

Ángel Antonio Suárez Guillén

Músculos

