



## Anatómica

*Bruno Marioni Hernández Gómez*

*Parcial II*

*Morfología*

*Dra. Rosvani Marguine Morales Irecta*

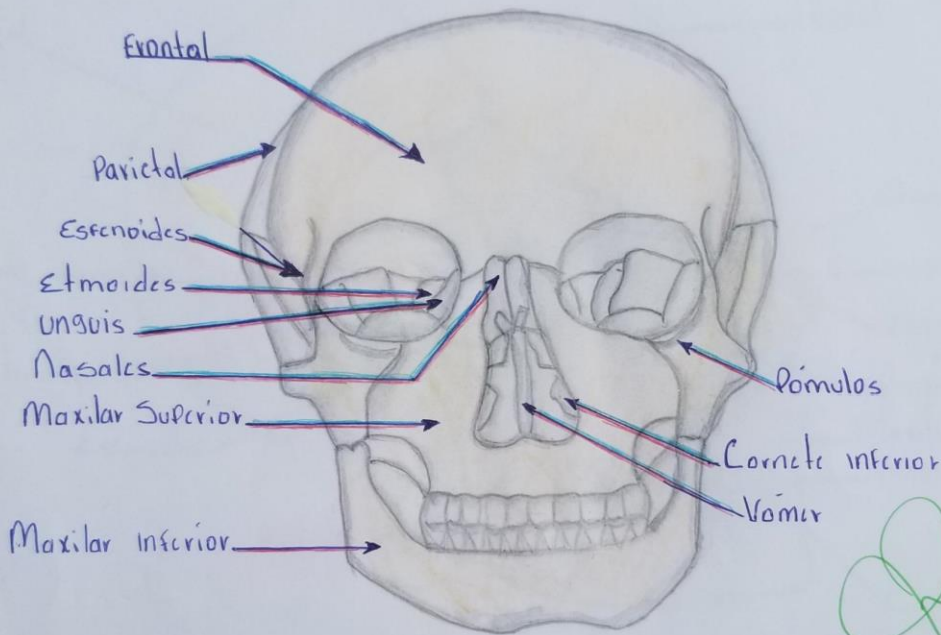
*Medicina Humana*

*Primer Semestre Grupo B*

*Comitán de Domínguez, Chiapas a 13 de Octubre del 2023*

# Cranio

Bruno Marioni Hernandez Gomez 1.1



**Frontal:** A. Vista B Vista inferior: porciones a) escamosa b) orbitarias. c) nasal. Detalles 1. Glabella 2 arco superciliar 3 incisura etmoidal

**Parietal:** Vista interna: Bordes a) frontal. b) occipital. c) Sagital d) escamoso. Agujeros 1 frontal 2 Occipital 3. esfenoidal / 4. mastoideo

**Esfenoides:** A. vista anterior. B vista posterior porciones a) Cuerno b) las menores c) las mayores d) proceso pterigoideo. Detalles 1. abertura anterior del Seno esfenoidal Detalles 1. abertura del Seno esfenoidal 2. Fisura orbitaria superior agujero redondo 6 agujero oval 7 agujero espinoso

**Etmoidal:** Vista posterior porciones a) lamina cribosa b) laberintos etmoidales. c) lamina perpendicular. Detalles 1. Cresta de Gallo 2. Concha nasal Superior 3. Celda etmoidal 4. Concha media

**Unguis:** es un pequeña lamina ossea compacta. Cuadrilátera. delgada con dos caras externa e interna y cuatro bordes que su forma y tamaño se parece a una

**Nasales:** Son dos hueso pariente del viscerocráneo

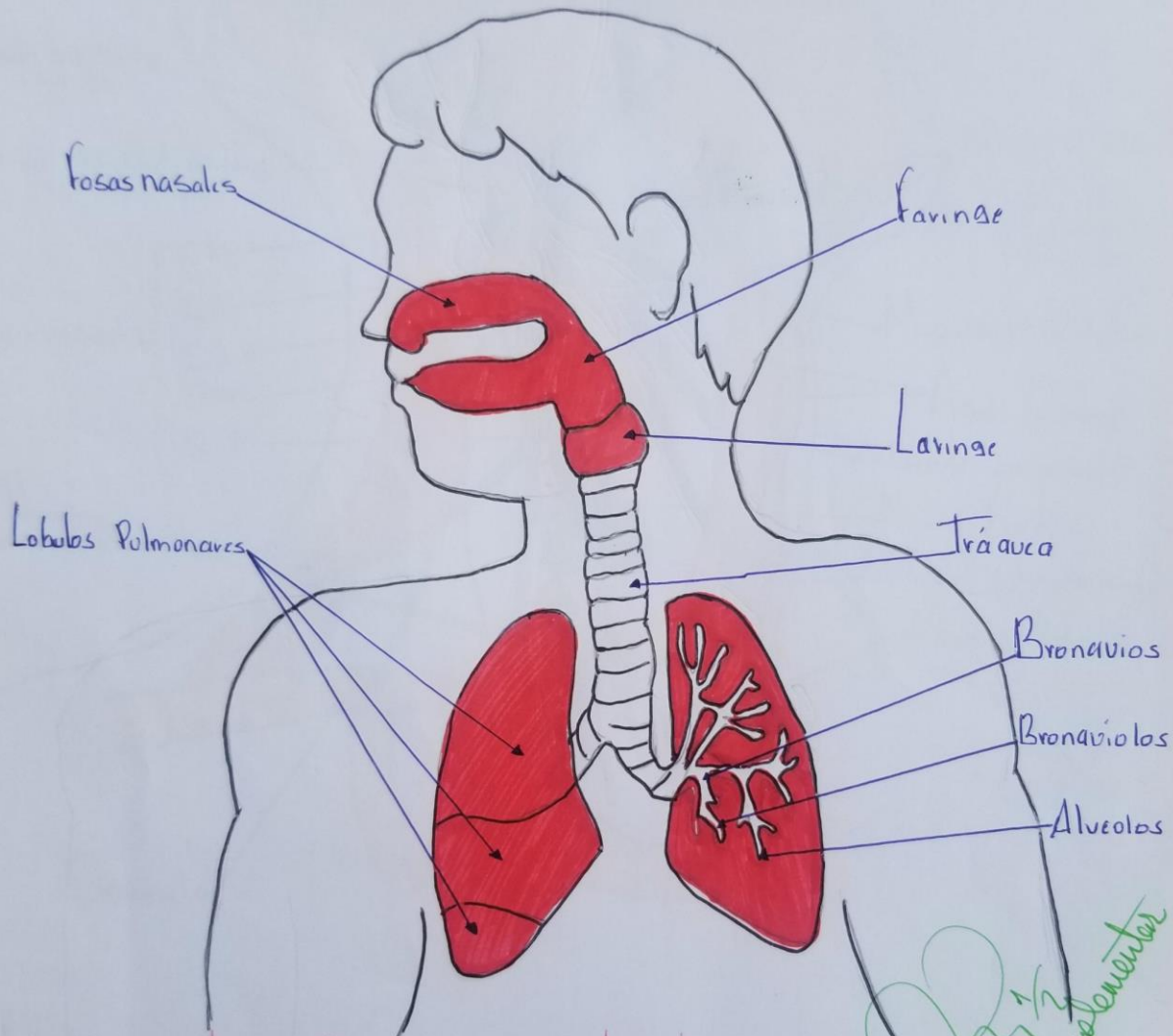
**Maxilar inferior:** es un hueso simétrico que tiene forma de herradura  
**Maxilar Superior:** hueso grande de la cara en parte superior de la cavidad que forma el paladar duro del techo de la boca

**Pómulos:** Son un pequeño hueso de nuestro cráneo que se ubica de forma lateral a la nariz

**Cornete inferior:** hueso de la cara por formada cada uno para una lamina  
**Vómer:** Hueso de la cara que forma la parte posterior del tabique medio de la nariz

## Aparato respiratorio

Bruno Moroni, Hernandez Gomez 2.º A



**Fosas nasales:** filtran y calientan el aire, y humedecan el aire antes que <sup>complementar</sup> entre a los pulmones

**lobulos pulmonares:** Son los organos principales del Sistema respiratorio

**Faringe:** Conducto de paredes musculares membranoso que comunican la boca con el esofago en el ser humano

**Laringe:** area de la garganta que contiene las cuerdas vocales y que se usa para respirar y tragar y hablar

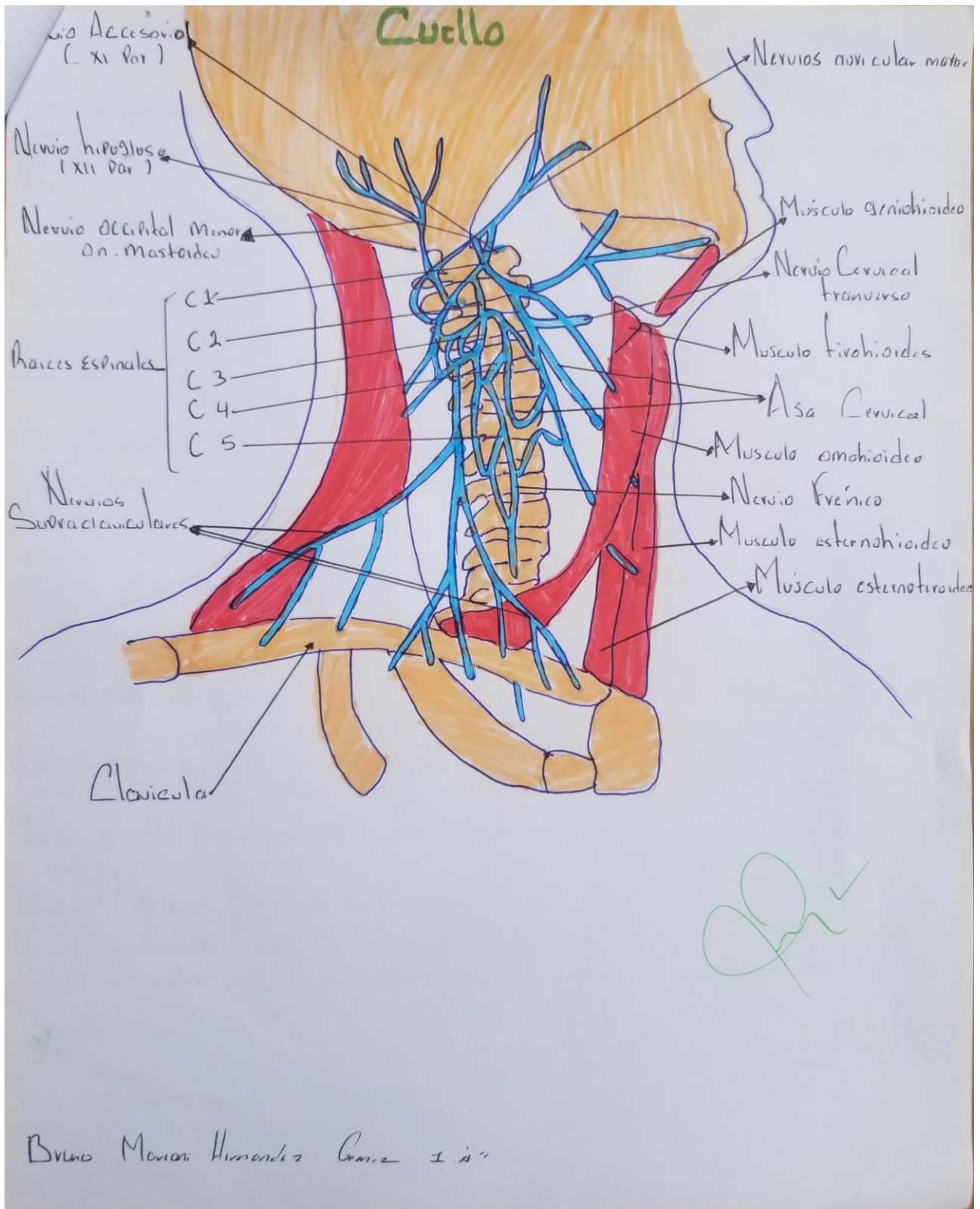
**Tráquea:** via respiratorio que va de la laringe hasta los bronquios

**Bronquios:** Conducto en que se bifurca la tráquea y que se va subdividiendo a su vez en el ramificación de cada vez mas finas en los pulmones

**Bronquiolos:** Rama proxima de conducto de aire en los pulmones

**Alveolos:** Bolsas diminutas llenas de aire en los extremos de los bronquiolos





# Cuello

**Nervio auricular mayor:** es la rama mas grande del Plexo Cervical Superficial que gira alrededor del margen posterior del musculo esternocleidomastoideo acompañado de la vena yugular externa.

**Musculo geniohioides:** ayuda en la deglucion y la produccion de voz

**Nervio Cervical transverso:** inerva la Piel que cubre el triangulo anterior del Cuello.

**Musculo tirohioides:** deprimiendo el hueso hioides despues de su elevacion durante la deglucion y vocalizacion.

**Asa Cervical:** loop de nervios que se encuentra en la Pared anterior de la vena Carotidea en el triangulo Carotideo del Cuello, que inerva los musculo infrahioides.

**Musculo omohioides:** es un musculo anastoto que conecta la escapula con el hueso hioides

**Nervio frenico:** Nervio que corre desde la espina dorsal hasta el diafragma

**Musculo esternohioides:** deprimen el hueso hioides y la laringe despues de su elevacion por la acciones de los musculo suprahioides.

**Musculo esternotiroideo:** deprimen el hueso hioides y la laringe despues de que se han elevado por la acciones de los musculo suprahioides.

**Clavícula:** es uno de los huesos principales de la articulacion del hombro.

**Nervios Subraquiaticos:** proporciona la inervacion la Piel por encima de la Clavícula de la Parte Superior del hombro la de los dos primeros espacios intercostales

**Raices Espinales:** los raices de los nervios espinal y largos nervios raquiaticos y se forma la ramificaciones que se extiende en el Cuello

**Nervio occipital Menor on. Mastoideo:** rama ascendente superficial del Plexo Cervical

**Nervio hipogloso ( XII Par ): inerva a los musculo de la lengua**

**Nervio Accesorial ( XI Par ): es un nervio motor cuya funcion principal es permitir la fonacion y los movimientos de cabeza y hombro**





