



Mireya Pérez Sebastian

Sistemas renales

Parcial IV

Morfología

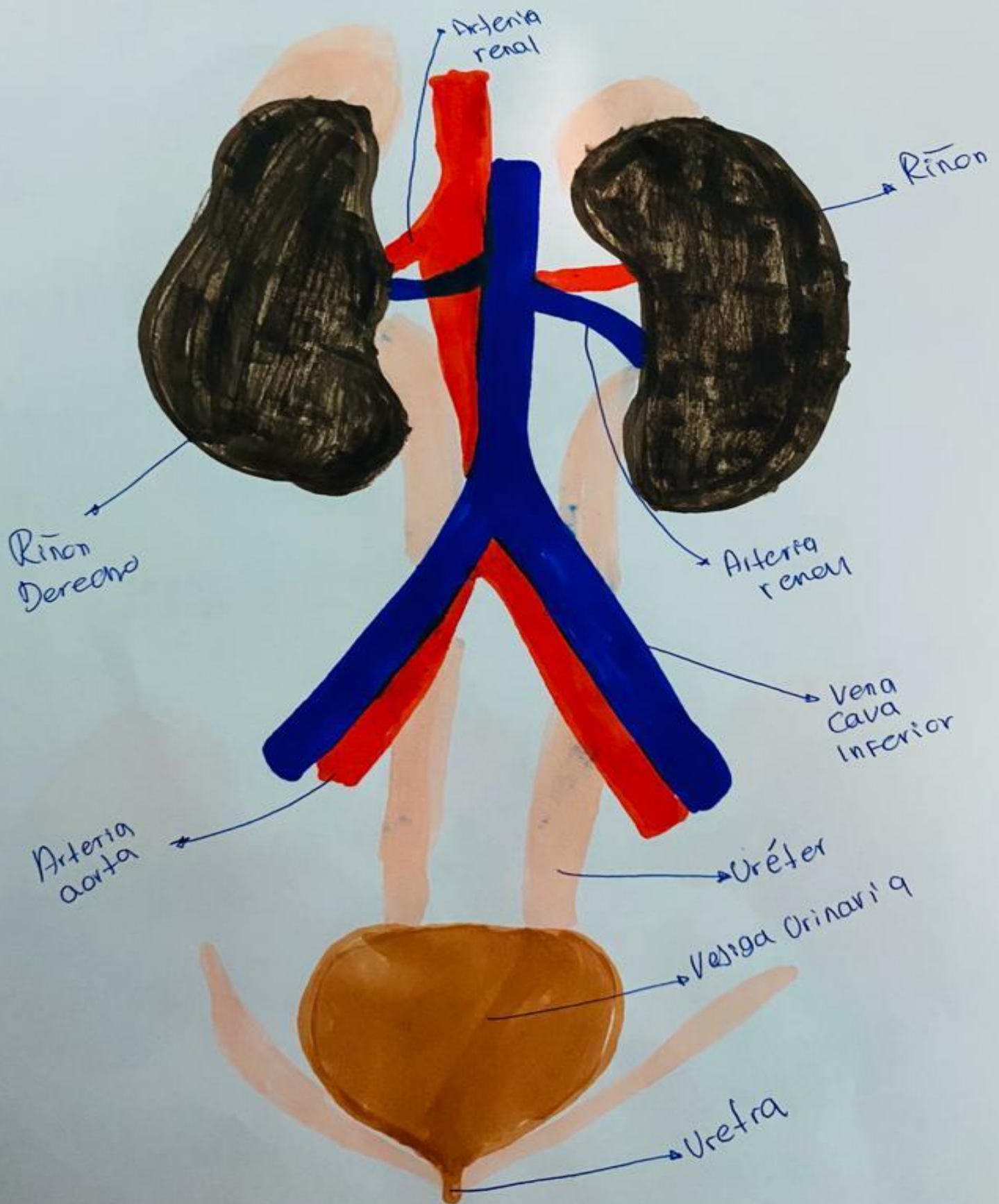
Dra. Morales Irecta Rosvani Margine

Medicina Humana

Primer semestre

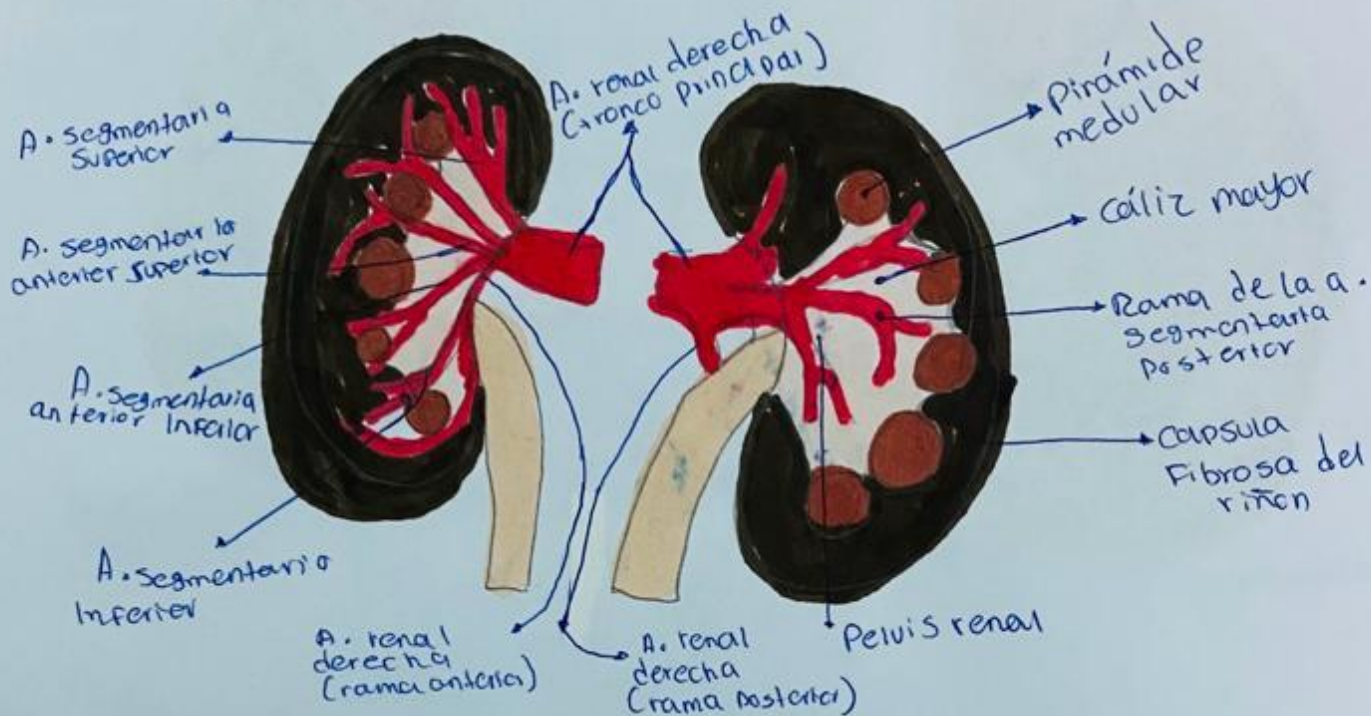
Comitán de Domínguez, Chiapas. 15 de diciembre de 2023.

SISTEMA RENAL

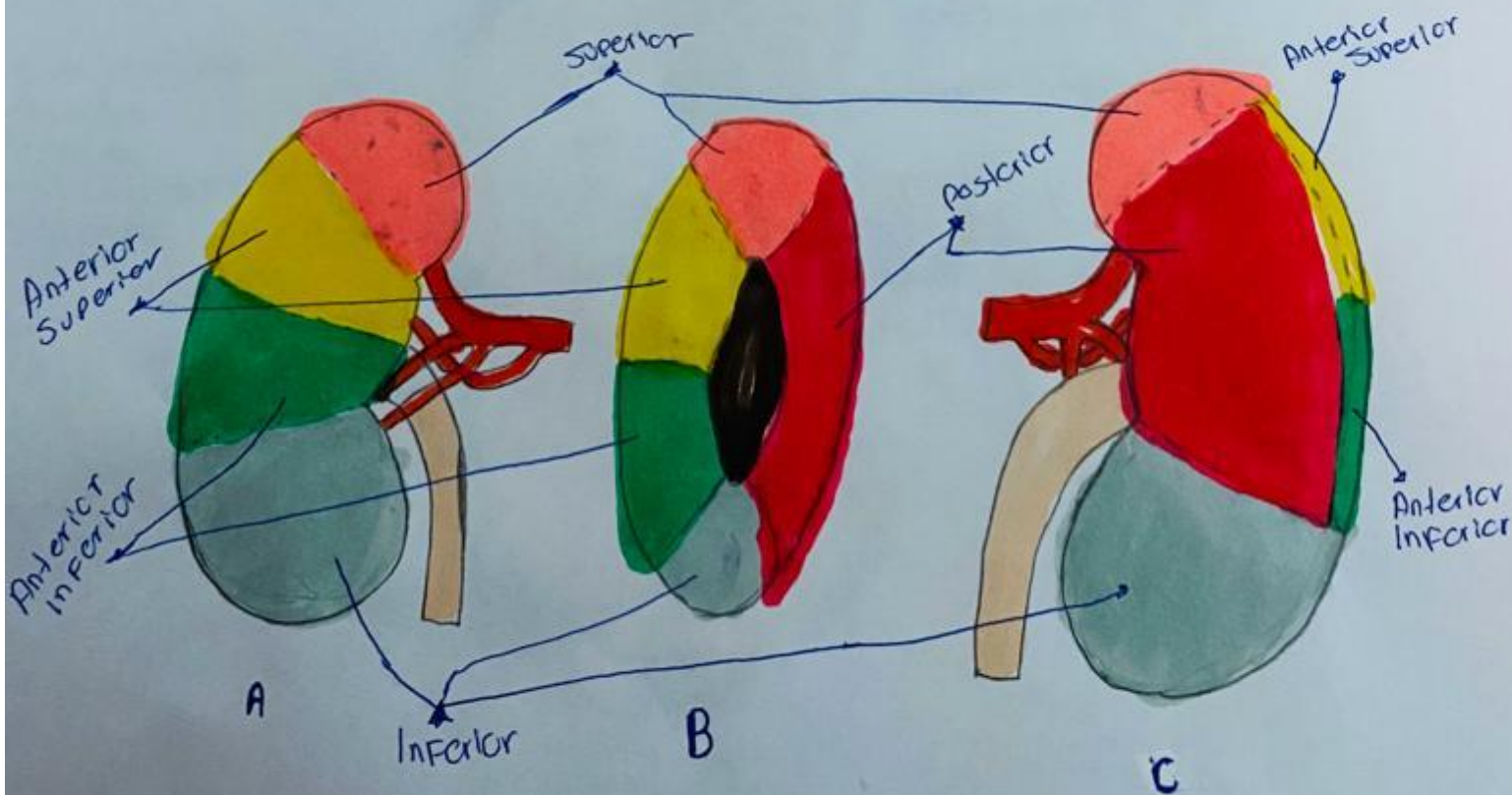


RIÑONES

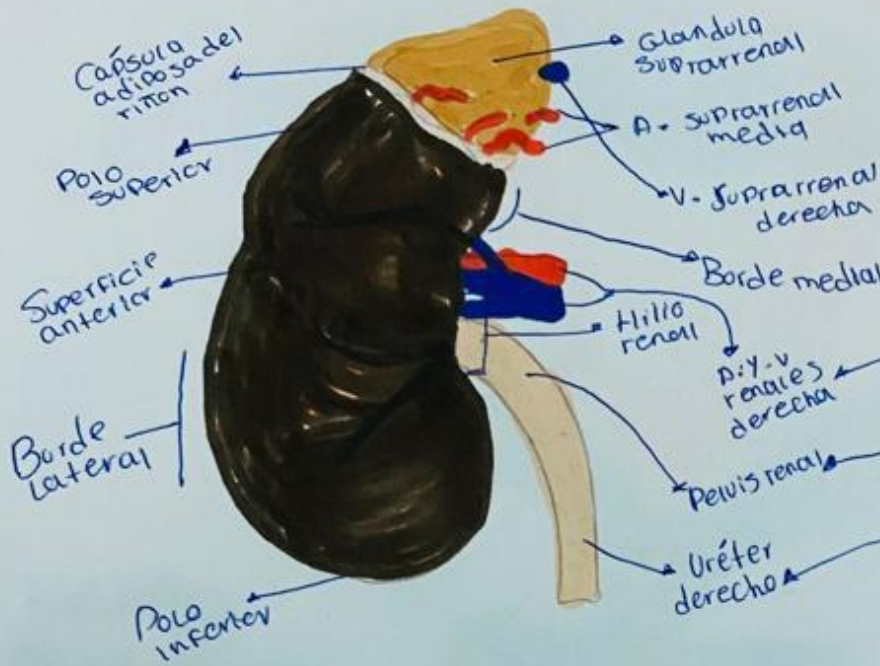vista anterior y posterior de las arterias segmentarias del riñon derecho.



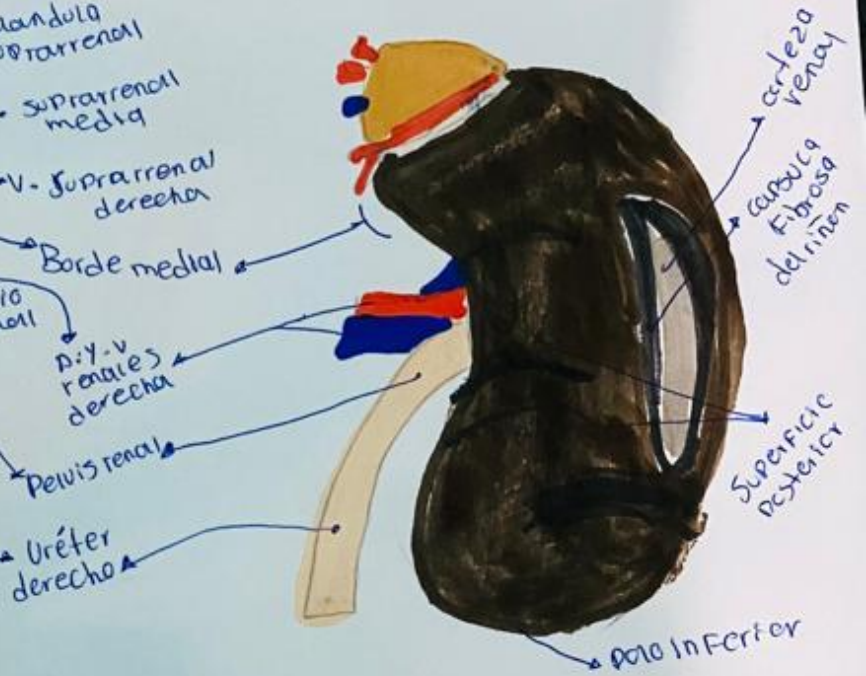
Segmentos renales derechos A. vista Anterior, B. vista medial, C. vista Posterior.



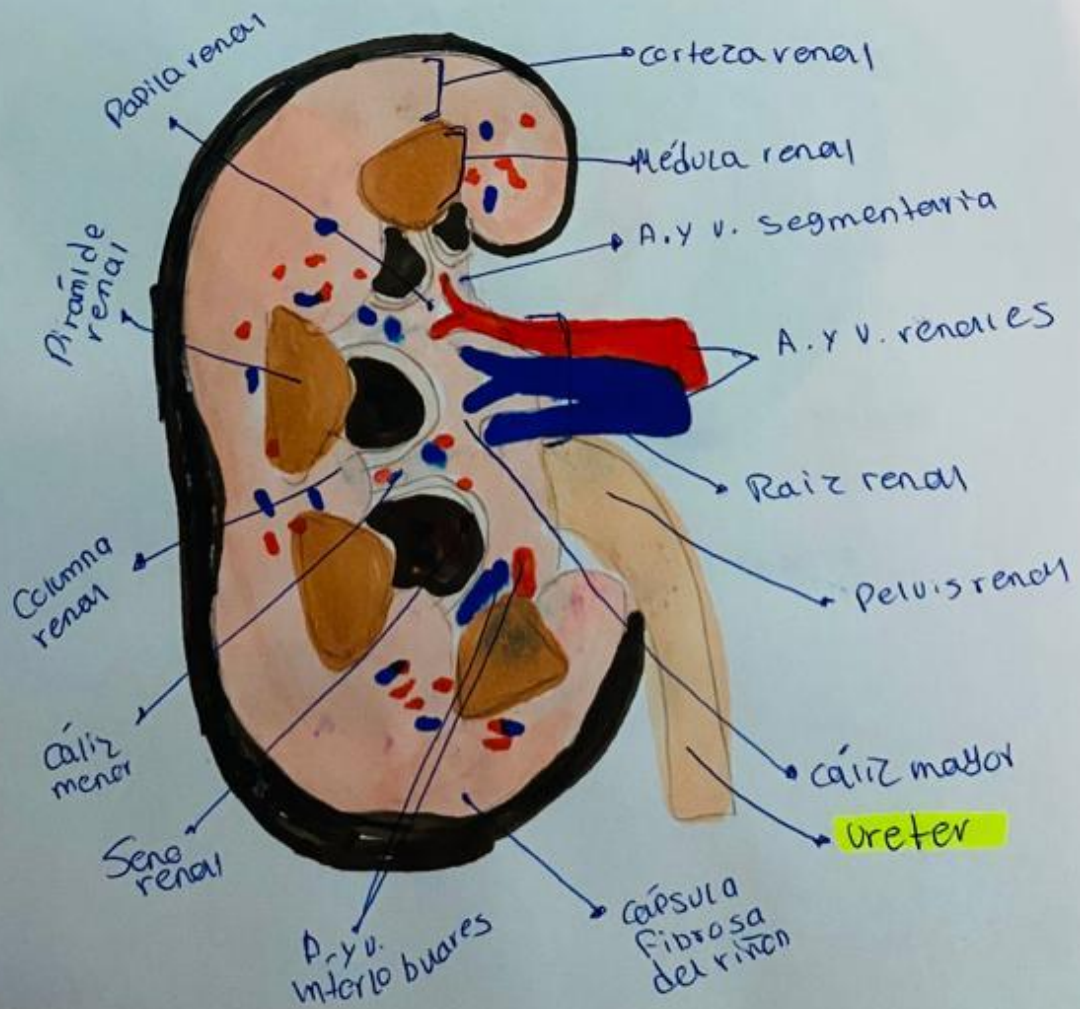
Riñon y glándula suprarrenal derecha cara anterior.



Riñon y Glandulas suprarrenal derechos. cara posterior.

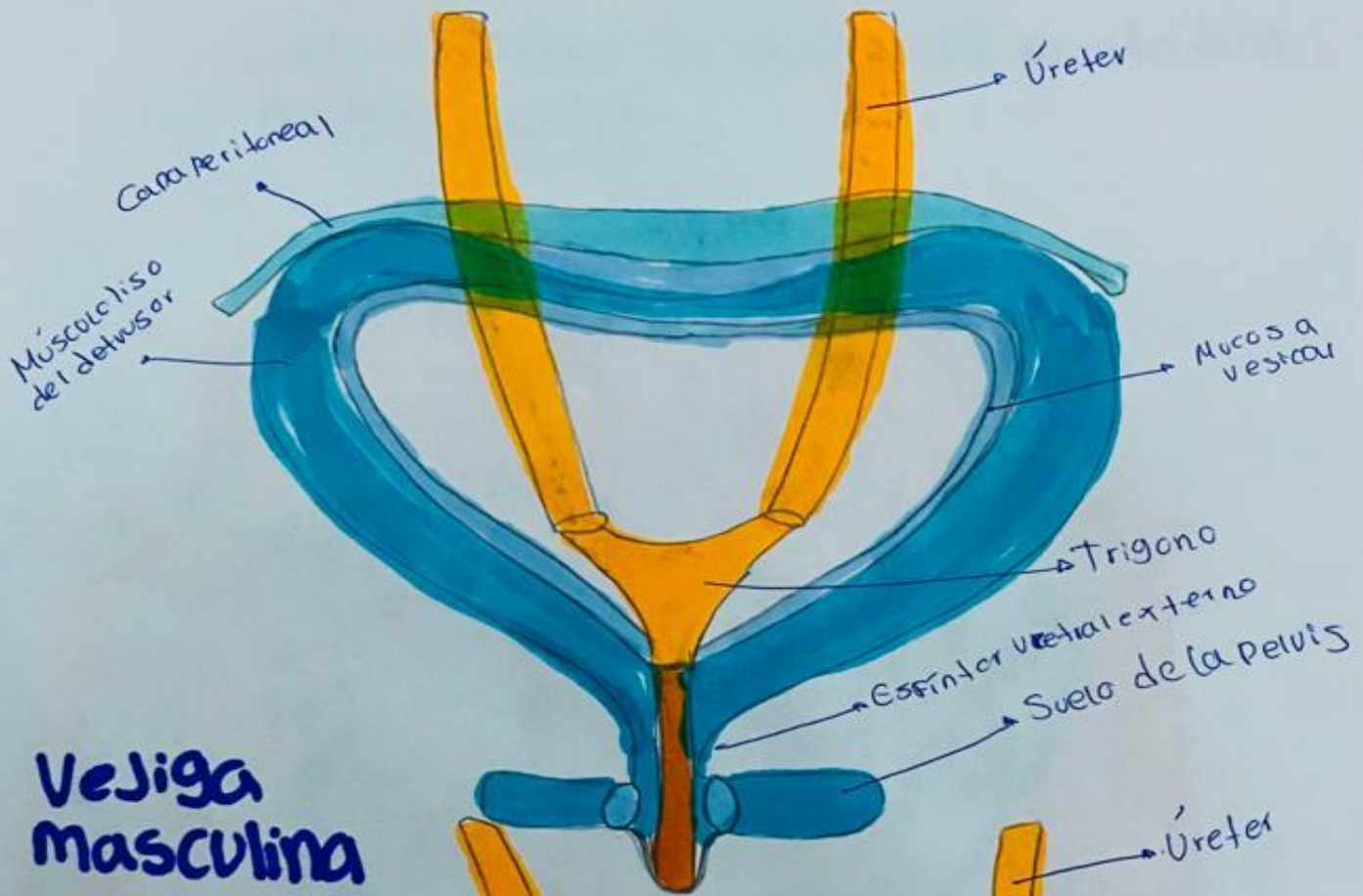


Corte longitudinal del riñon derecho. Vista anterior del corte.

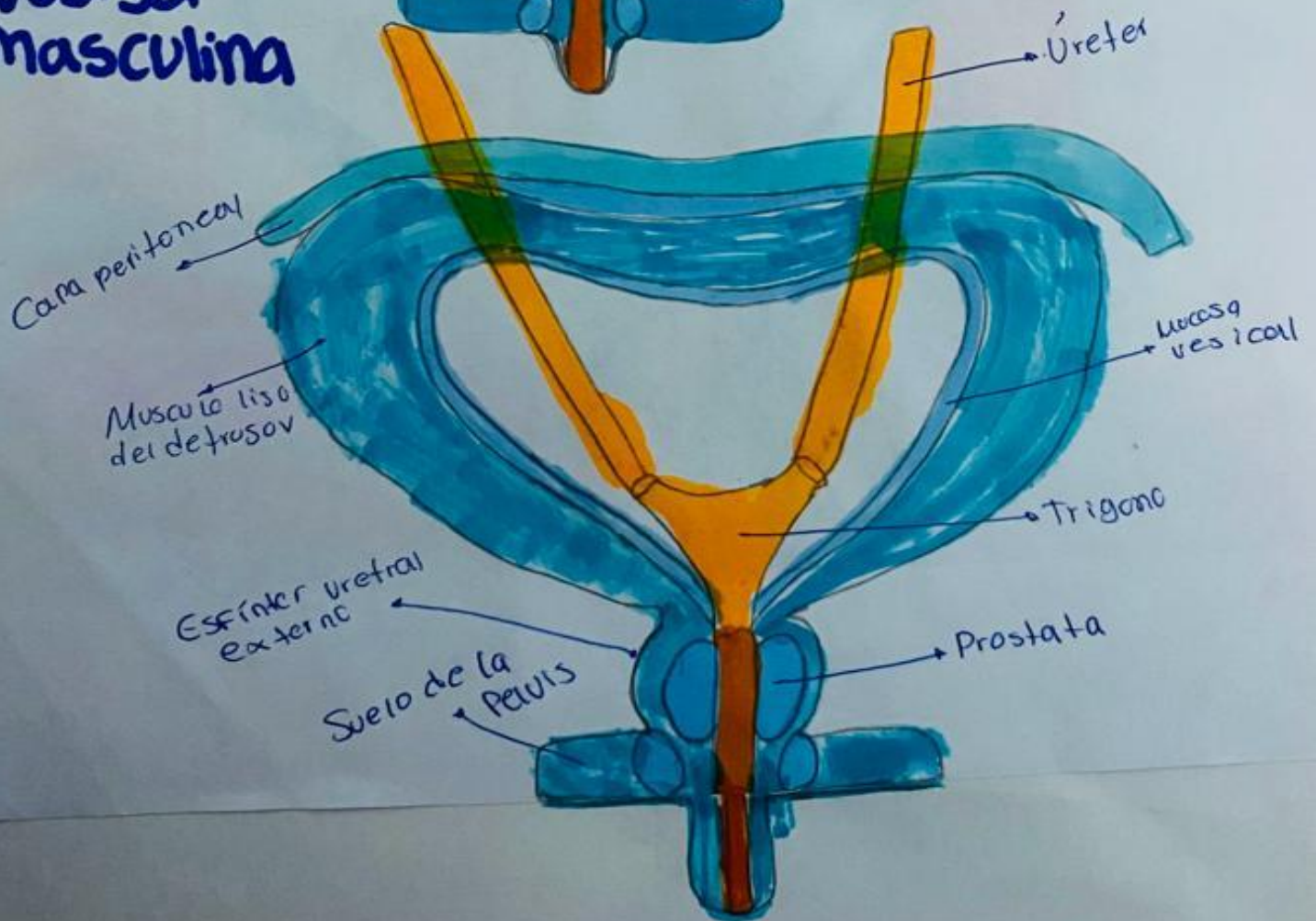


VEJIGA

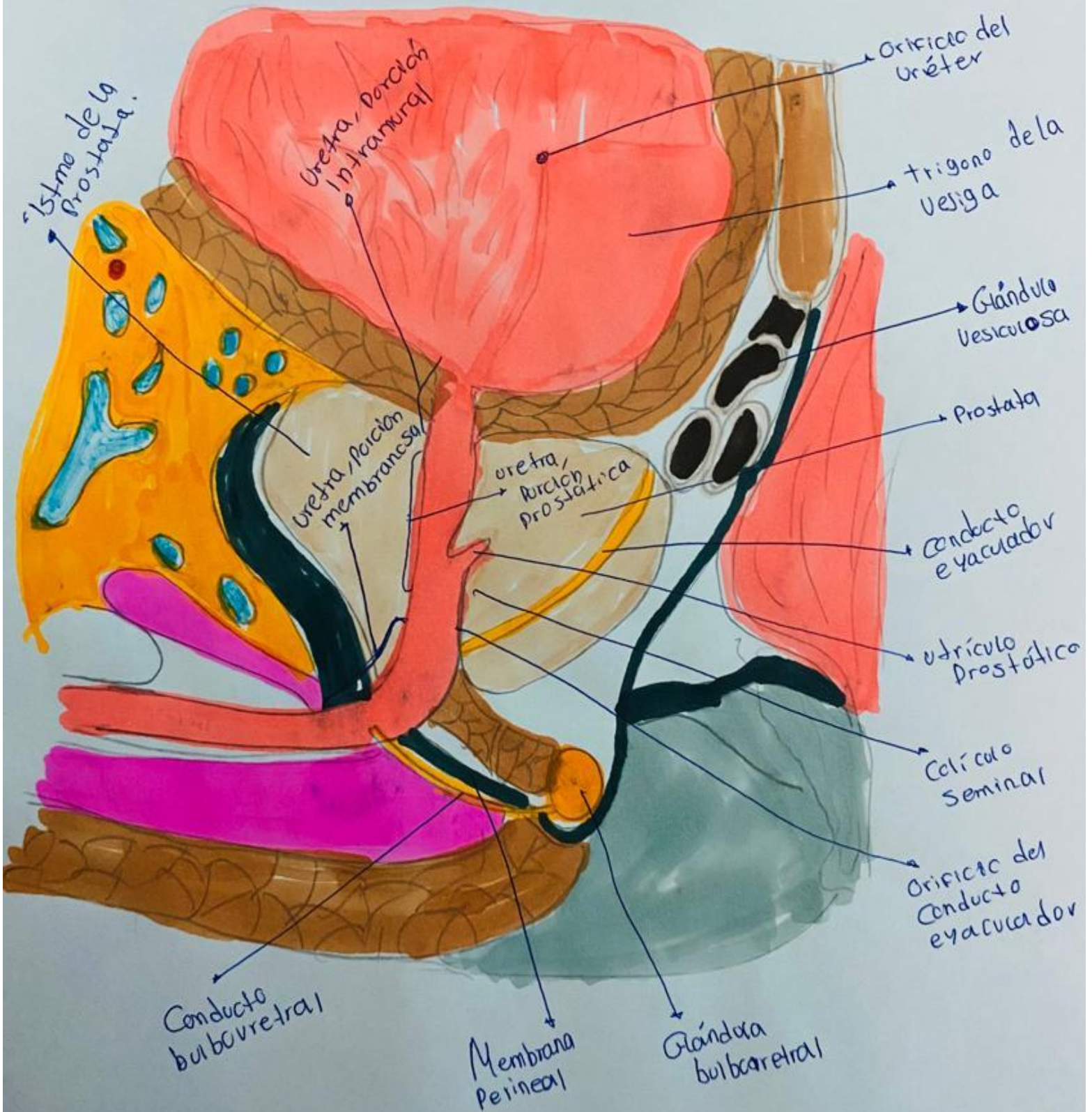
Femenina



Vejiga masculina



Corte mediano de la porción Prostática de la uretra.



Referencias

1. Anatomía Clínica/ Eduardo Pró; ilustrado por Ezequiel Martínez y Laura Vietto. -2 ed. – ciudad Autónoma de Buenos Aire...: Médica Panamericana, 2014. E-Book.