



# Mi Universidad

**continuando con anatomía**

*Amanda Eugenia Torres Zamorano*

*Parcial III*

*Morfología*

*Dra. Rosvani Margine Morales Irecta*

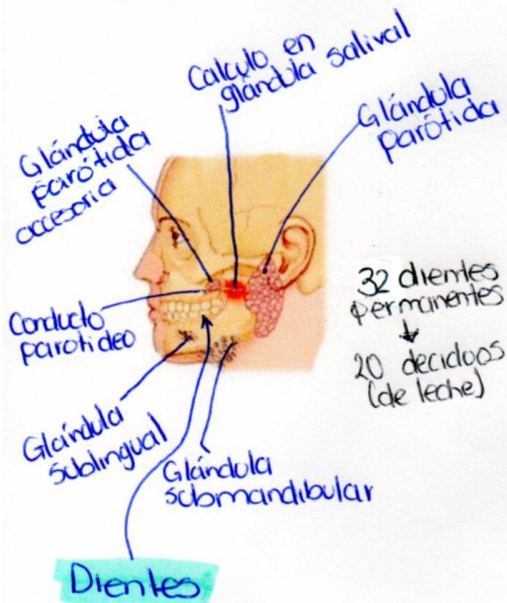
*Medicina Humana*

*Primer Semestre Grupo A*

*Comitán de Domínguez, Chiapas a 17 de noviembre de 2023*

# Aparato Digestivo

Amanda E. Torres Zamorano  
1<sup>a</sup> A



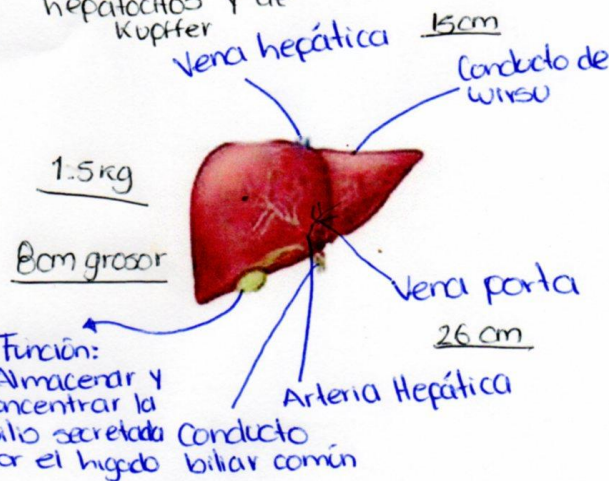
32 dientes permanentes  
↓  
20 deciduos (de leche)

Saliva: Secreción exocrina compuesta por un 99% de agua. El otro 1% consiste en una variedad de electrolitos y proteínas

Capas: mucosa, submucosa, muscular circular y muscular longitudinal. (El estómago tiene una capa más).

Constituido por dos tipos de células: hepatocitos y de Kupffer

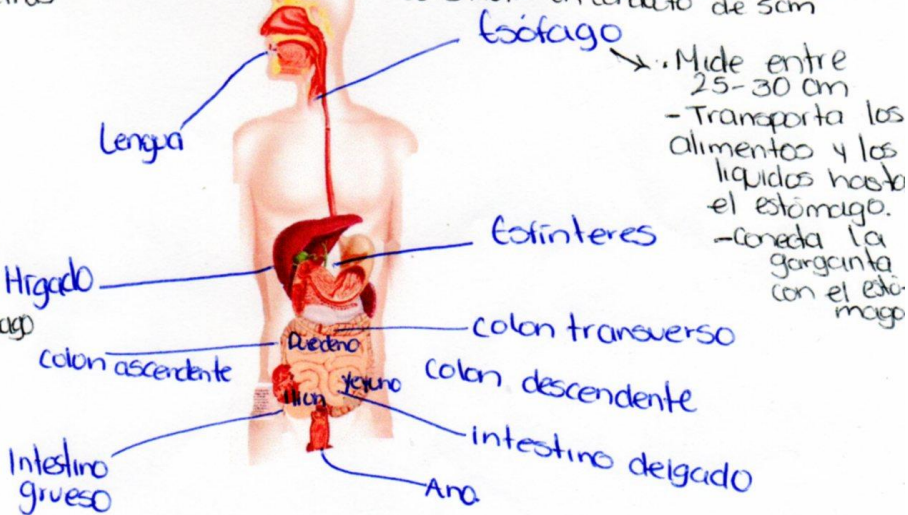
## Hígado



Protección: Cápsula de Glisson, Membrana fibrosa (Lolígeno)

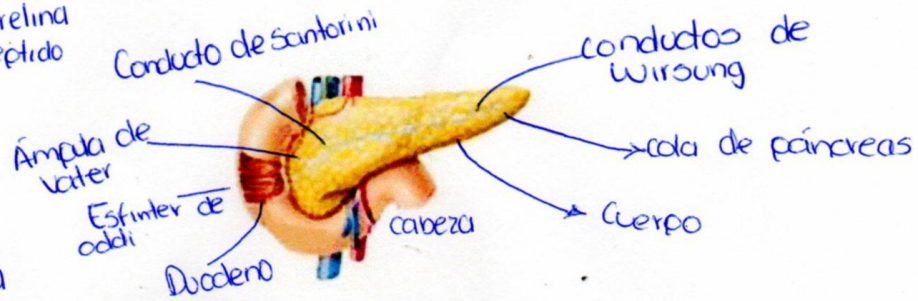
Ubicación: Abdomen superior derecha, Bajo el diafragma

Hiato esofágico el diafragma constituye un conducto de 5cm



## Páncreas

- Células alpha: Glucagón
- Célula beta: Insulina
- Célula delta: Somatostatina
- Célula epsilon: Grelina
- Célula ppm: polipeptido pancreático



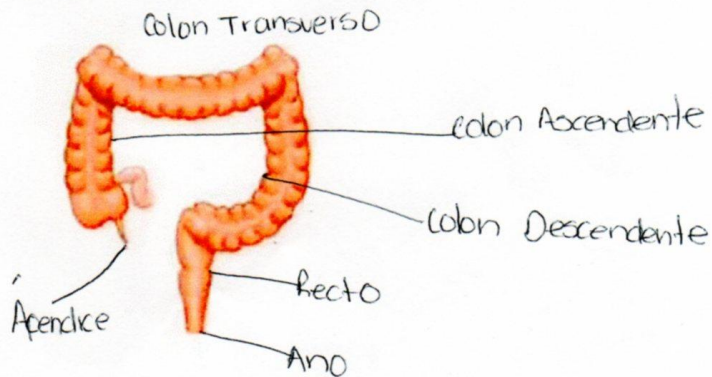
• El páncreas recibe sangre del tronco celiaco y la arteria mesentérica superior, ambas son ramas de la aorta abdominal.

### Funciones:

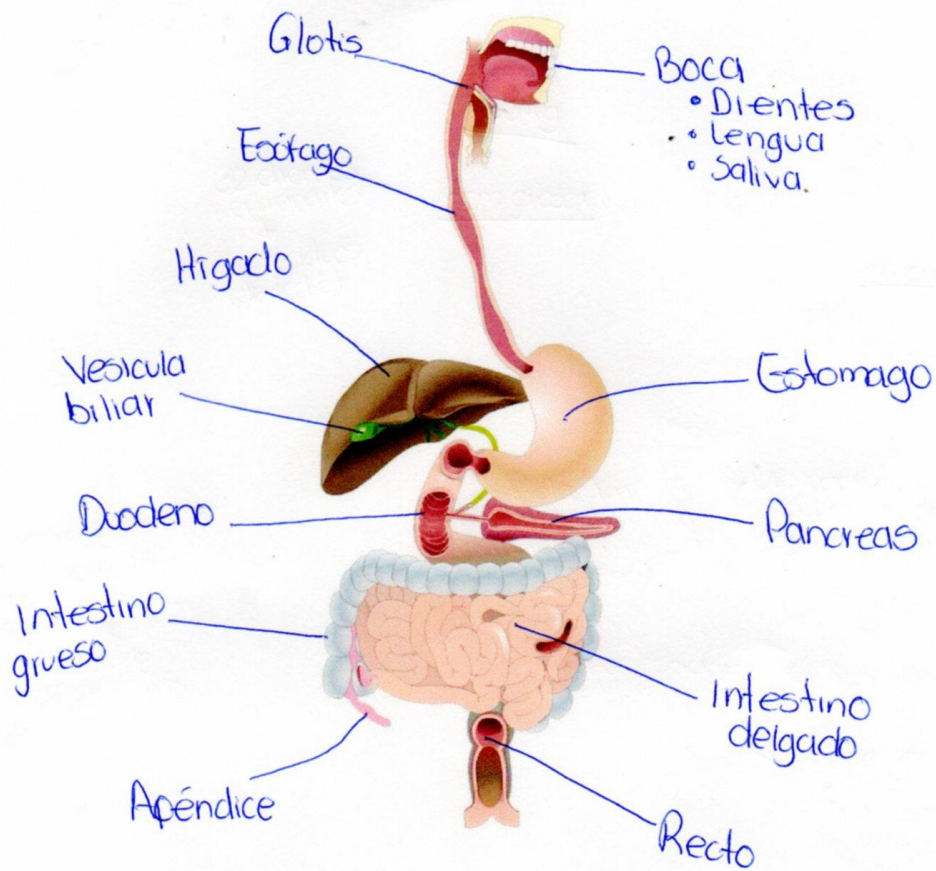
La función exocrina, para la digestión y la función endocrina, de producción de hormonas.

## Intestino grueso.

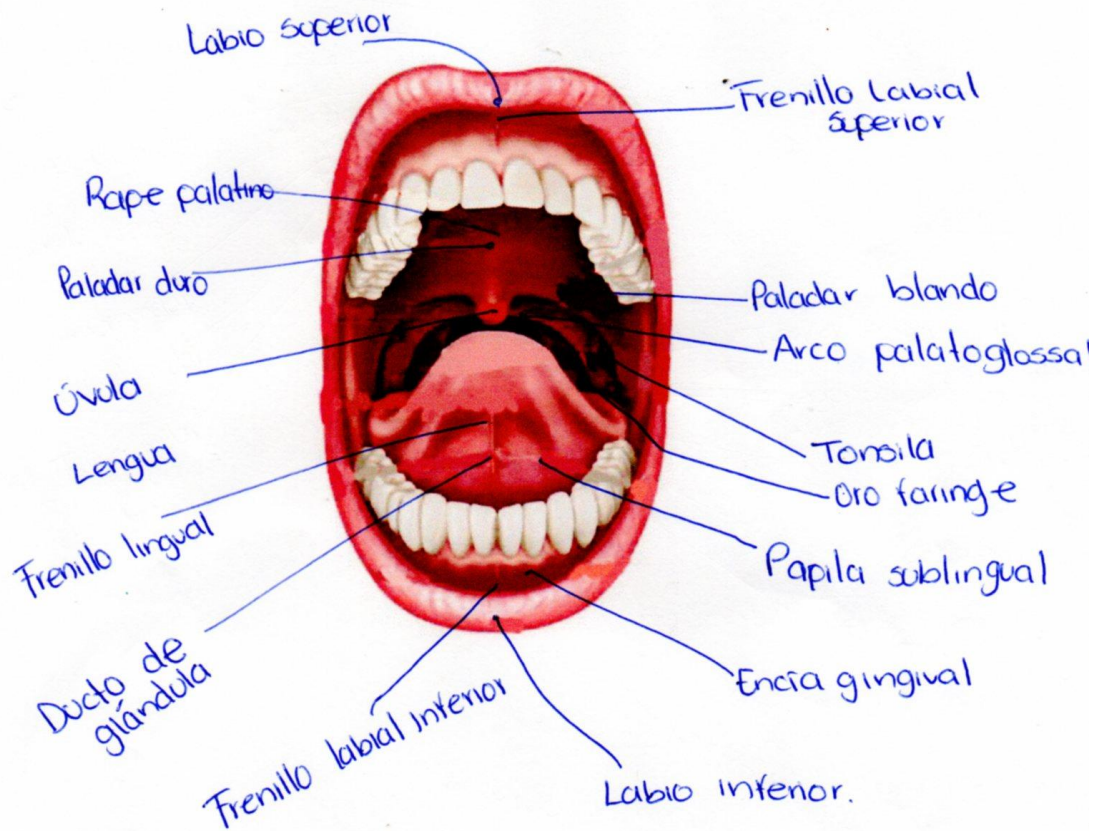
• El recto, almacena las heces hasta que las empuja fuera del ano durante la defecación.



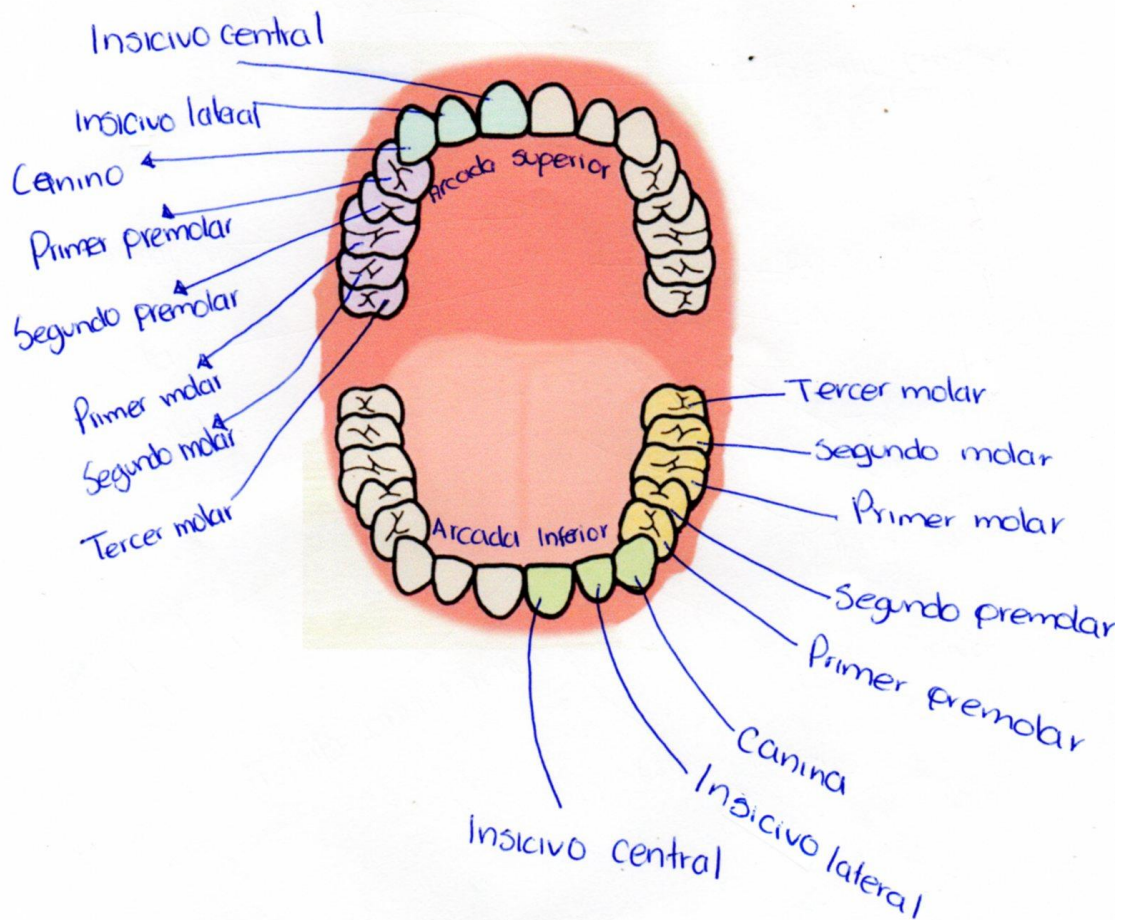




# Cavidad Oral



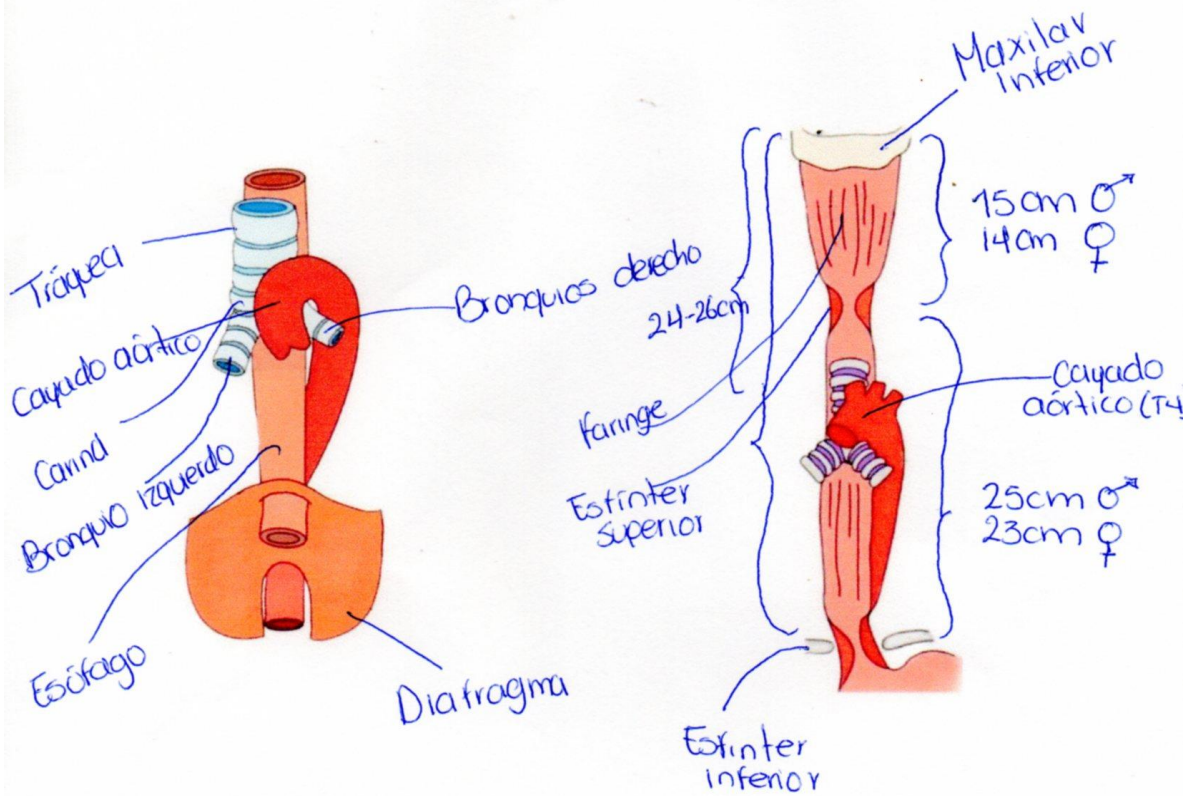
# División de dientes



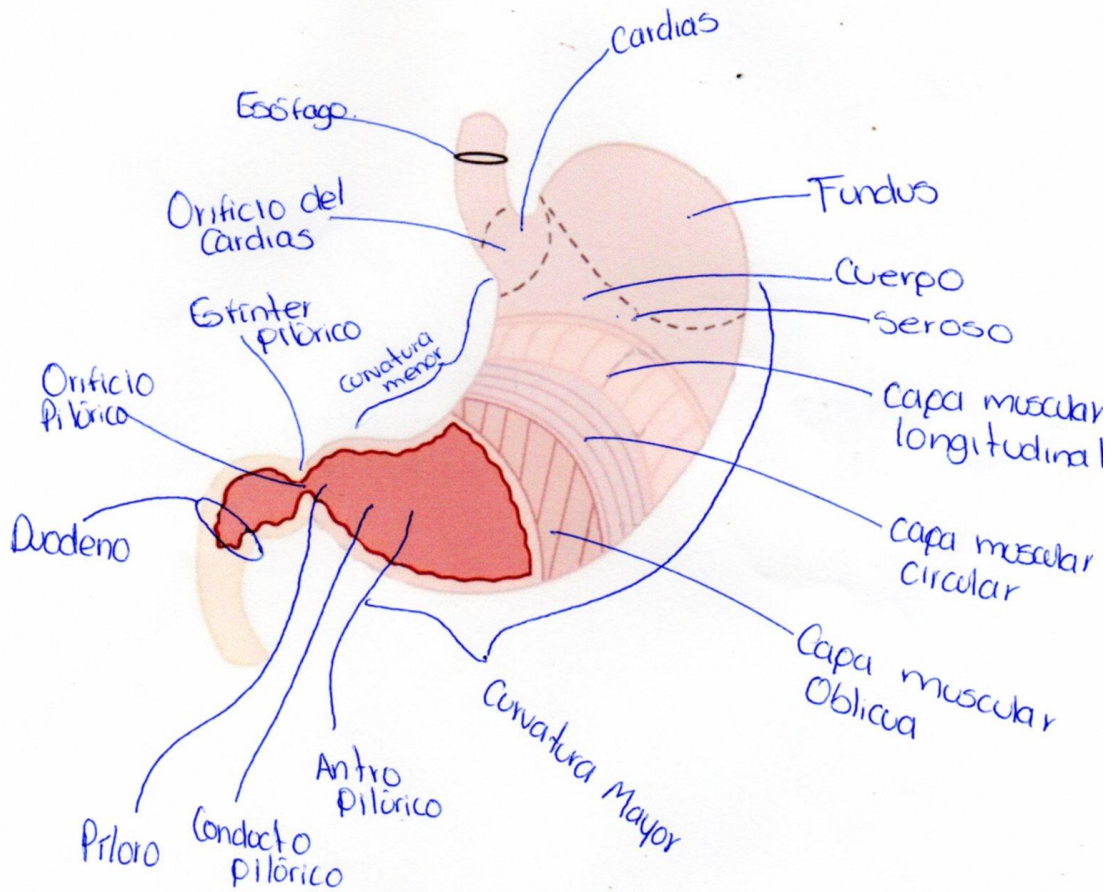
- Dientes Anteriores: 12 Dientes en total
- Dientes posteriores: 20 Dientes en total.



# Esófago



# Estómago



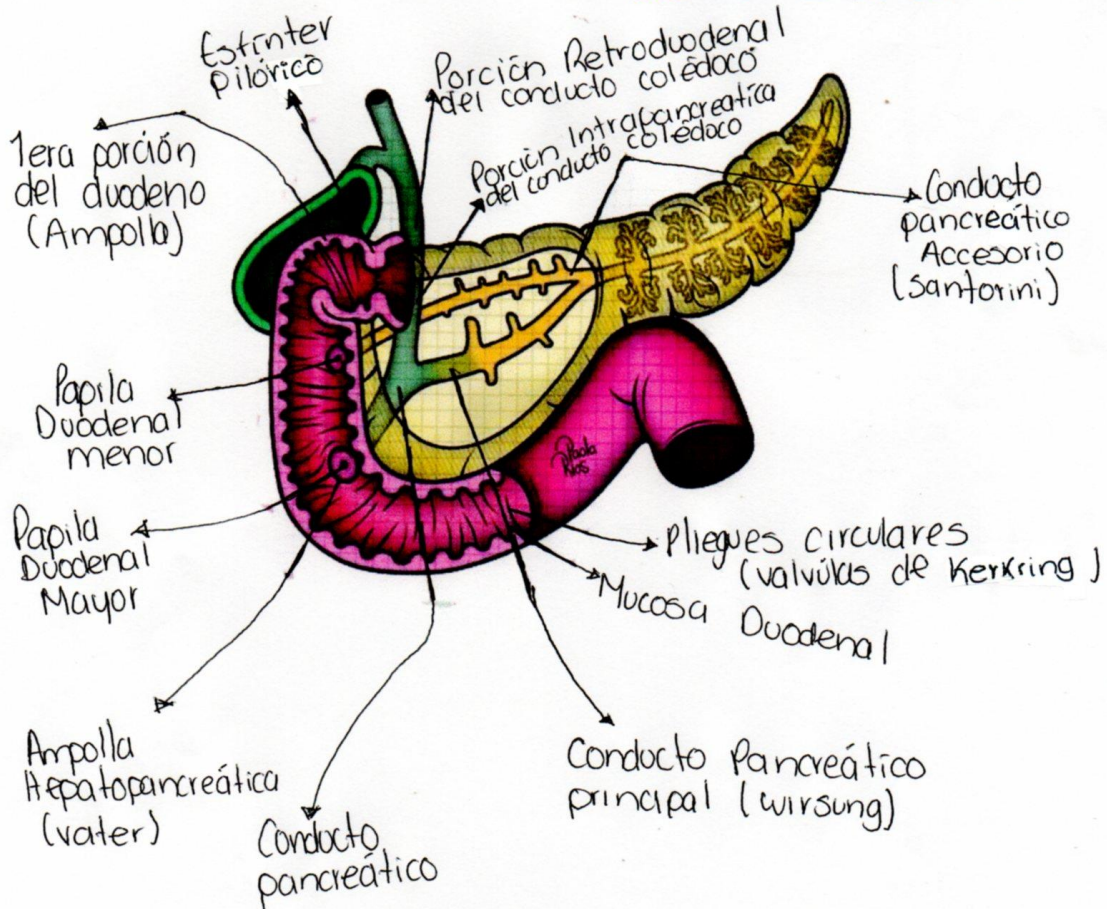


# Duodeno

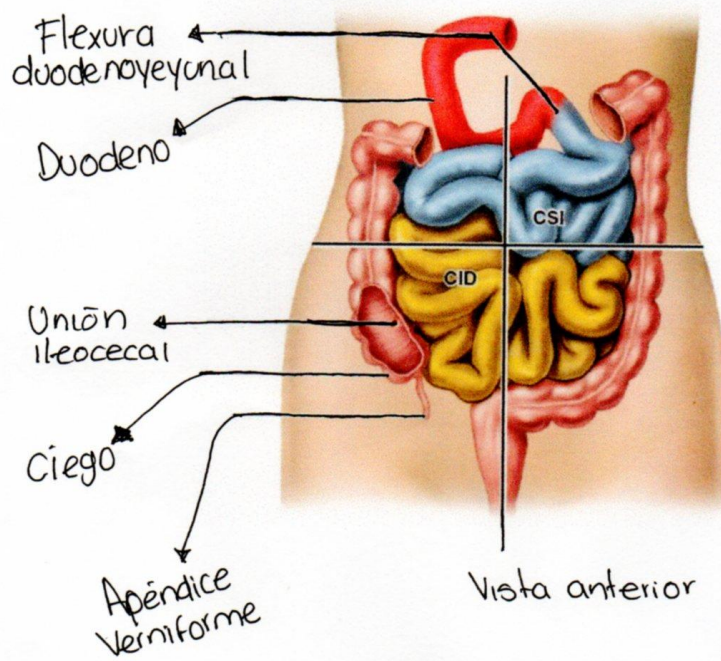
• Porción horizontal o inferior (3ª porción): de 6-8cm de longitud, cruza la vértebra L3.

• Porción superior (1ª porción): corta (unos 5cm), situada anterolateral al cuerpo de la vértebra L1.

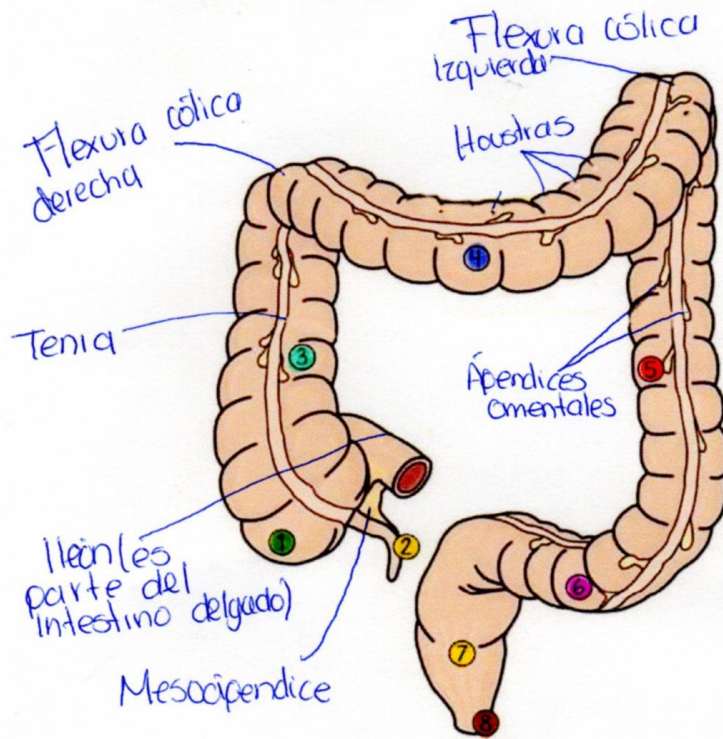
• Porción descendente (2ª porción) más larga (7-10 cm), desciende junto al lado derecho de las vértebras L1-L3.



• Porción ascendente (4ª porción) corta (unos 5cm), empieza a la izquierda de la vértebra L3 y asciende hasta el borde superior de la vértebra L2.



# Intestino Grueso

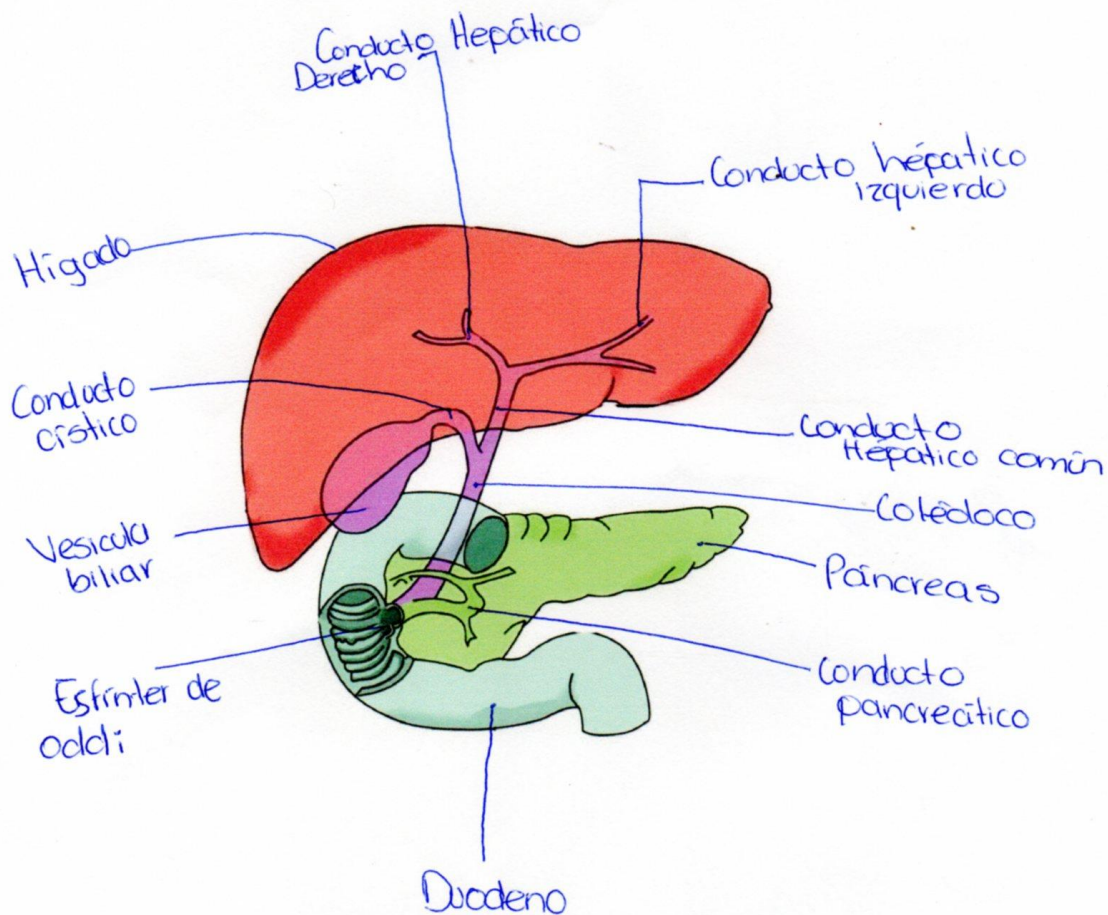


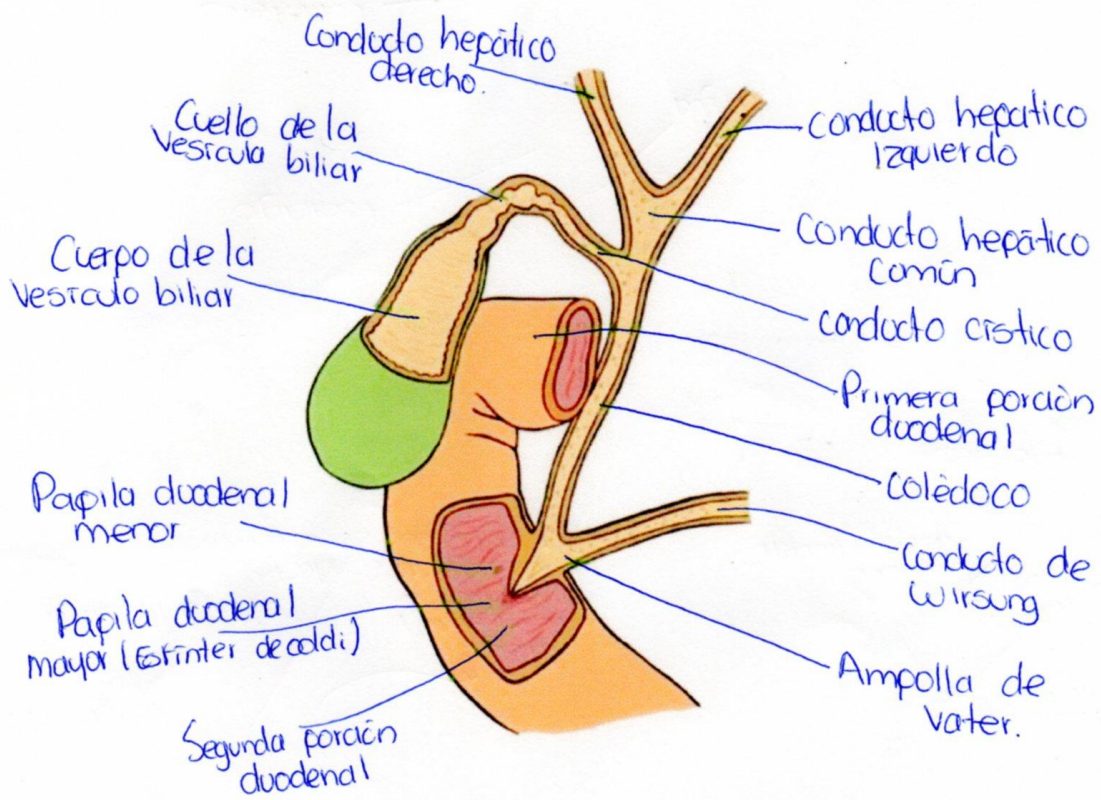
## Partes

- 1 Ciego
- 2 Apéndice Vermiforme
- Colon
  - 3 Colon ascendente
  - 4 Colon transverso
  - 5 Colon descendente
  - 6 Colon sigmoide
  - 7 Recto
  - 8 Conducto anal

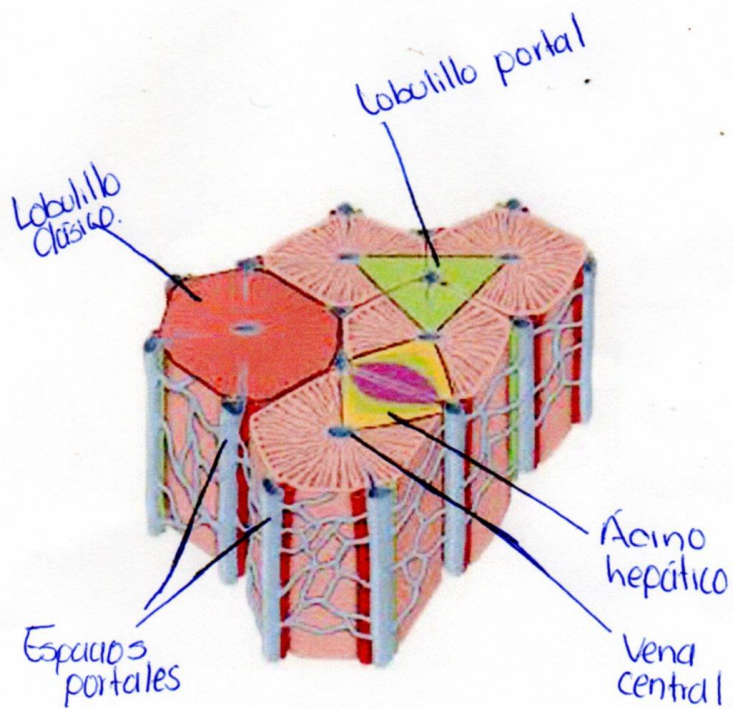


# Vías biliares

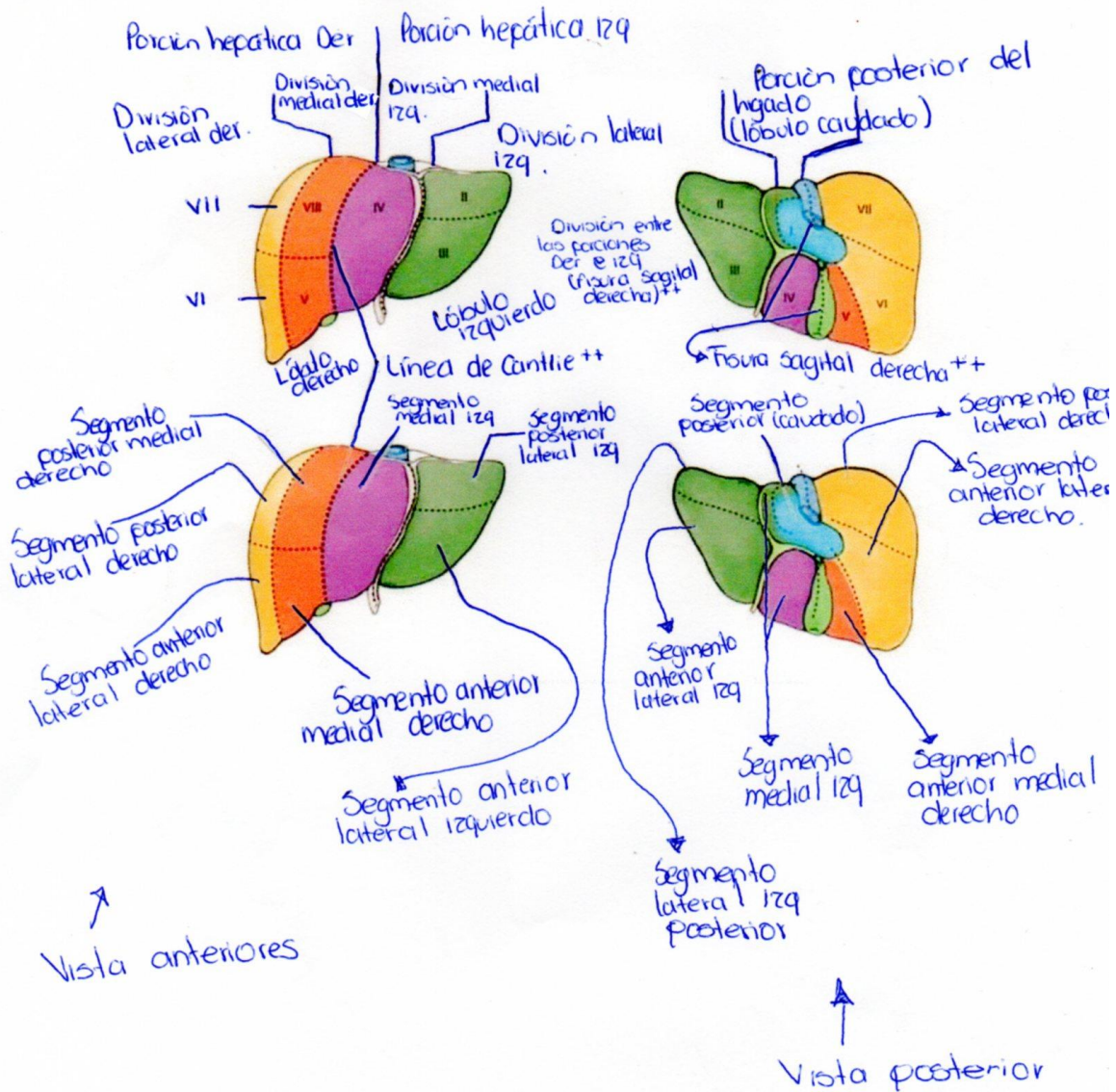




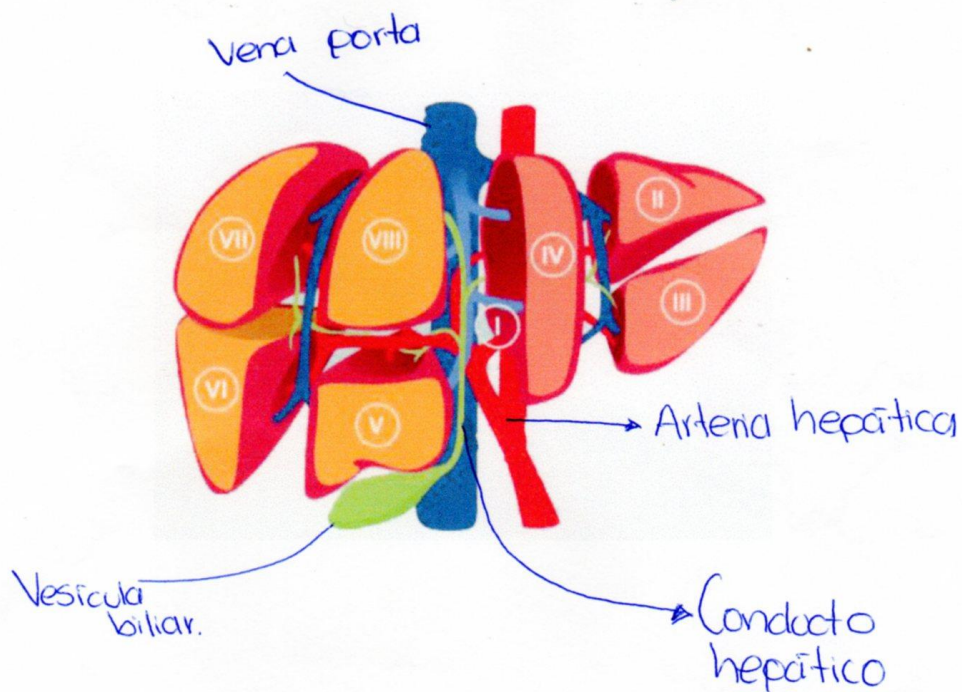
# Lóbulos hepáticos







# Funciones del hígado



## BIBLIOGRAFIA

L. MOORE, KEITH, (2017), ANATOMÍA CON ORIENTACIÓN CLÍNICA. 8° EDICIÓN NETTER, Frank H... Atlas de anatomía humana. 2ª edición Porto Alegre: Artmed. 2000.