

UDS

Continuando con la anatomía

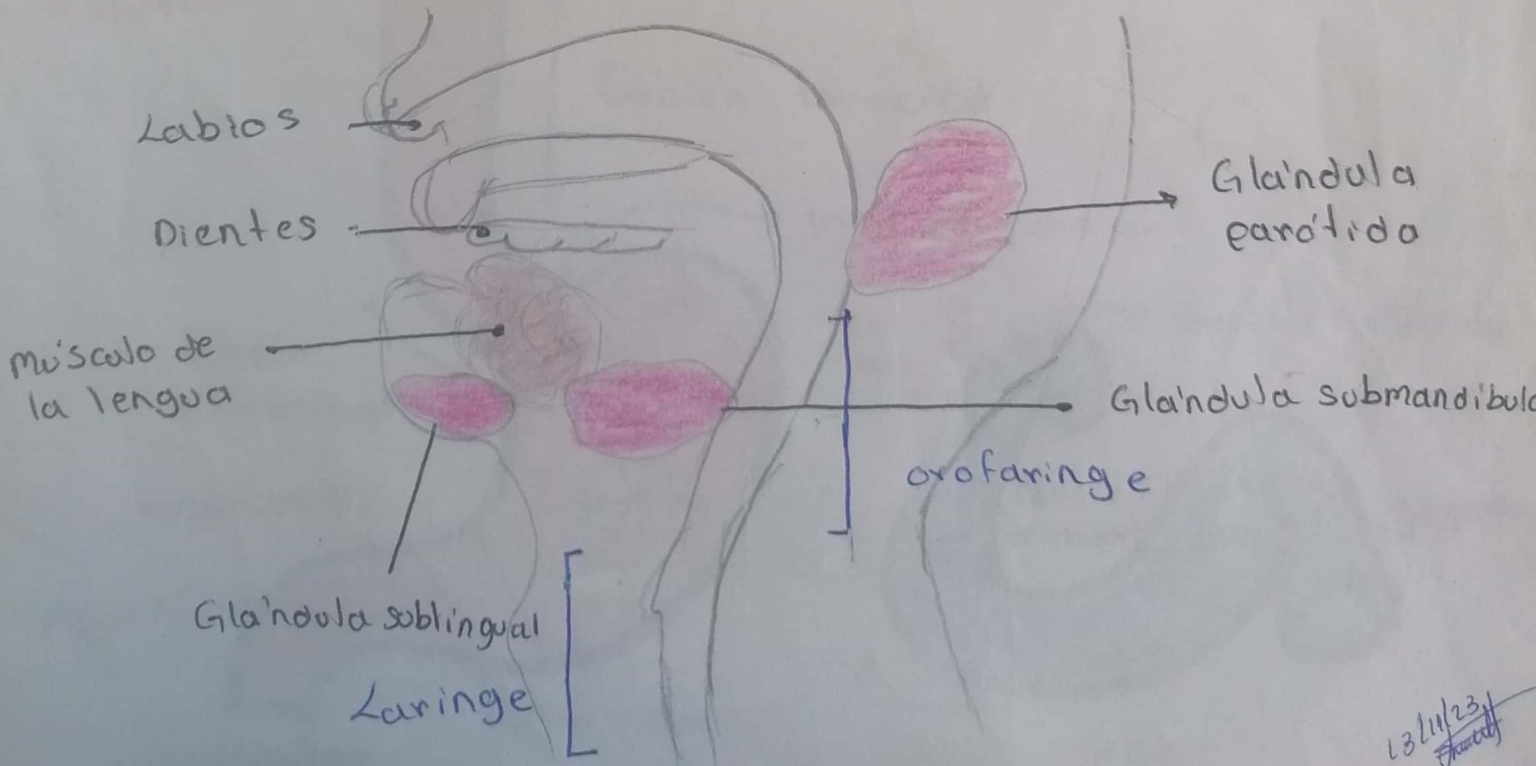
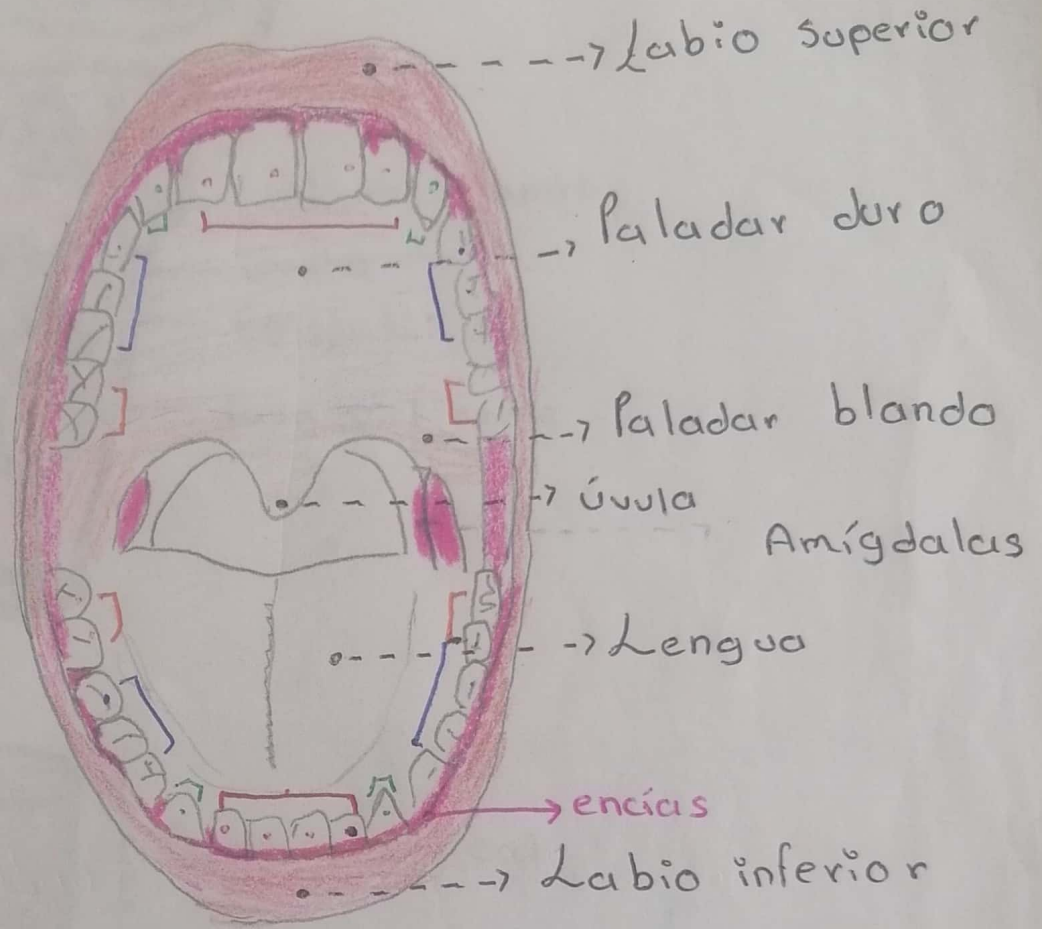
- ▣ Jonathan Omar Galdámez Altamirano
- ▣ Morfología
- ▣ Dra. Rosvan: Margine Morales Irecta
- ▣ Parcial III
- ▣ Semestre I

1: A

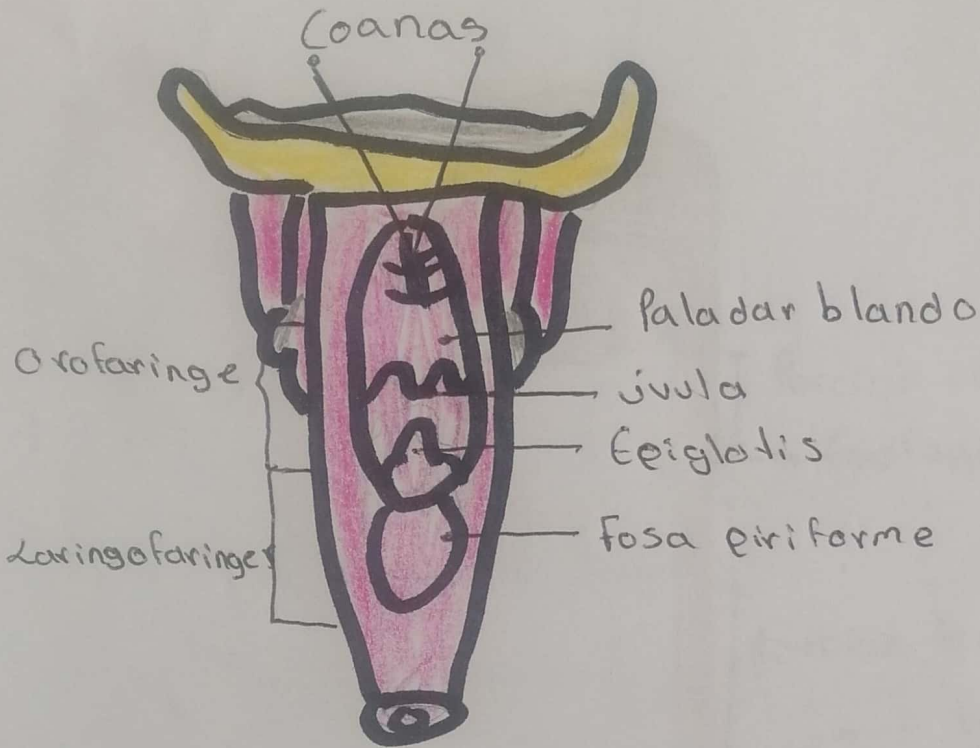
Comitán de Domínguez Chiapas a 17 de noviembre del 2023

Jonathan Omar Galdaimez Altamirano

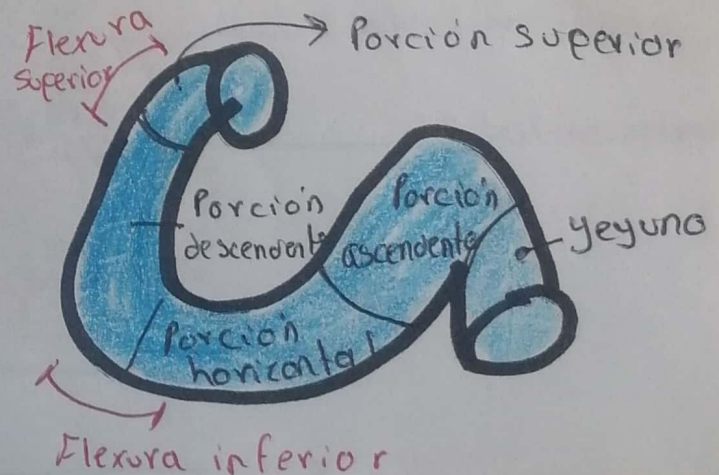
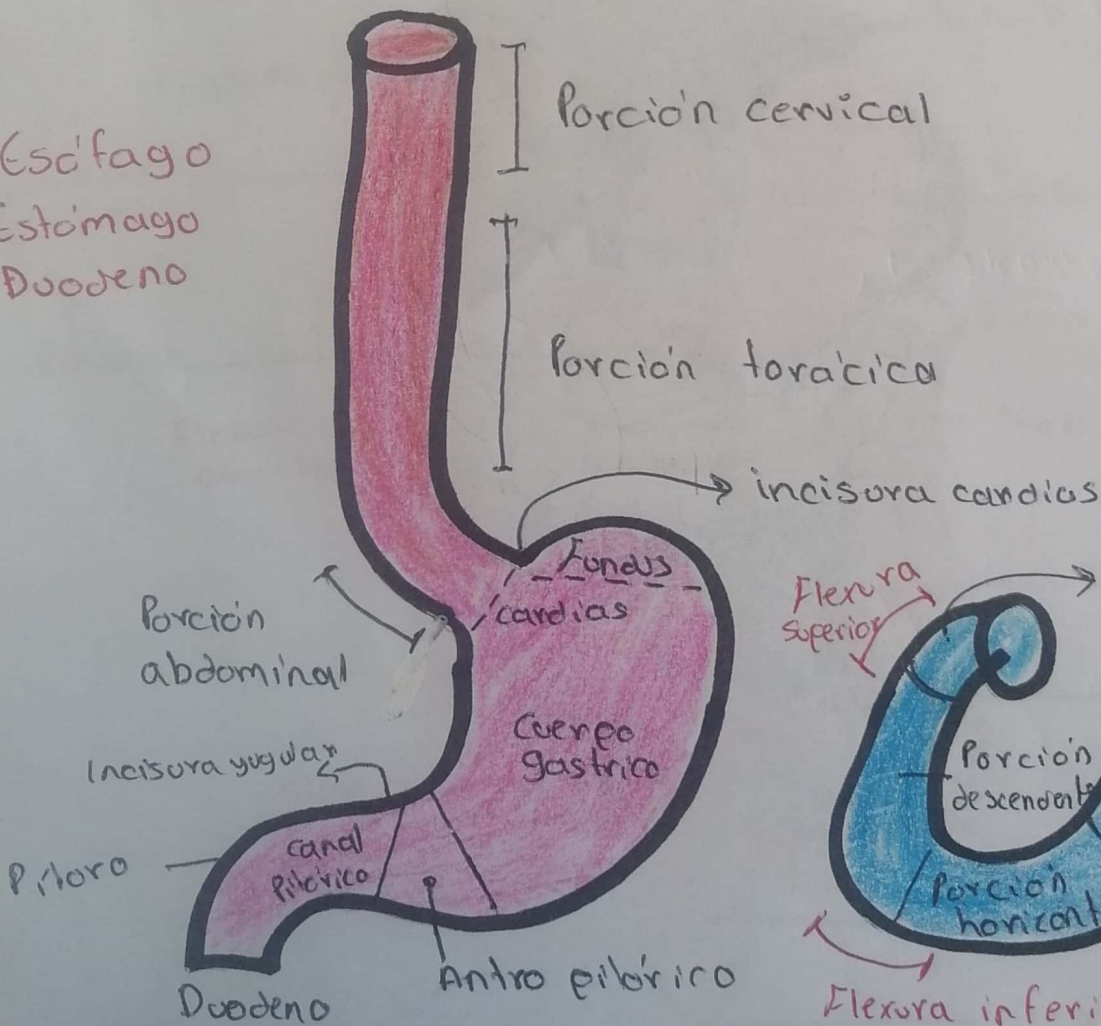
- Dientes
- incisivos
 - Caninos
 - Premolares
 - Molares

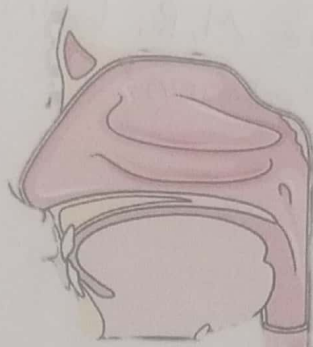


13/11/23
Jonathan



- Esófago
- Estómago
- Duodeno





Porción cervical

Esófago

Porción torácica

Ligamento falciforme

Lóbulo hepático derecho

Hígado

Lóbulo hepático izquierdo

Vesícula biliar

Fundus gástrico

Cuerpo gástrico

Estómago

Páncreas

Duodeno
Canal Pilórico
Antro Pilórico

Flexura cólica izquierda

Flexura cólica derecha

Tenia del colon

Colon transverso

intestino grueso

Colon ascendente

Yeyuno

Colon descendente

intestino delgado

Ileon

Ciego

Colon sigmoide

Apéndice

Recto

Ano

Referencias:

- Moore, L. Arthur, F. Anne. M, R. (Anatomía con orientación clínica) 8ª edición.

