



# Mi Universidad

*Williams Said Pérez García*

*Continuando con la anatomía....*

*Tercer parcial*

*Morfología*

*Dr. Rosvani Margine Morales Irecta*

*Medicina humana*

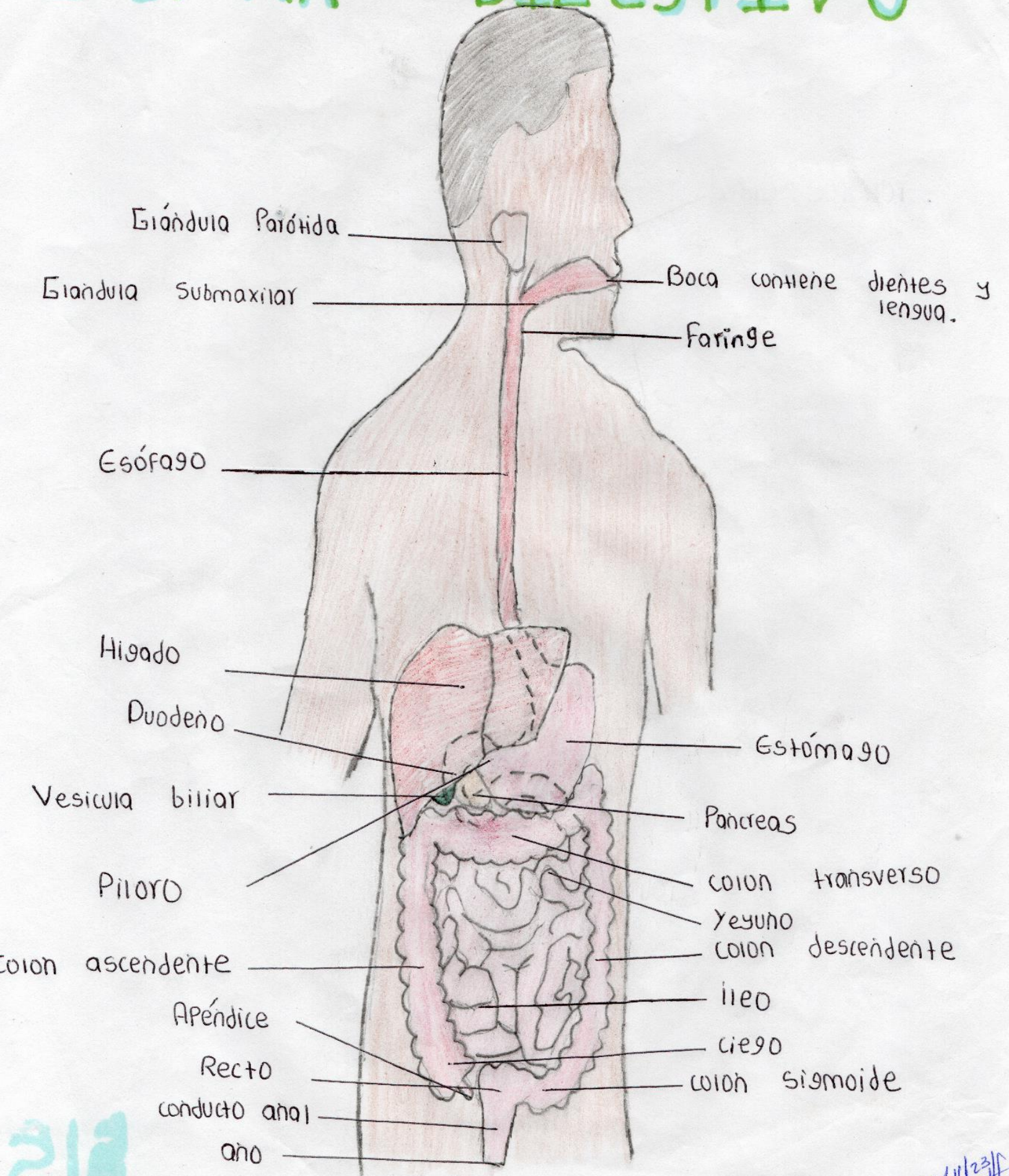
*Primer semestre*

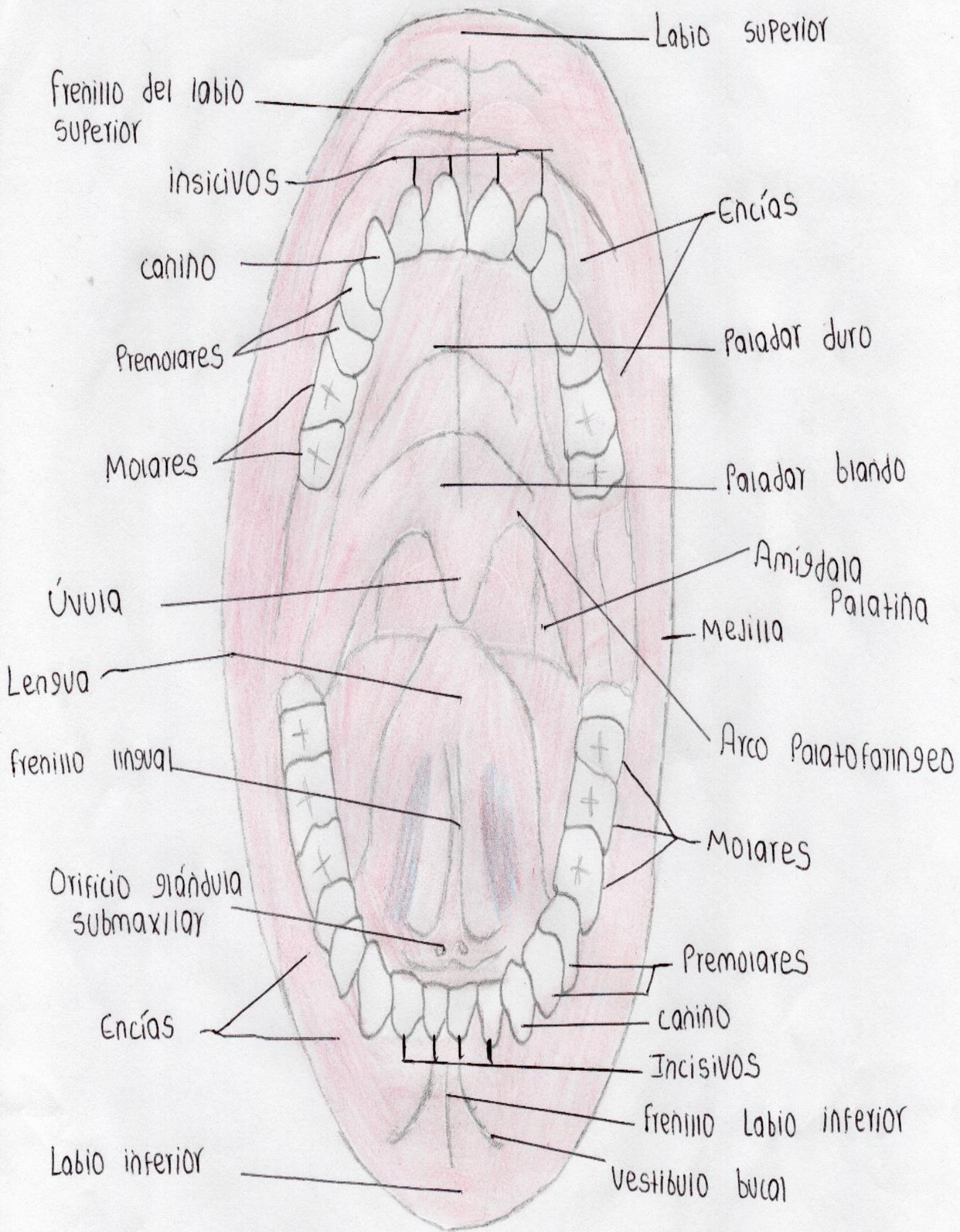


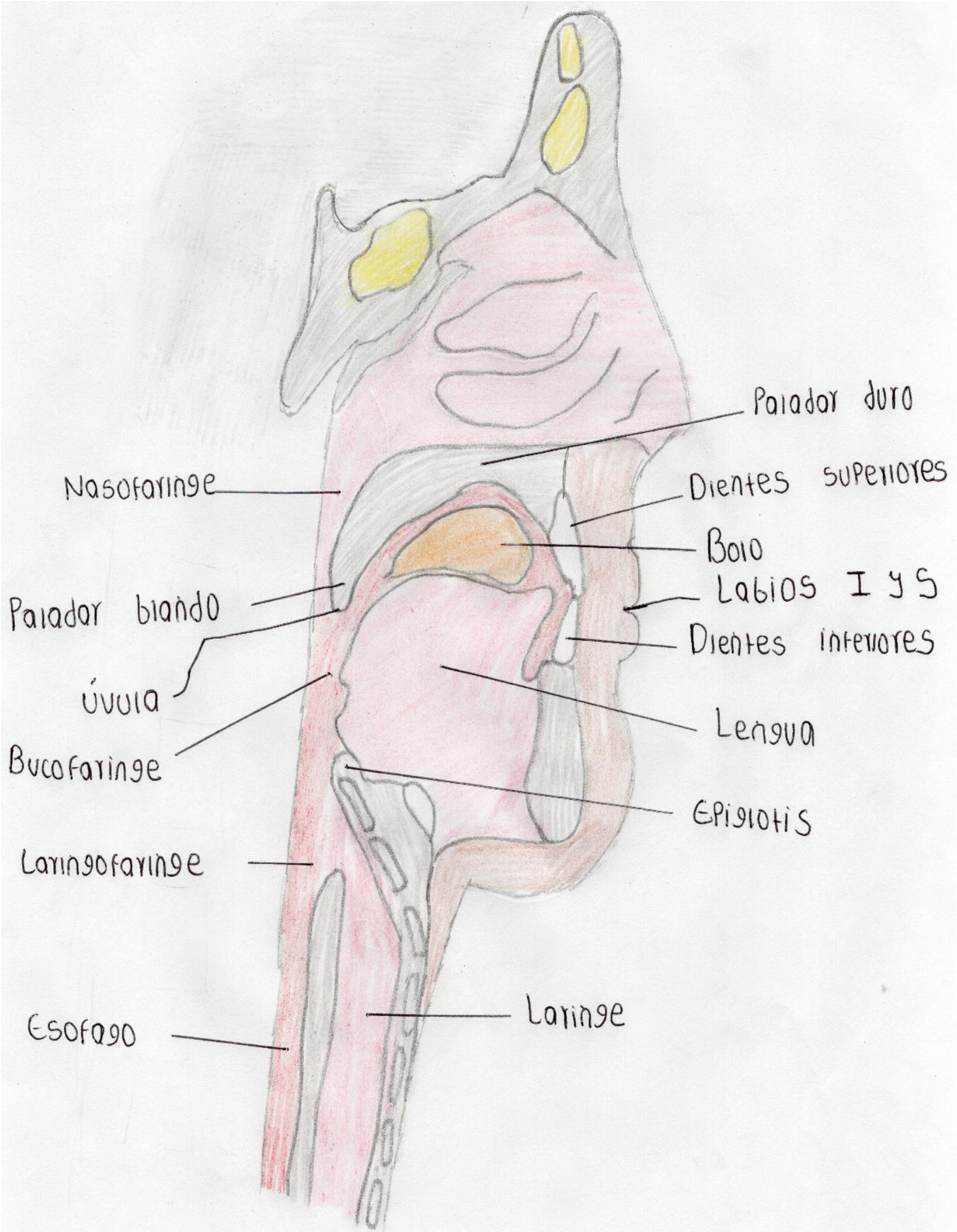
*Elaborado el 14 de noviembre del 2023*

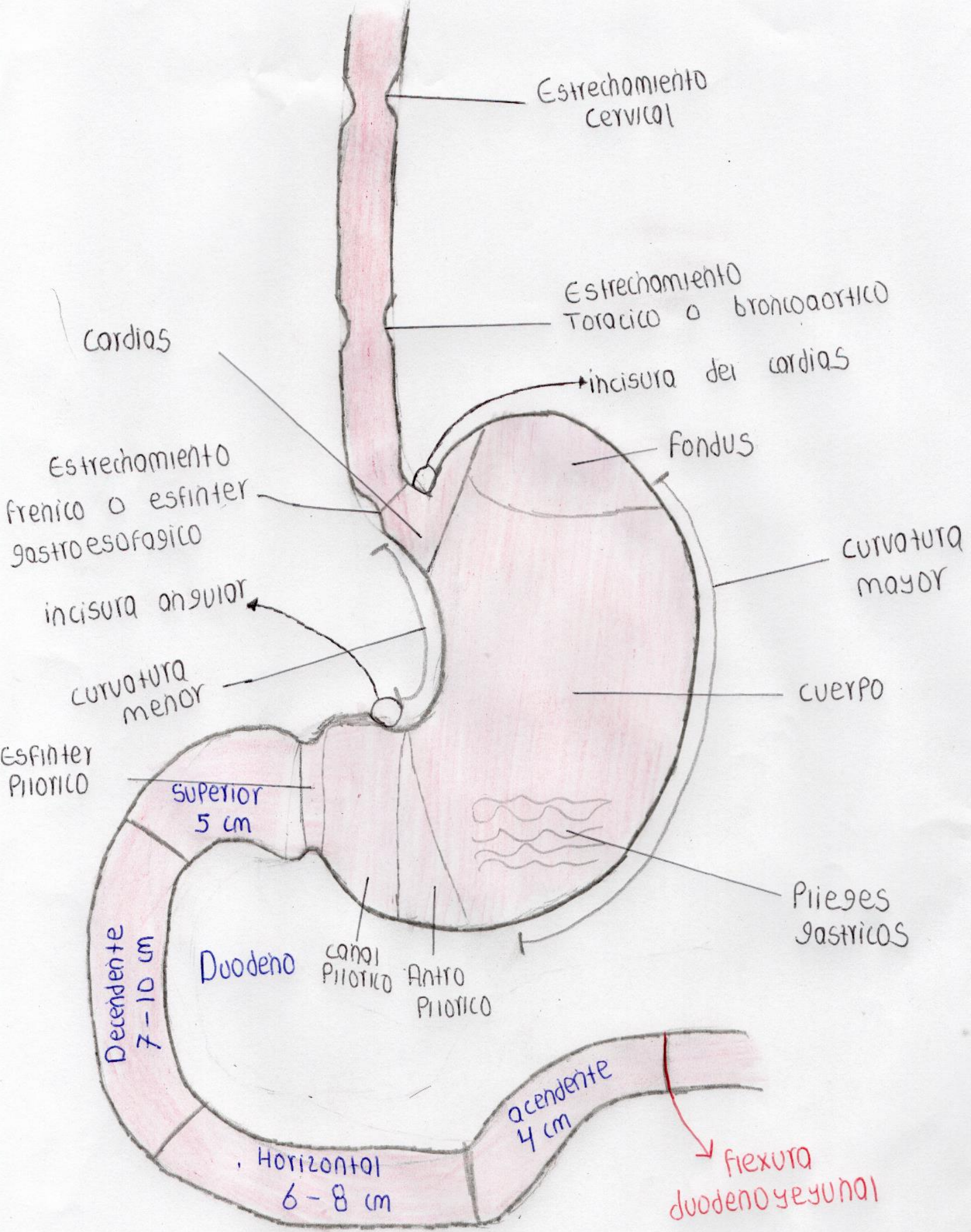
# SISTEMA

# DIGESTIVO









Estrechamiento cervical

Estrechamiento Torácico o broncoaortico

Cardias

incisura del cardias

Fondus

Estrechamiento frenico o esfínter gastroesofágico

curvatura mayor

incisura angular

cuerpo

curvatura menor

Esfínter Pílorico

Superior 5 cm

Piieges gástricos

Decendente 7-10 cm

Duodeno

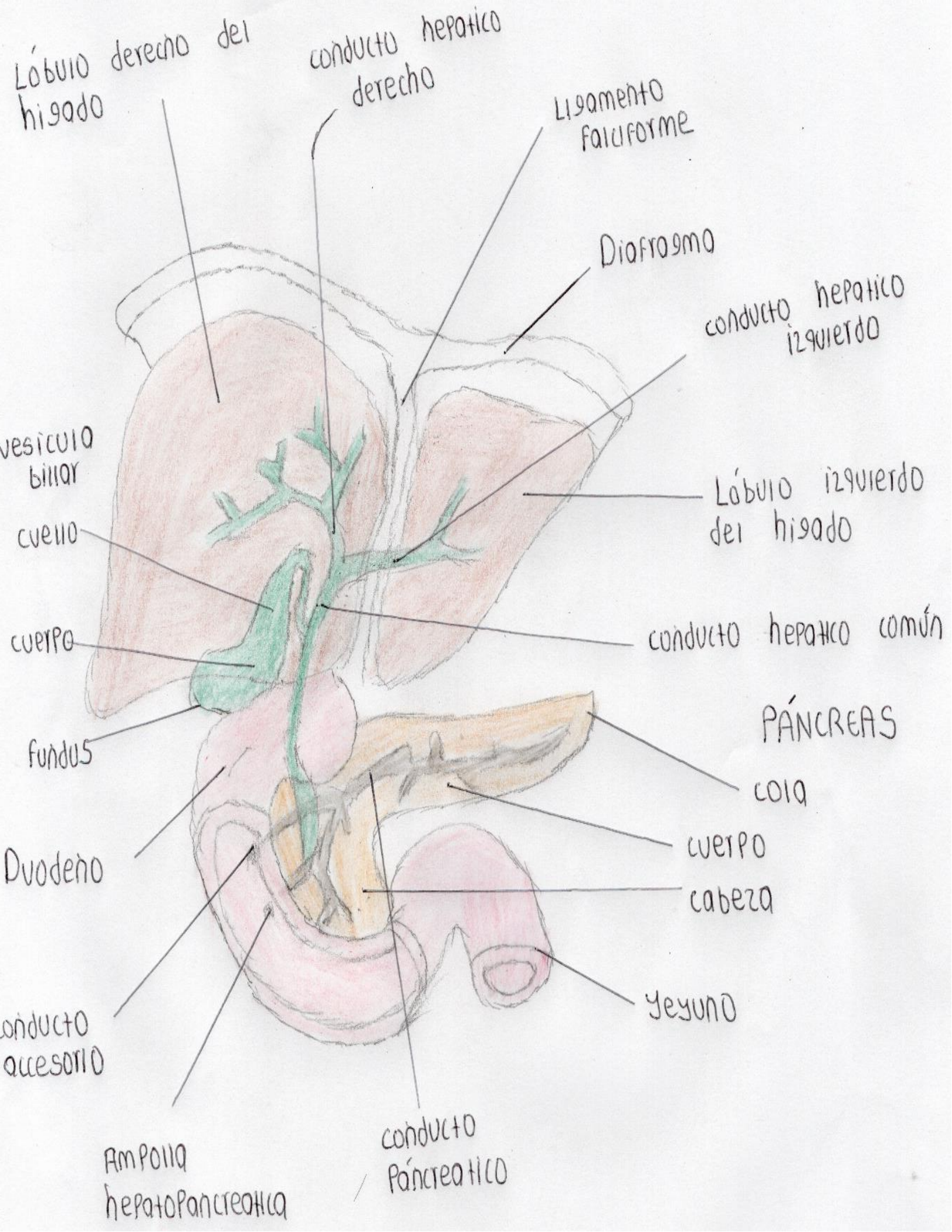
canal Pílorico

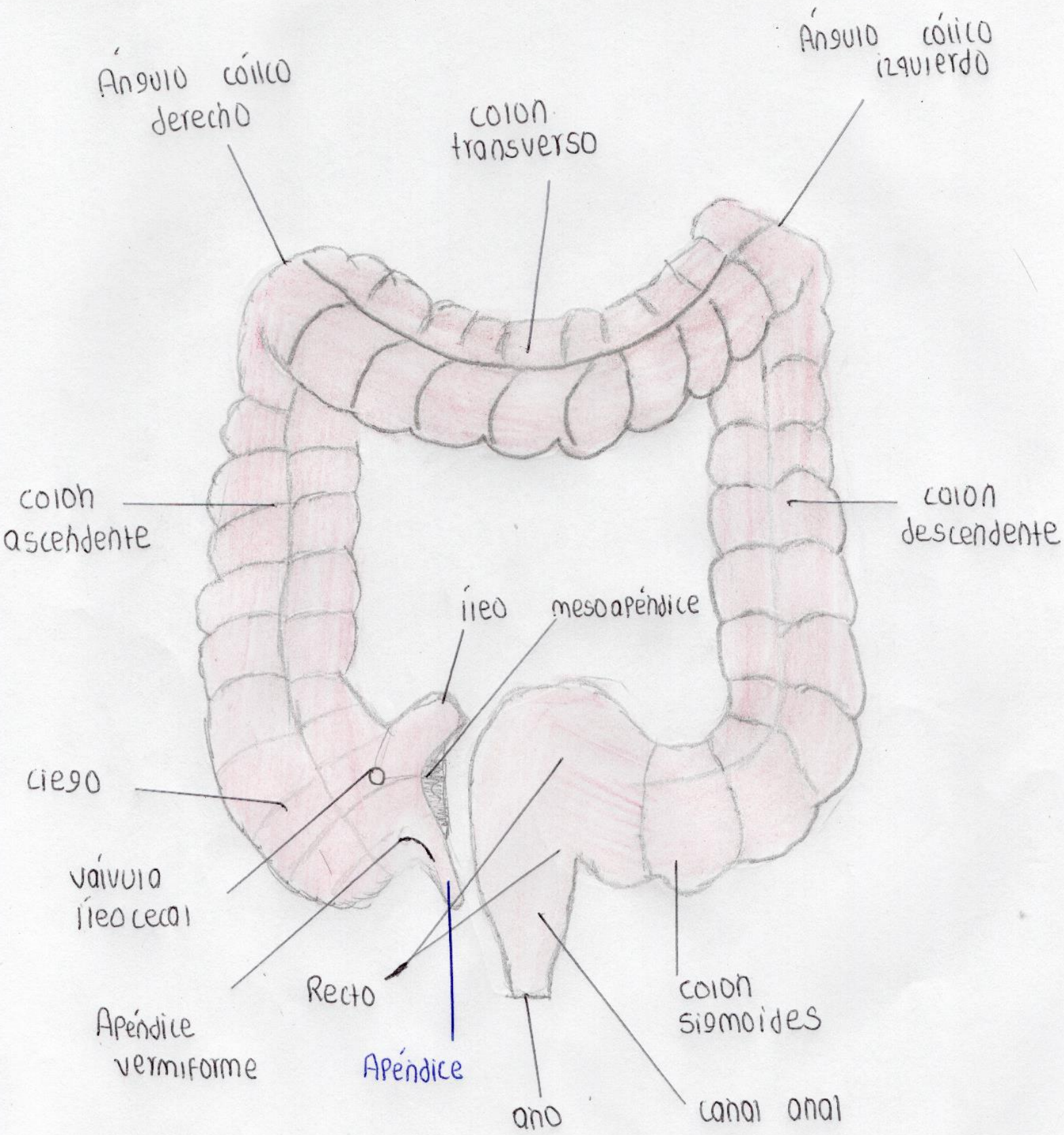
Antro Pílorico

Ascendente 4 cm

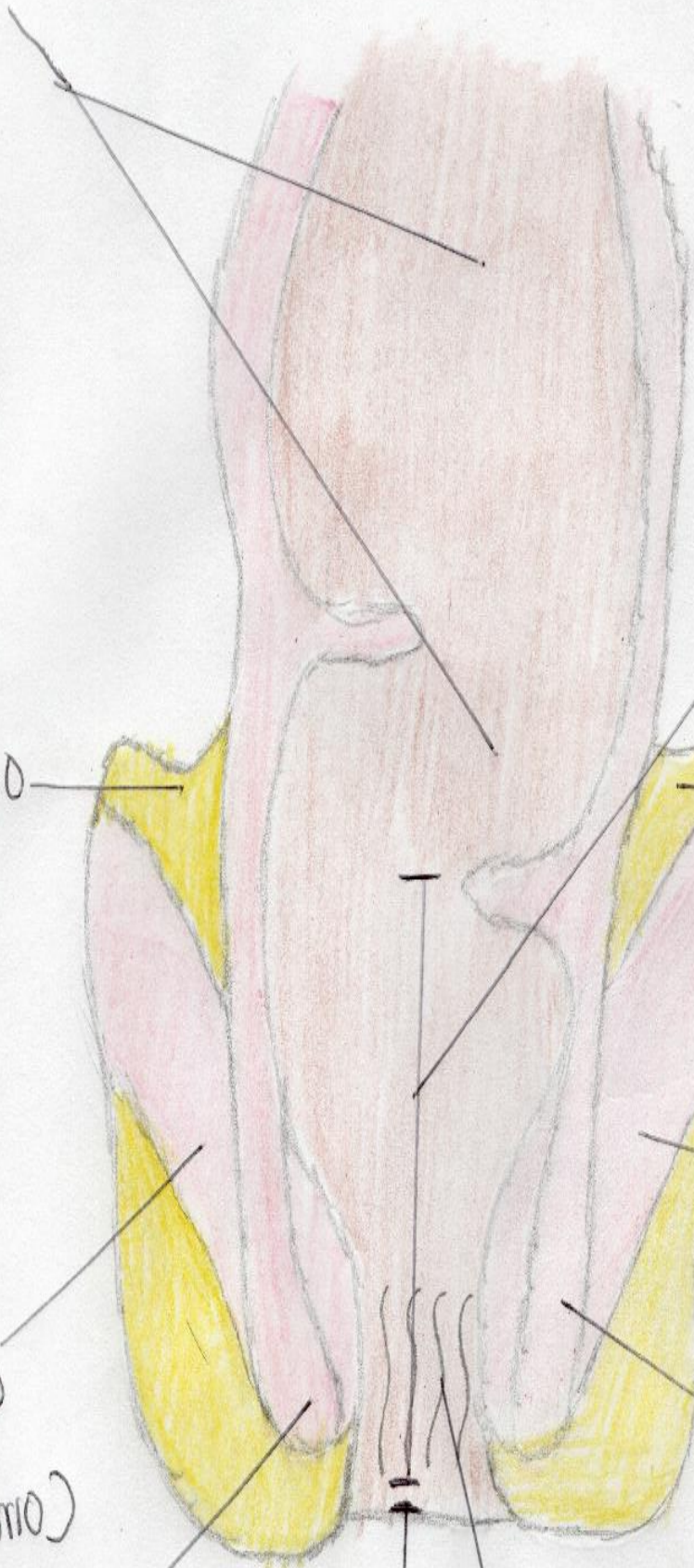
Horizontal 6-8 cm

flexura duodeno yeyunal





Recto



cañal anal

Tejido adiposo

Tejido adiposo

Esfínter anal externo derecho (involuntario)

Esfínter anal externo izquierdo (involuntario)

Esfínter anal interno derecho (voluntario)

esfínter anal interno izquierdo (voluntario)

Ano

columna anal



capilar  
sanguíneo

Quilífero

vellosidades

MUCOSA

SUBMUCOSA

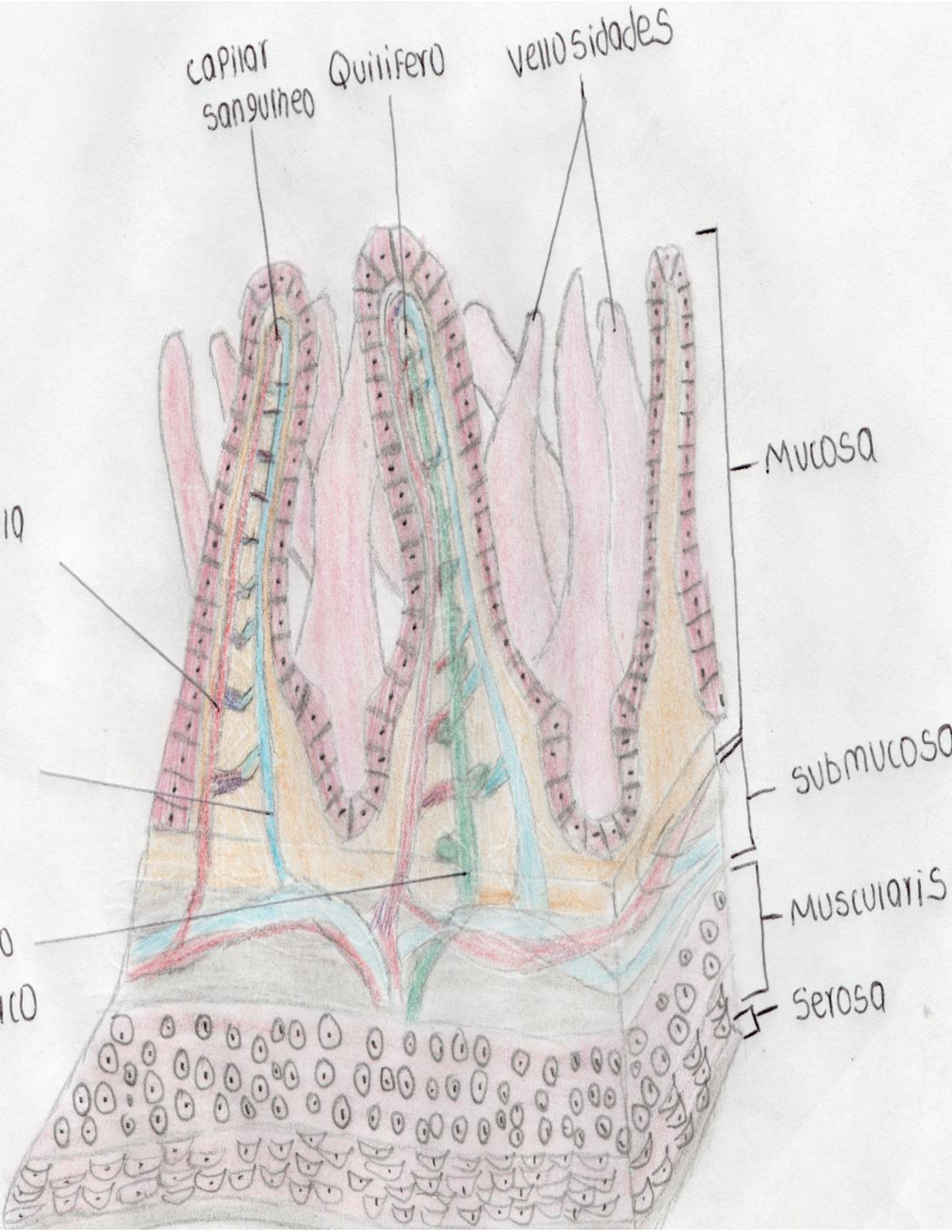
MUSCULARIS

SEROSA

10

0

100



# BIBLIOGRAFIA

1: Rosell Puig.(2001).Morfologia humana(tomo 1).whashington.1ª edicion.libro digital.

2: Rosell Puig.(2001).Morfologia humana(tomo 2).whashington.1ª edicion.libro digital.

3:Tortora y Derrickson.(2006)principio de anatomia y fisiologia 13 edicion.libro.digital.