



UDRS

Mi Universidad

Aparato digestivo alto y bajo

Michelle Roblero Álvarez

Tercer parcial

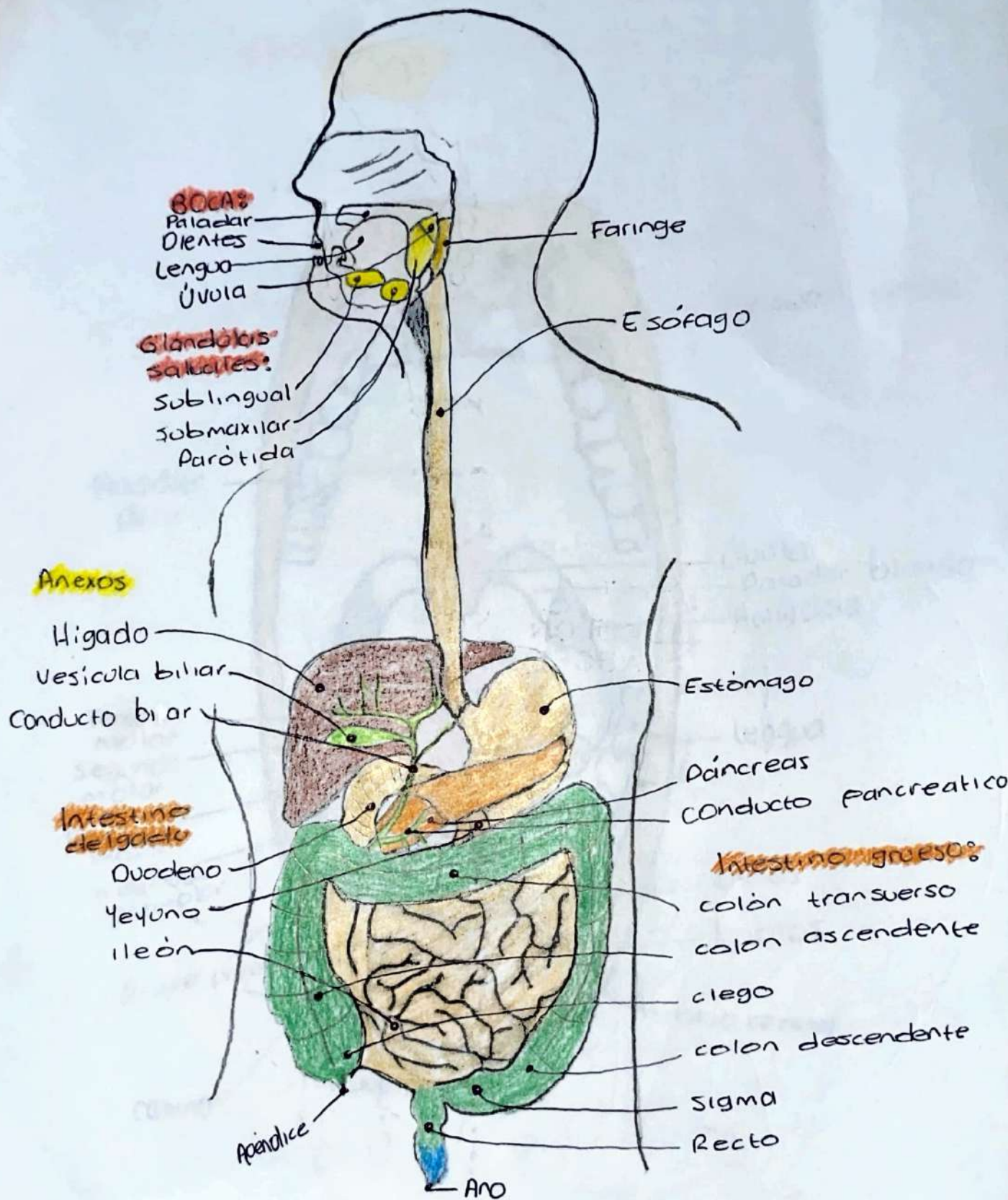
Morfología

Dra. Rosvani Margine Morales Irecta

Medicina Humana

Primer Semestre

Comitán de Domínguez, Chiapas, a 17 de noviembre de 2023

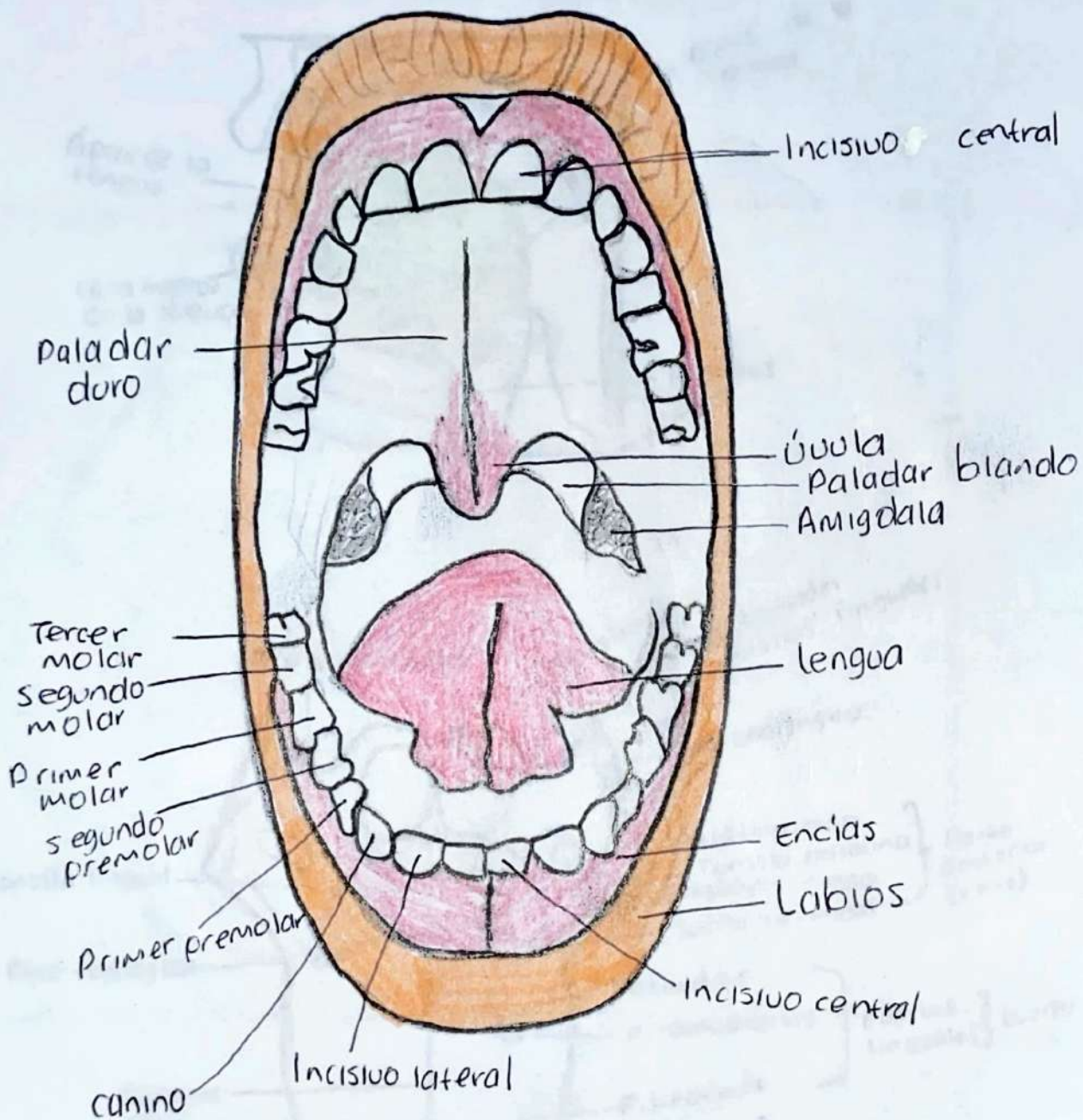


A. DIGESTIVO

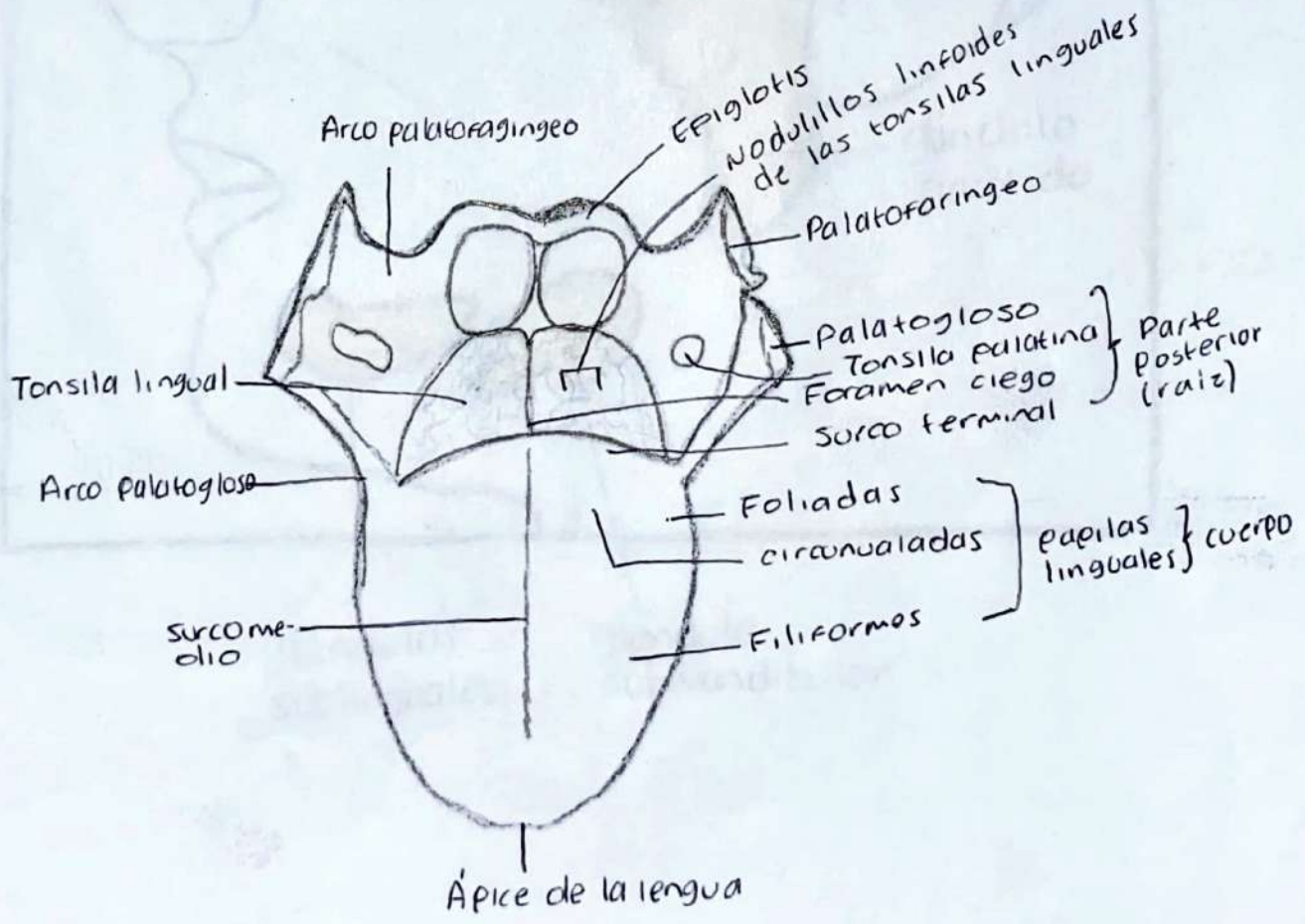
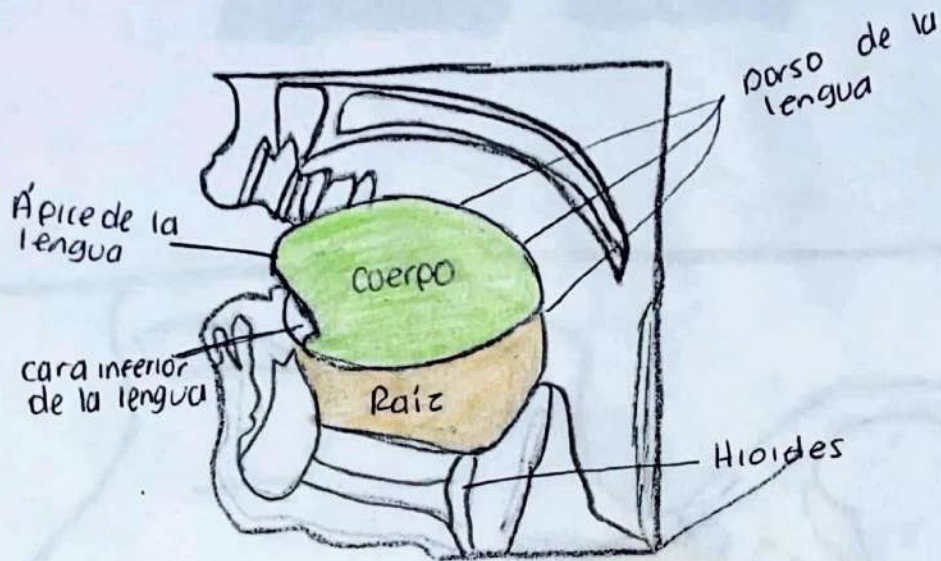
Michelle Roblero Álvarez

13/10/23

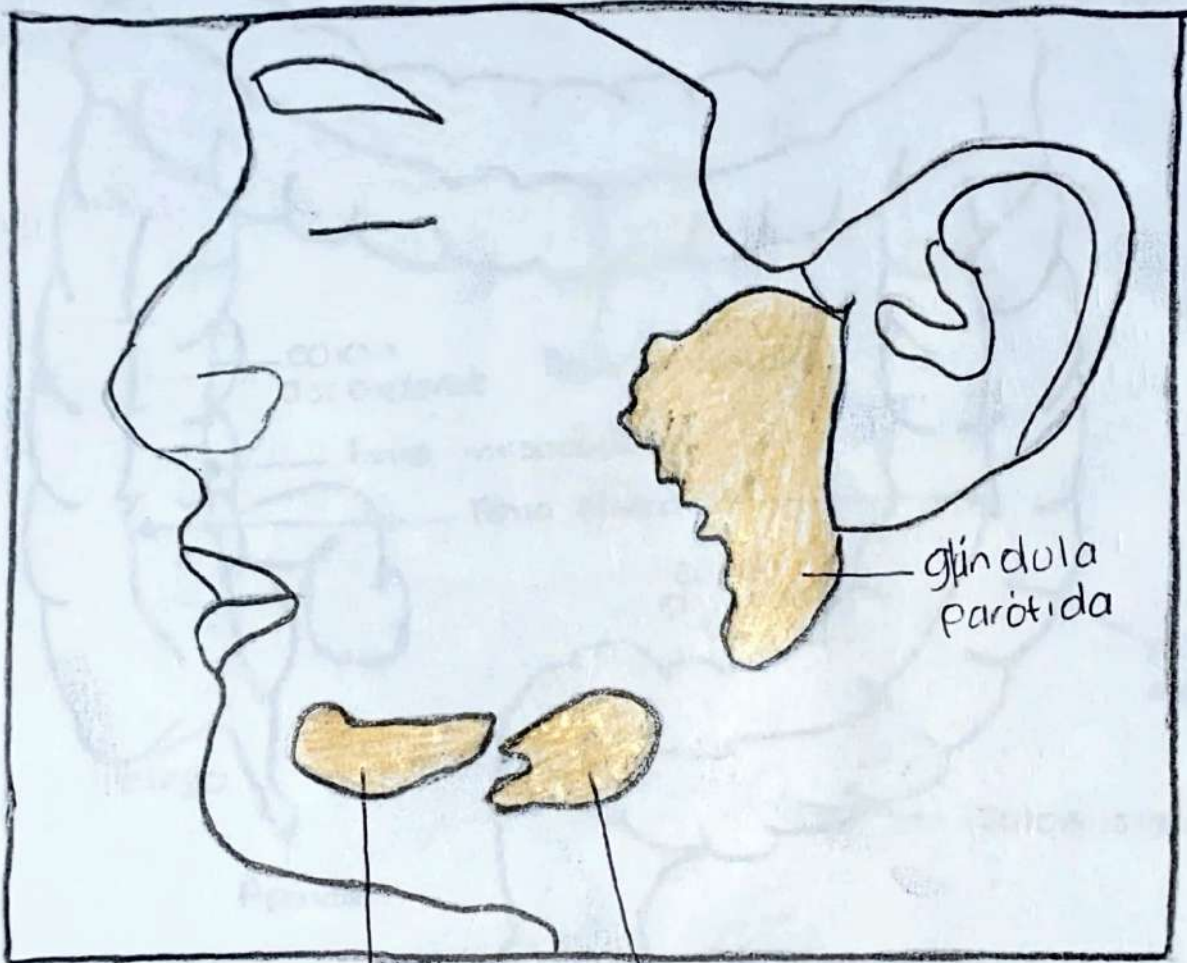
BOCA



LENGUA



GLANDUCAS SALIVALES

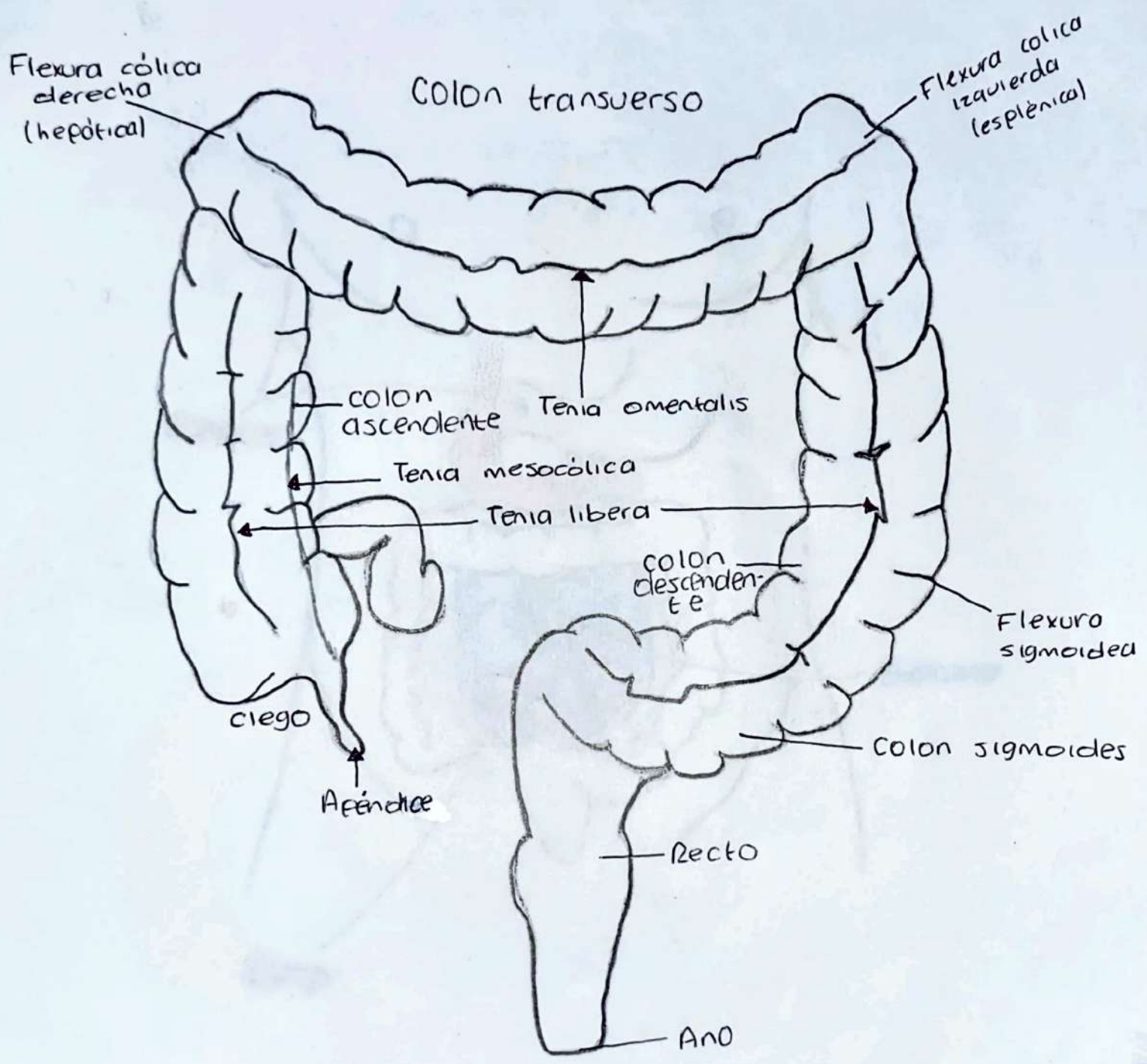


glándula
parótida

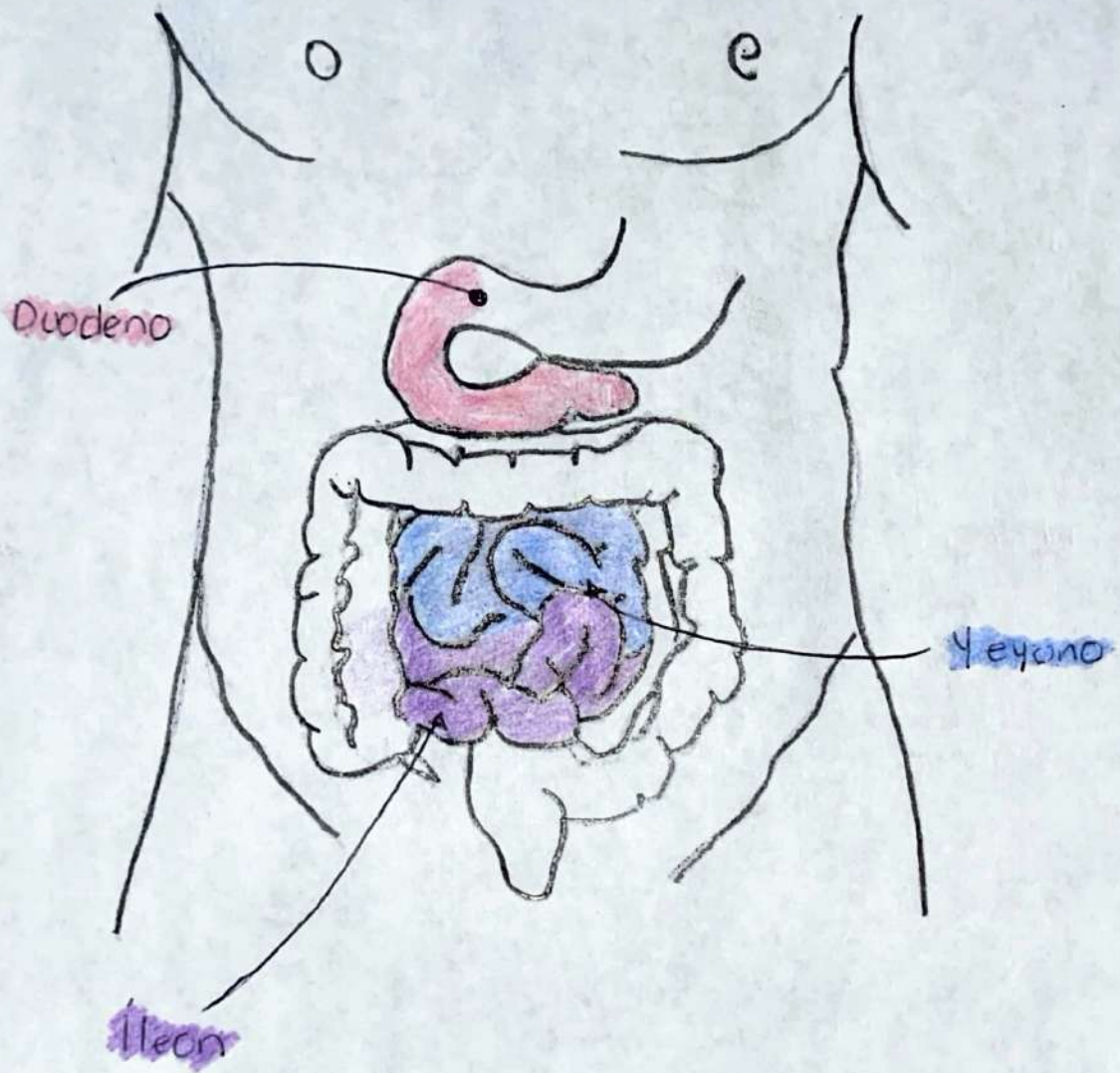
glándulas
sublinguales

glándula
submandibular

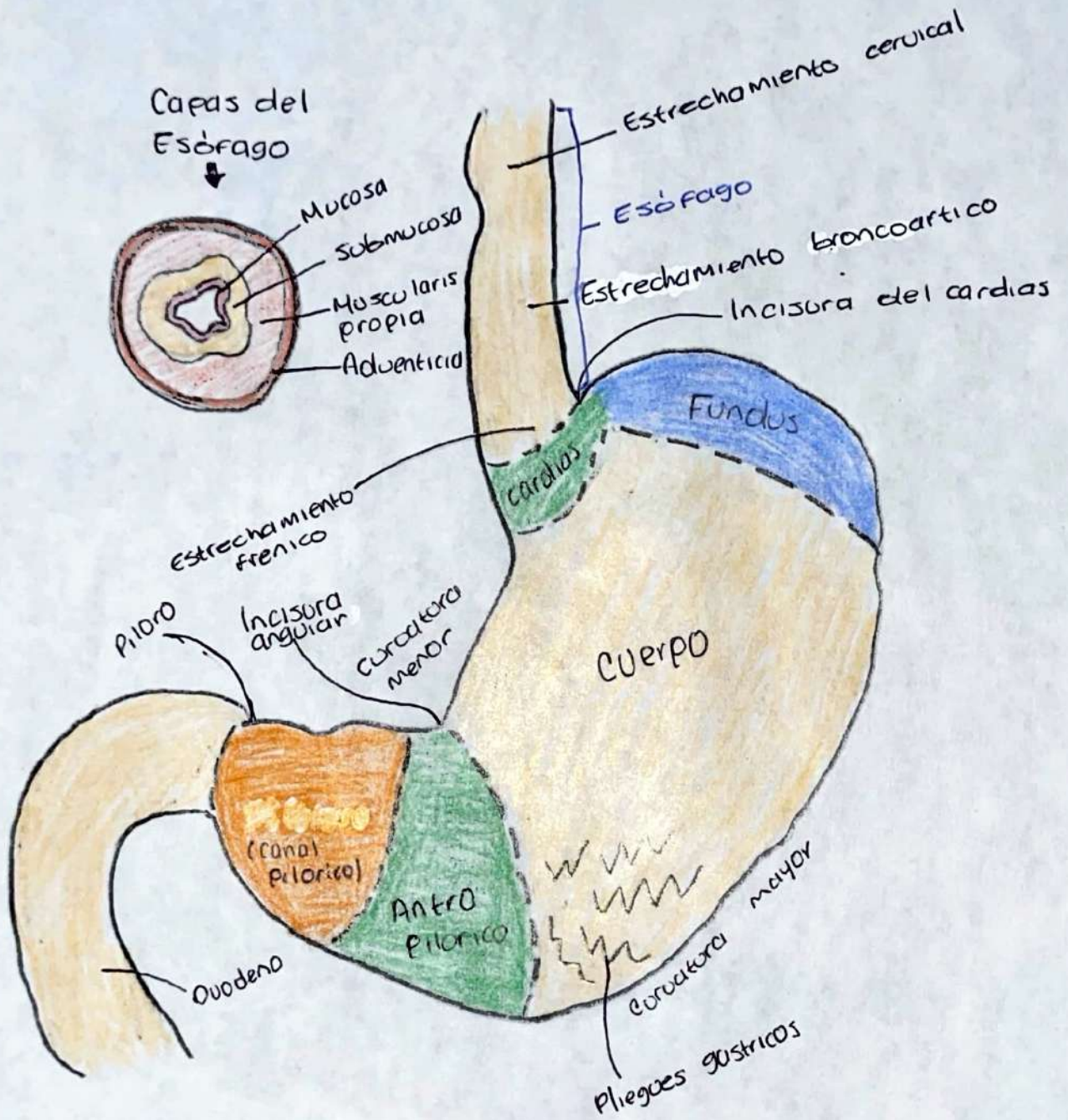
INTESTINO GRUESO



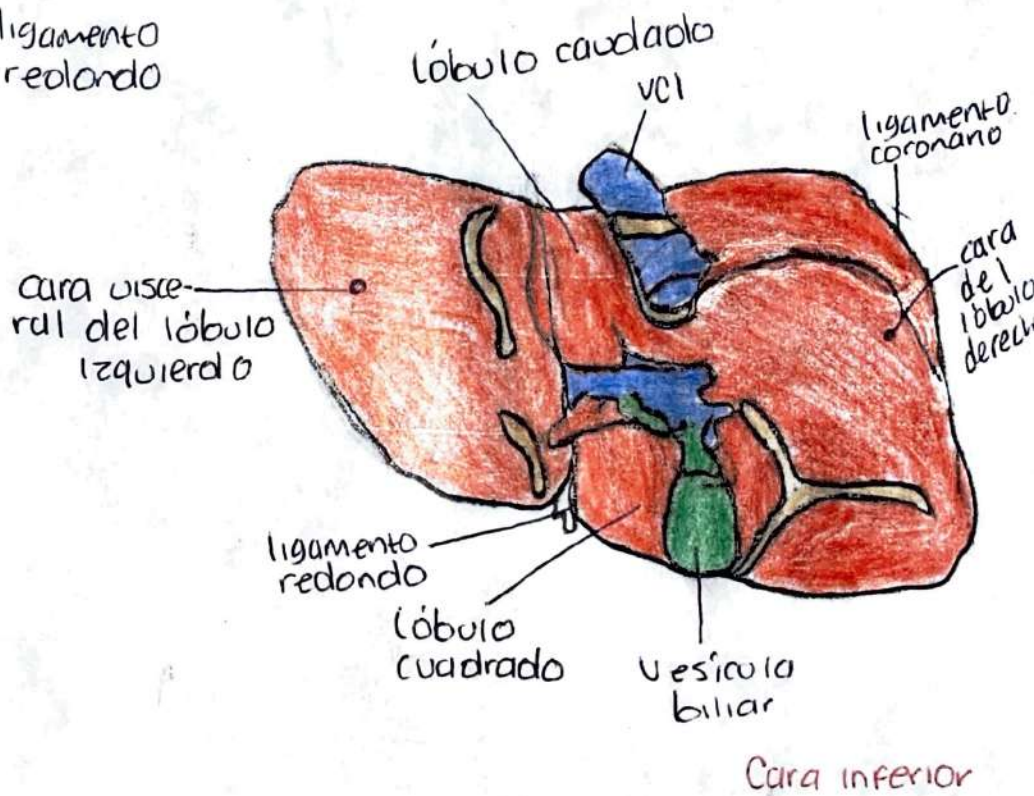
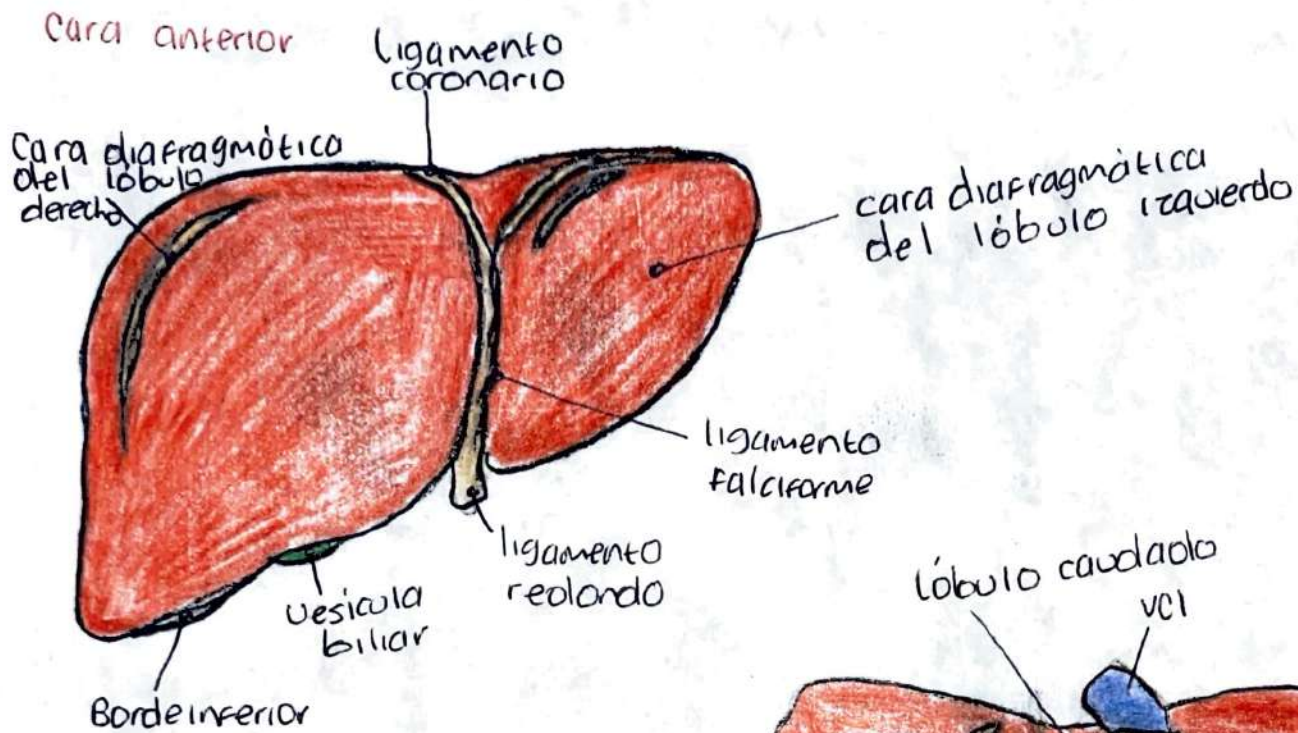
INTESTINO DELGADO



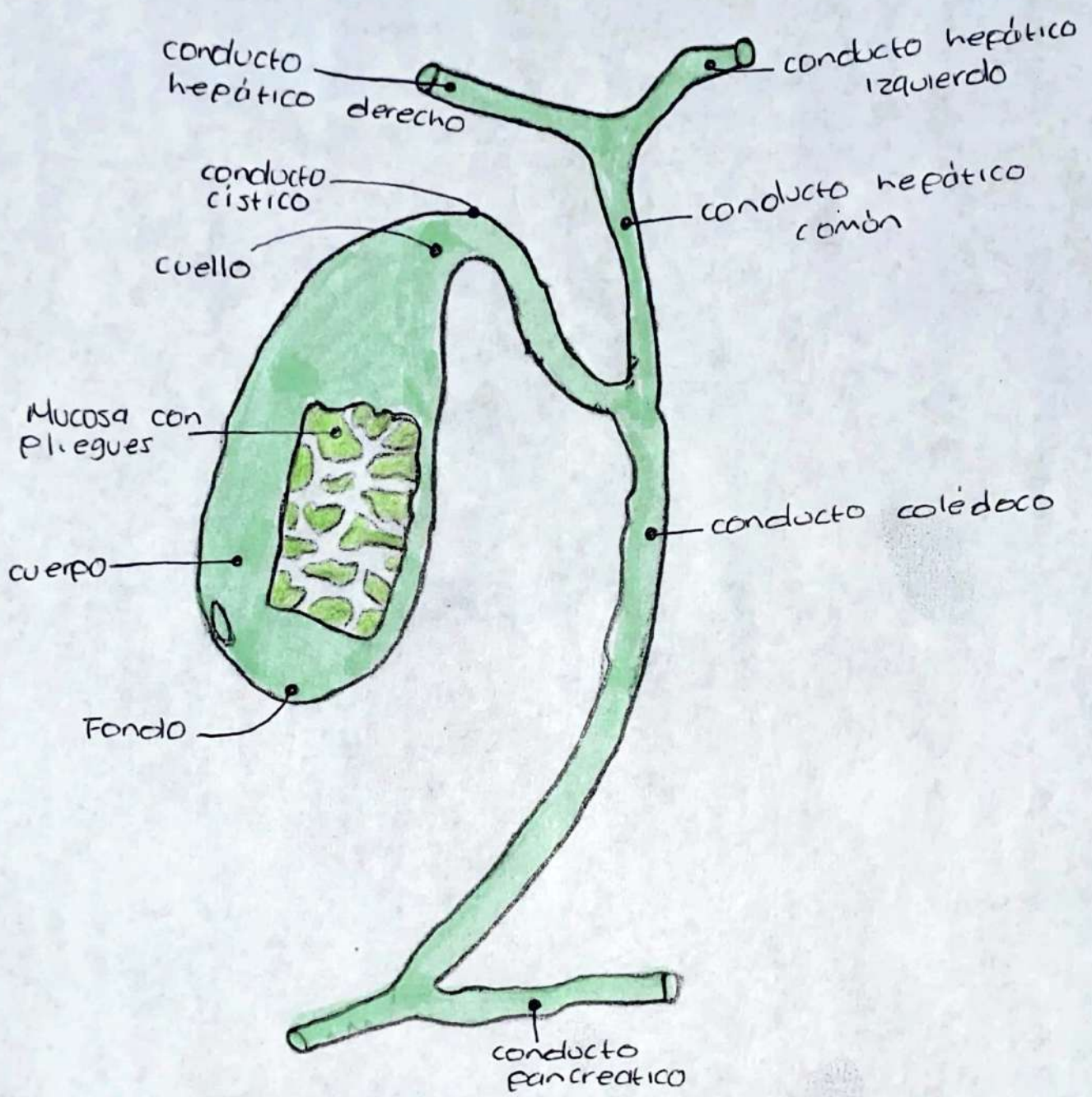
ESTÓMAGO



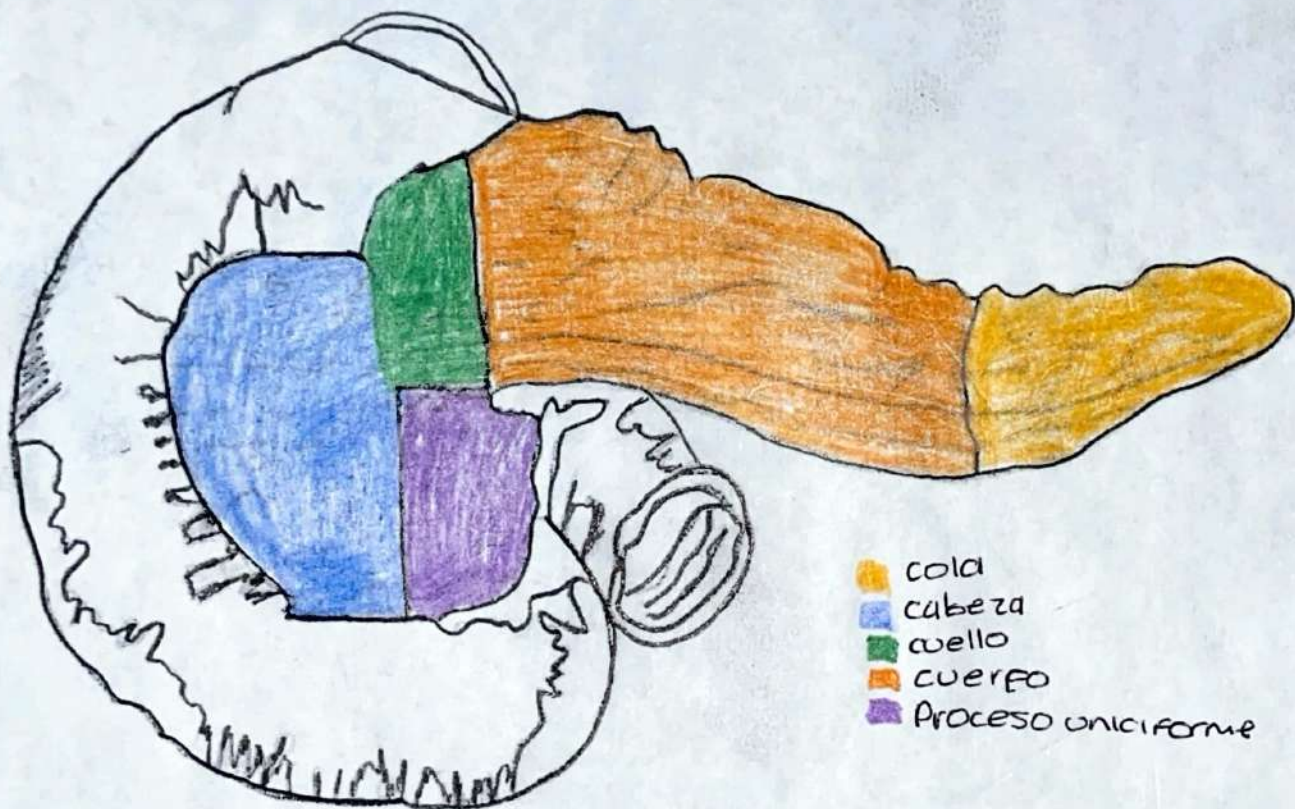
HIGADO



VESICULA BILIAR




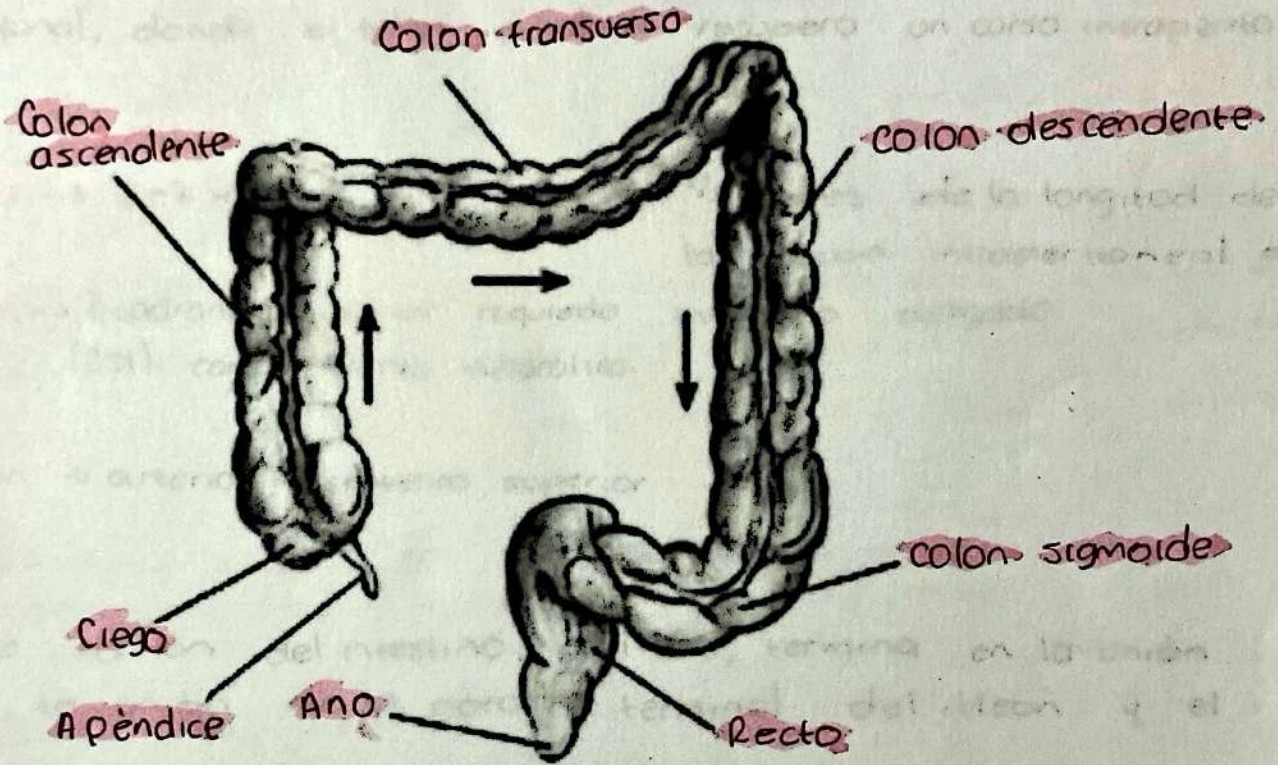
PÁNCREAS



- cola
- cabeza
- cuello
- cuerpo
- Proceso unciforme

A. DIGESTIVO

BAJO



A. DIGESTIVO ALTO

Michelle Roblero
Álvarez
1-A

• BOCA •

También conocida
como cavidad
bucal.

Composición:


Consta de dos partes:

- Vestíbulo bucal
- Cavidad bucal

Vestíbulo bucal:

Espacio en forma de hendidura situado entre los dientes y las encías por un lado, y los labios y las mejillas por otro. El vestibulo comunica con el exterior por la hendidura bucal (abertura). El tamaño de la hendidura bucal está controlado por los músculos periorales, como el orbicular de la boca (el esfínter de la hendidura bucal), el buccinador, el risorio y los depresores y elevadores de los labios (dilatadores de la hendidura).

Cavidad bucal propiamente dicha: Es el espacio entre los arcos dentales, o arcadas superior e inferior (arcos alveolares maxilar y mandibular y los dientes incluidos). Está limitada lateral y anteriormente por los arcos dentales. La pared superior de la cavidad bucal está formada por el paladar. Posteriormente, la cavidad bucal comunica con la bucofaringe (parte bucal de la faringe). Cuando la boca está cerrada y en reposo la cavidad bucal está totalmente ocupada por la lengua.



Referencias:

Keith L. Moore & Cols. (2018) "Anatomía con orientación clínica" 8ª edición.