



Mi Universidad

ANATOMIA

Alexander Gómez Moreno

Parcial II

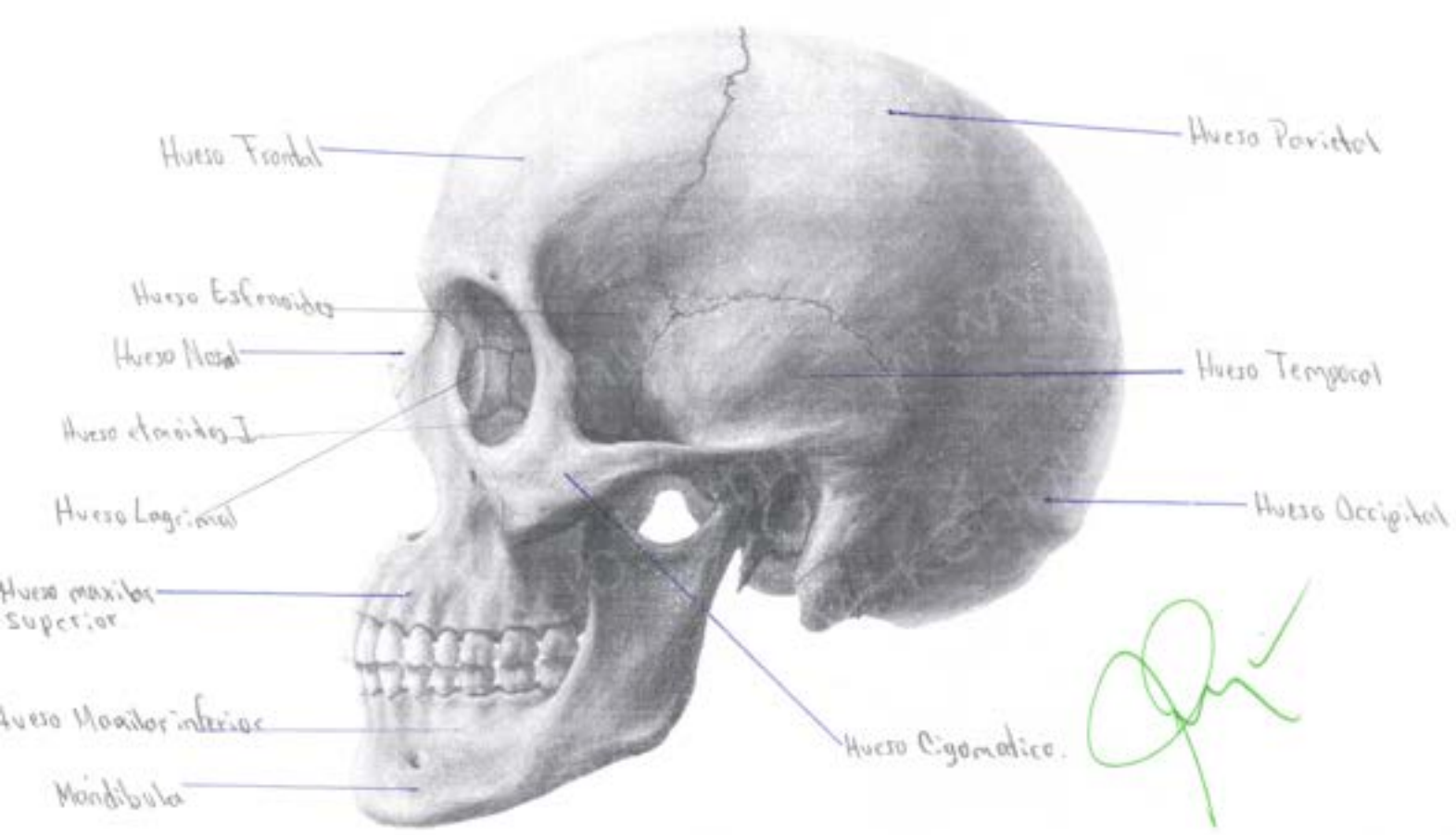
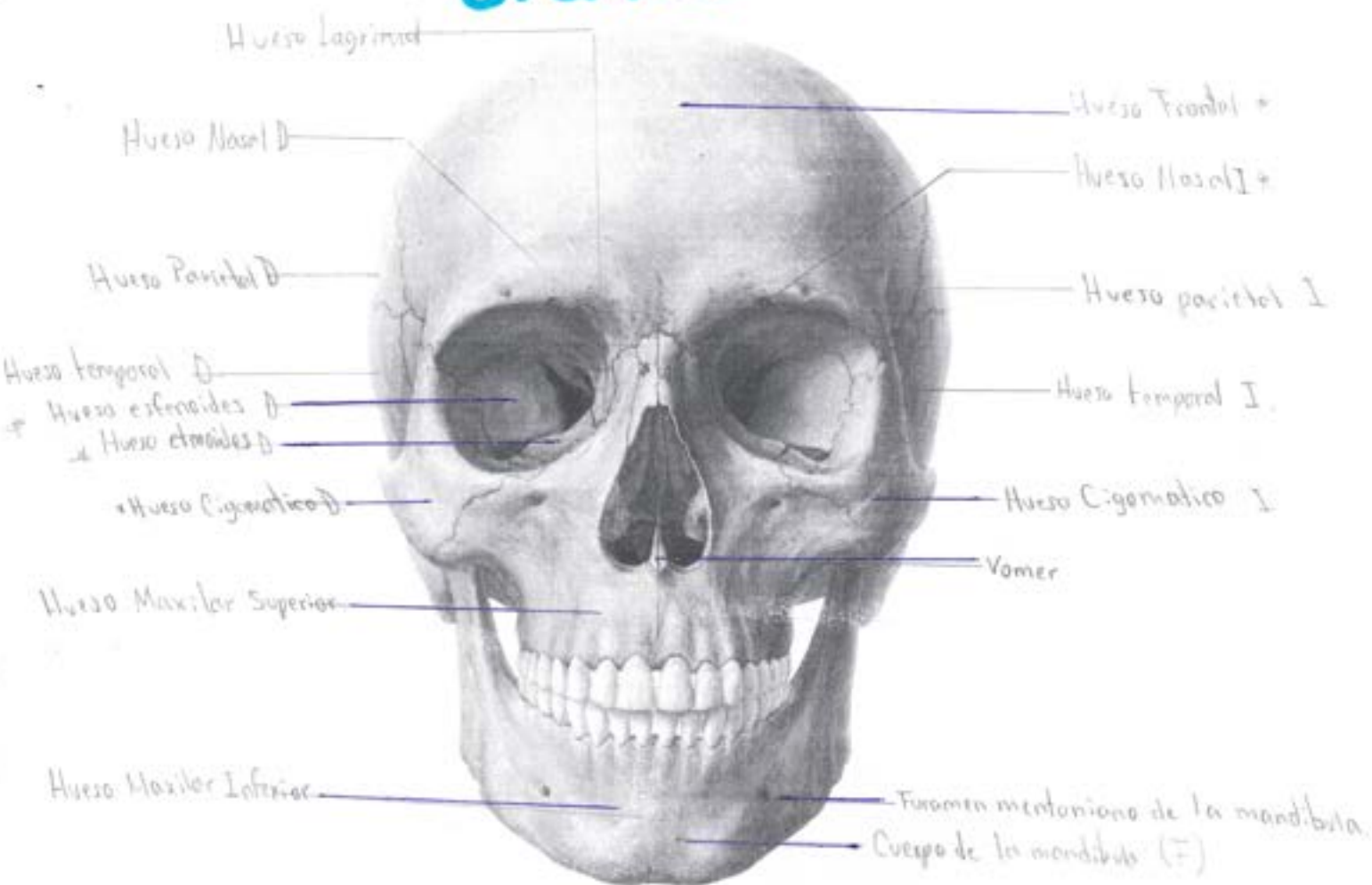
Morfología

Dra. Rosvani Margine Morales Irecta

Medicina Humana

Primer Semestre

Craneo

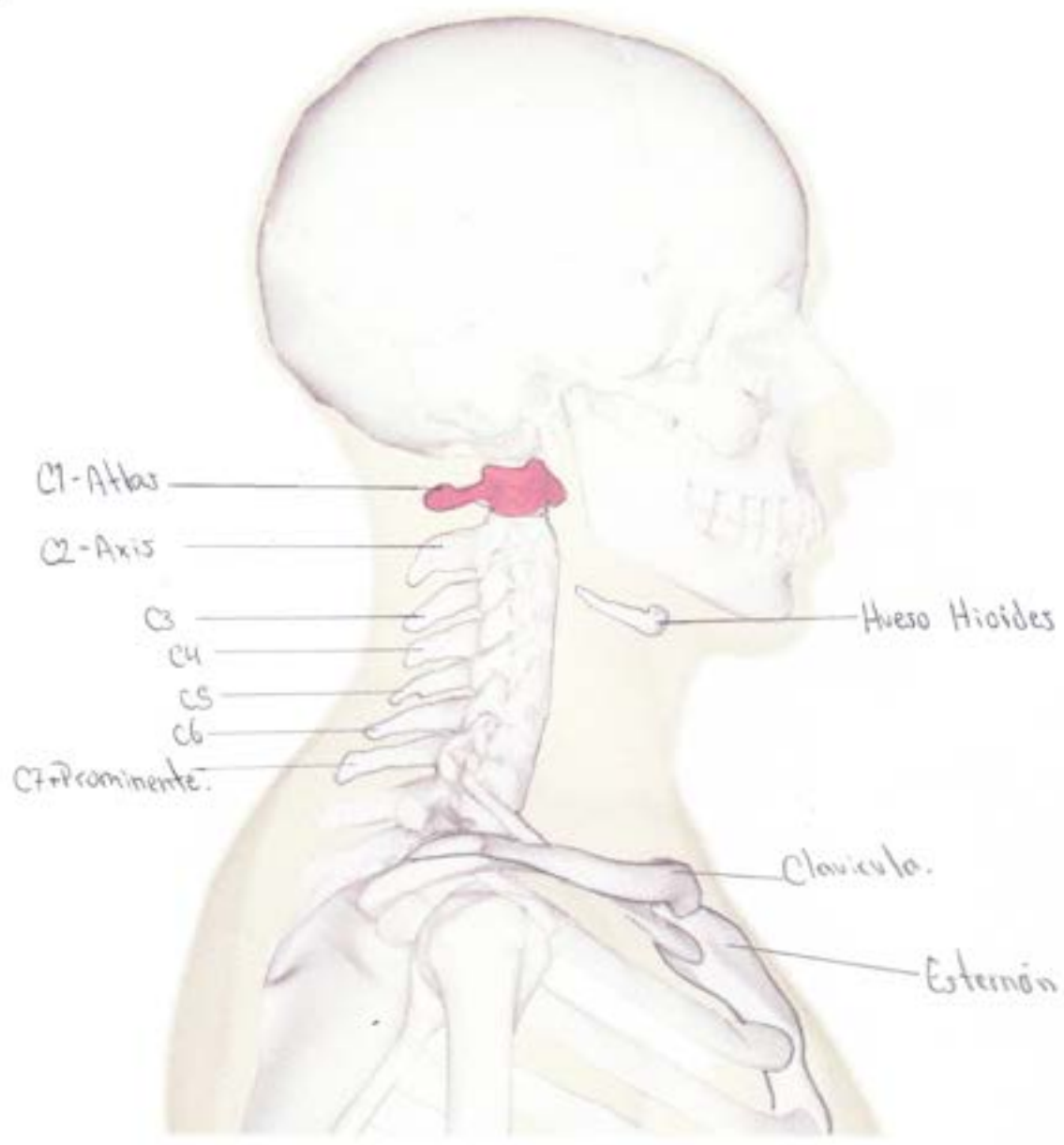


[Handwritten signature in green ink]

Alexander Gómez
Moreno 1:A

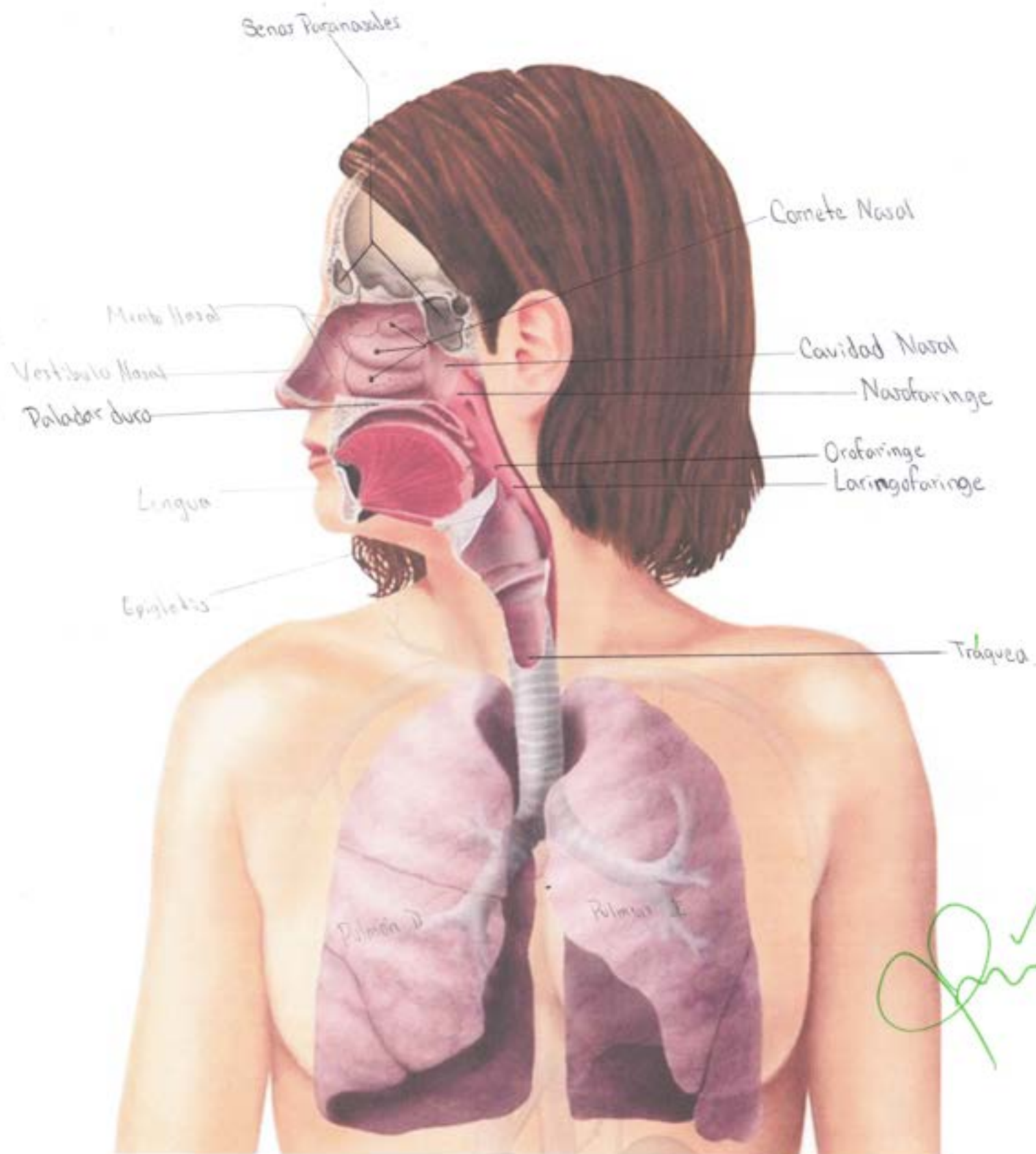
Cuello

Vertebras Cervicales
(C1 a C7).



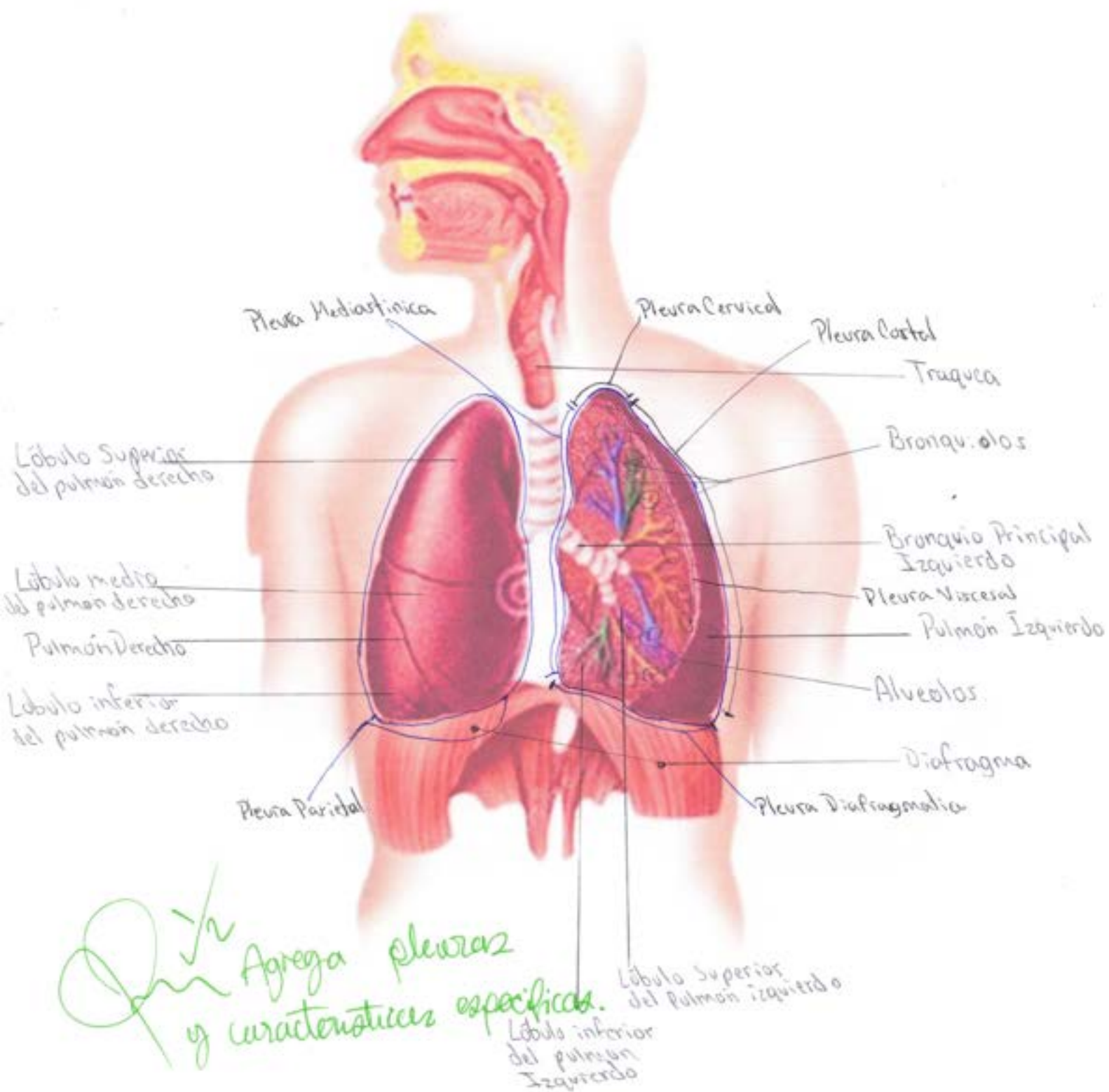
Sistema Respiratorio Superior

Alexander Gómez
Moreno 1-A



Aparato Respiratorio Inferior

Alexander Gómez
Módulo 1-A



- Cervical → Superior o en relación con vertebrae cervicales
- Costal → Lateral externo o en relación con las costillas
- Mediastinal → En relación con el mediastino
- Diafragmatica → Inferior o en relación con el diafragma

Parietal →

Cavidades Pulmonares — Pleuras

Espacio Pleural → Lleno de líquido pleural

Visceral → Pleura visceral Envuelve a la viscera u organo

- 2 pulmones
 - Derecho → Aprox. 600g.
 - Izquierdo → Aprox 500g. → Más pequeño que el derecho

- Flácidas
- Clásticas
- Color rosa claro

- Fisuras
 - Derecho → 2 fisuras → Oblicua y horizontal
 - Izquierdo → 1 fisura → Horizontal

Características Específicas

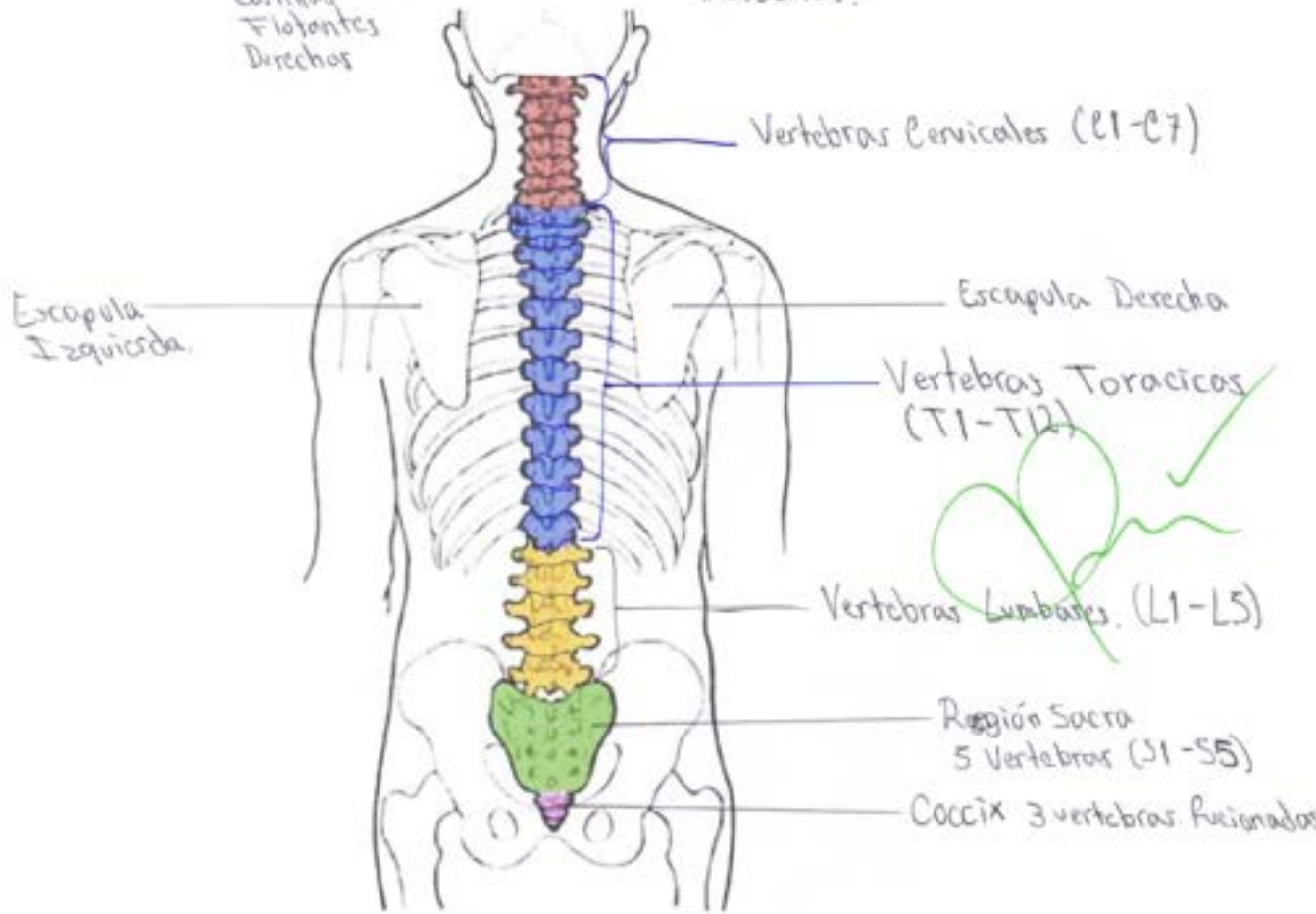
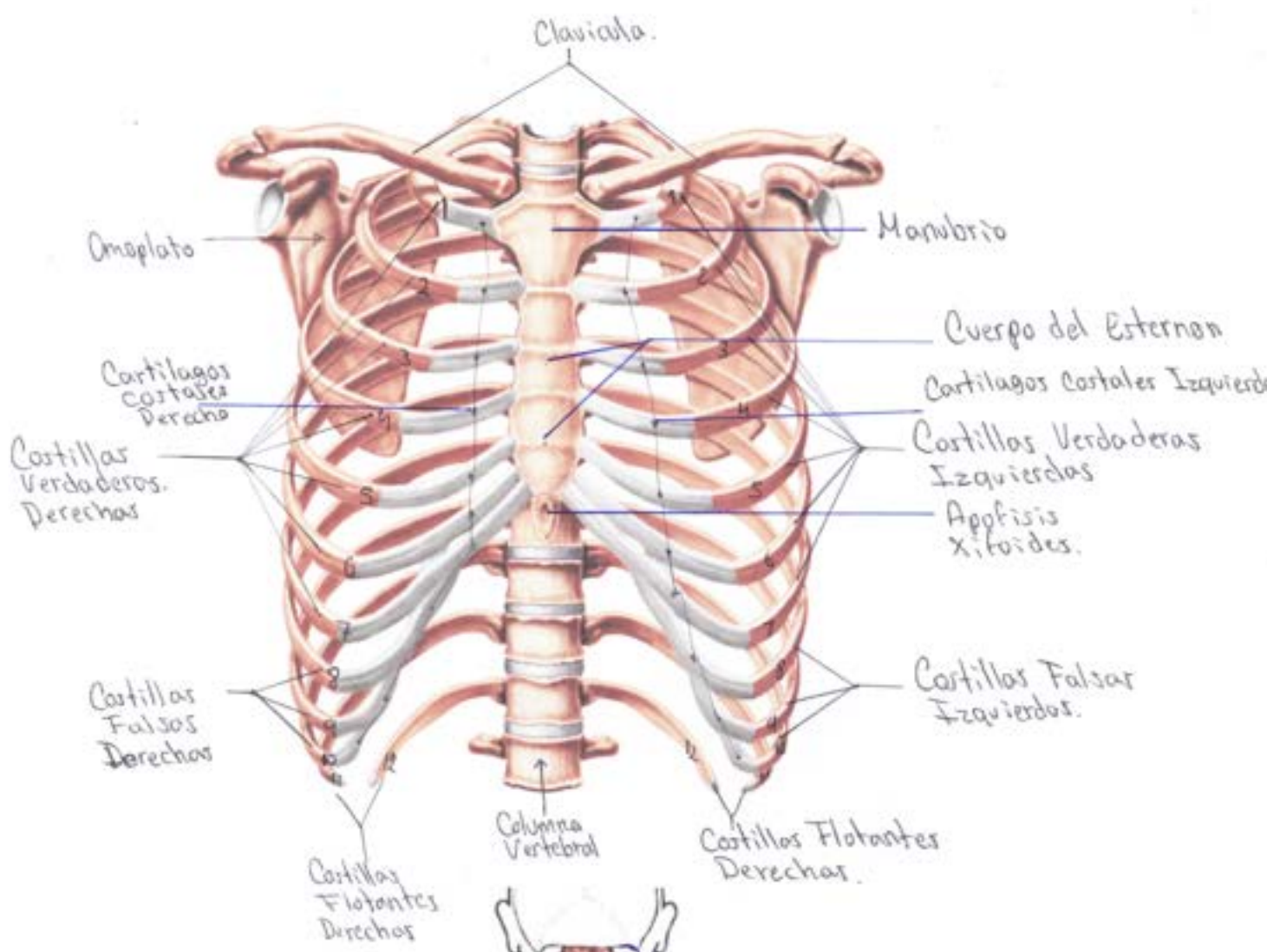
- Caras
 - Laterales
 - Media
 - Superior
 - Base

Bronquios

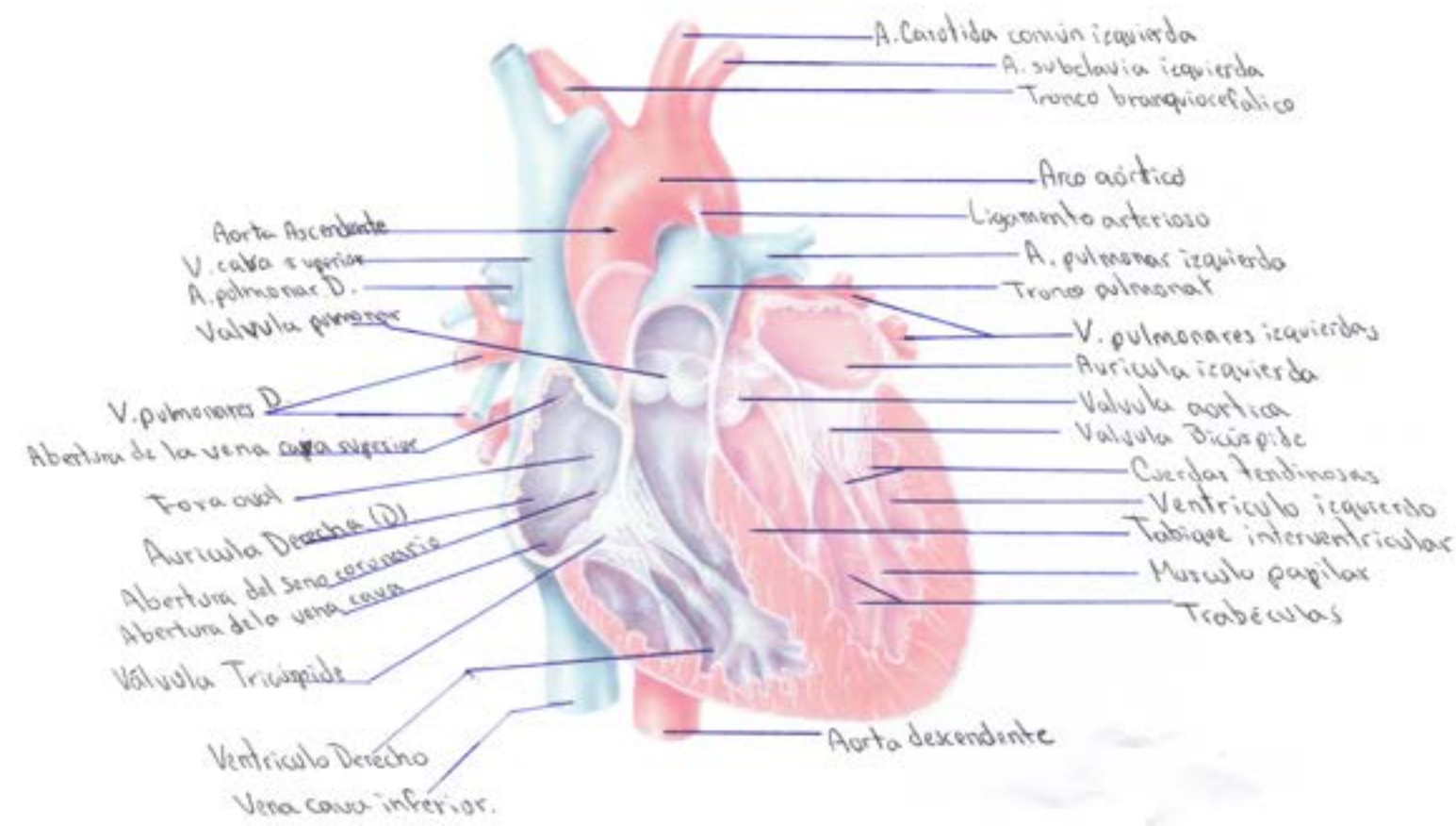
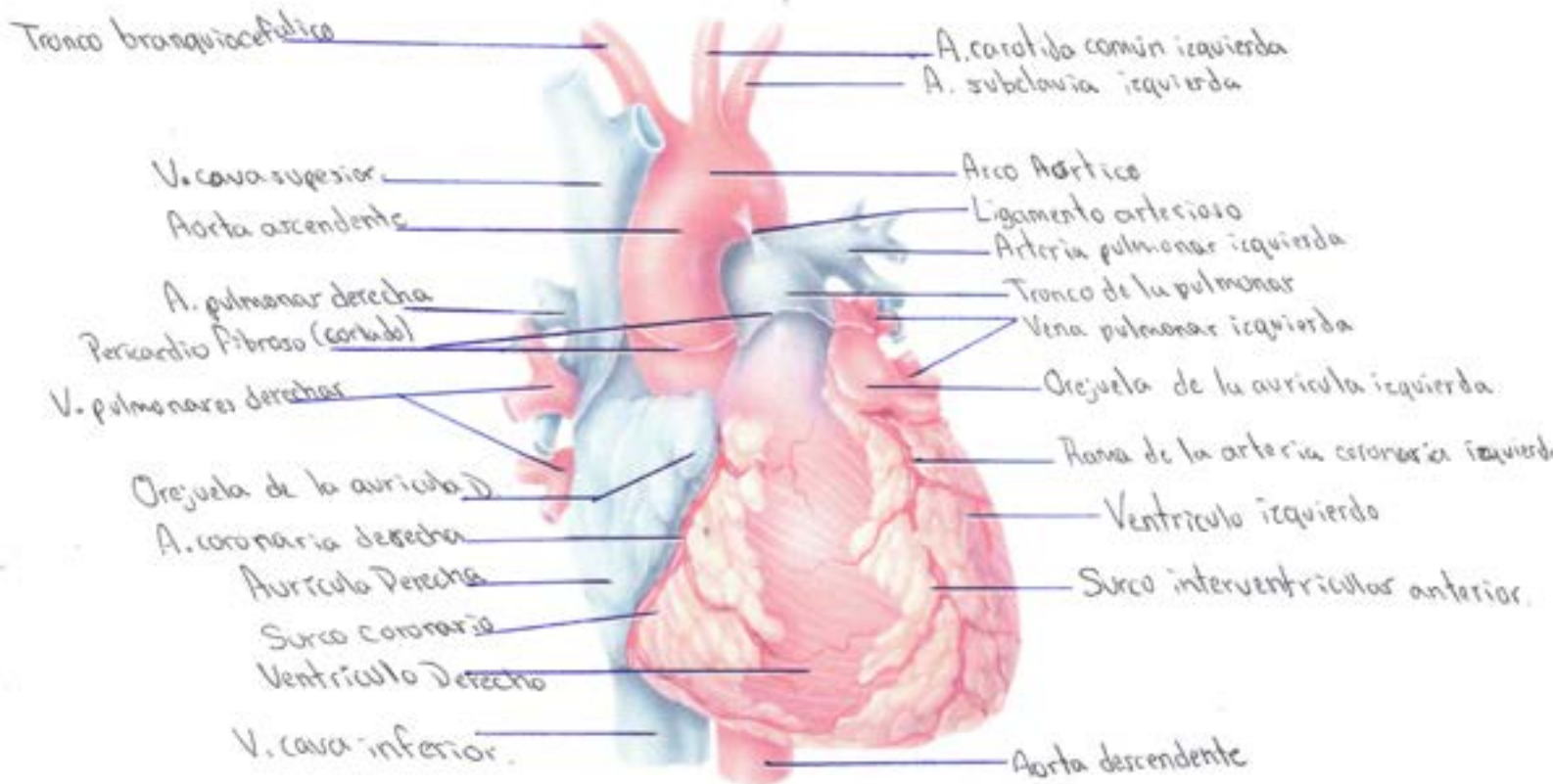
- Principales → 2 trayectorias → 1: 35mm, 2: 25mm → Vertical Derecho

- Principales → 5 cm aprox → Horizontal Izquierdo

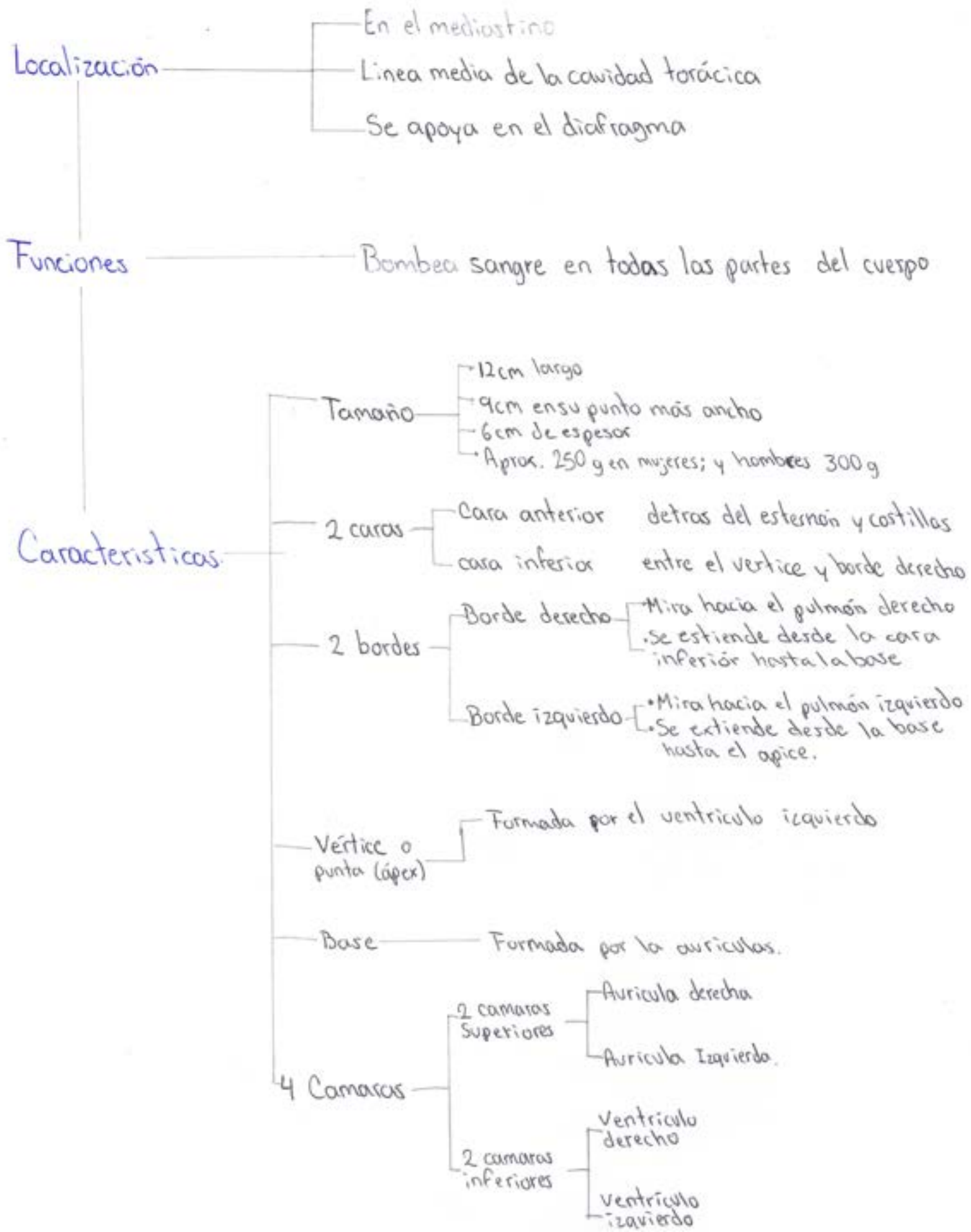
Tórax

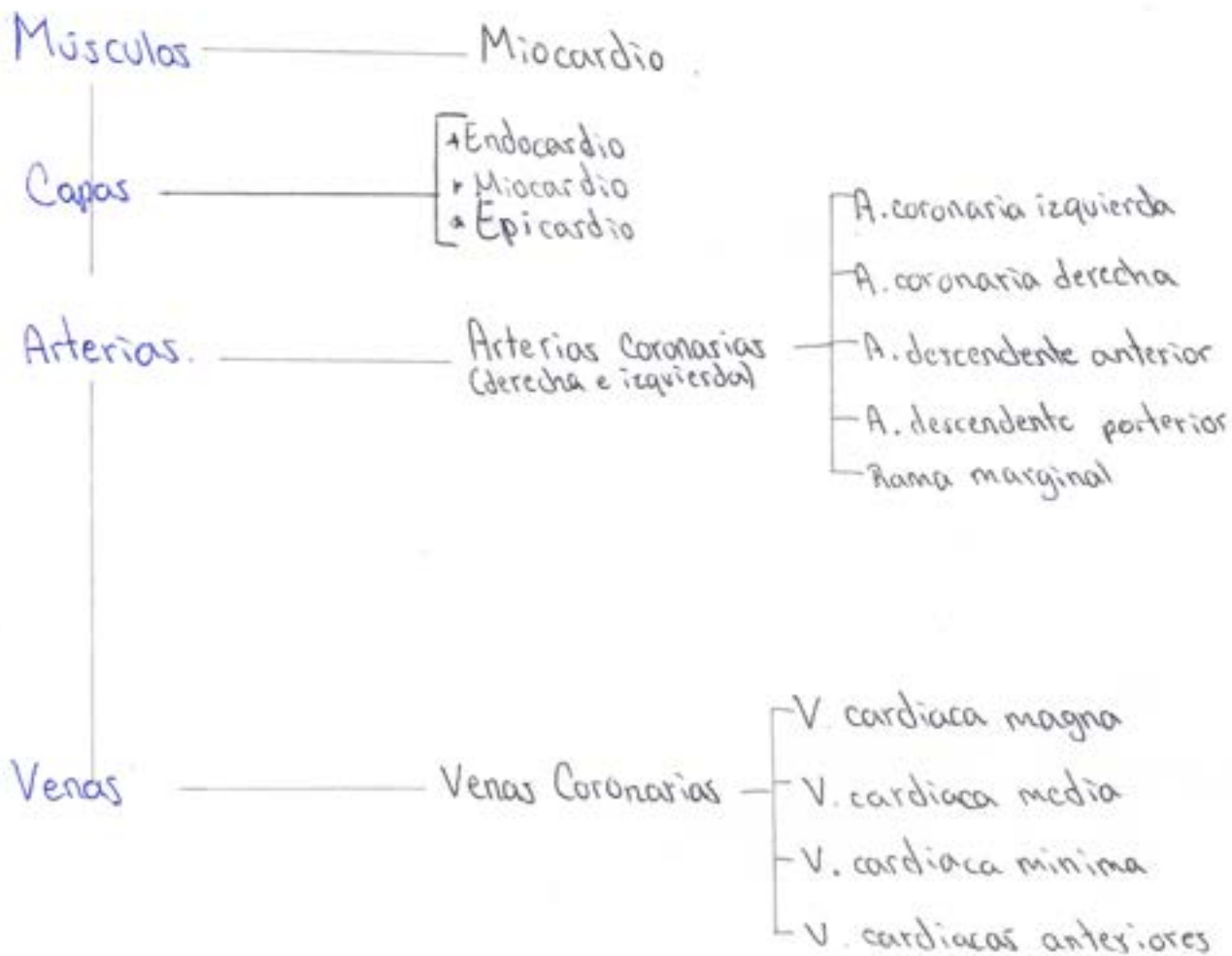


CORAZÓN

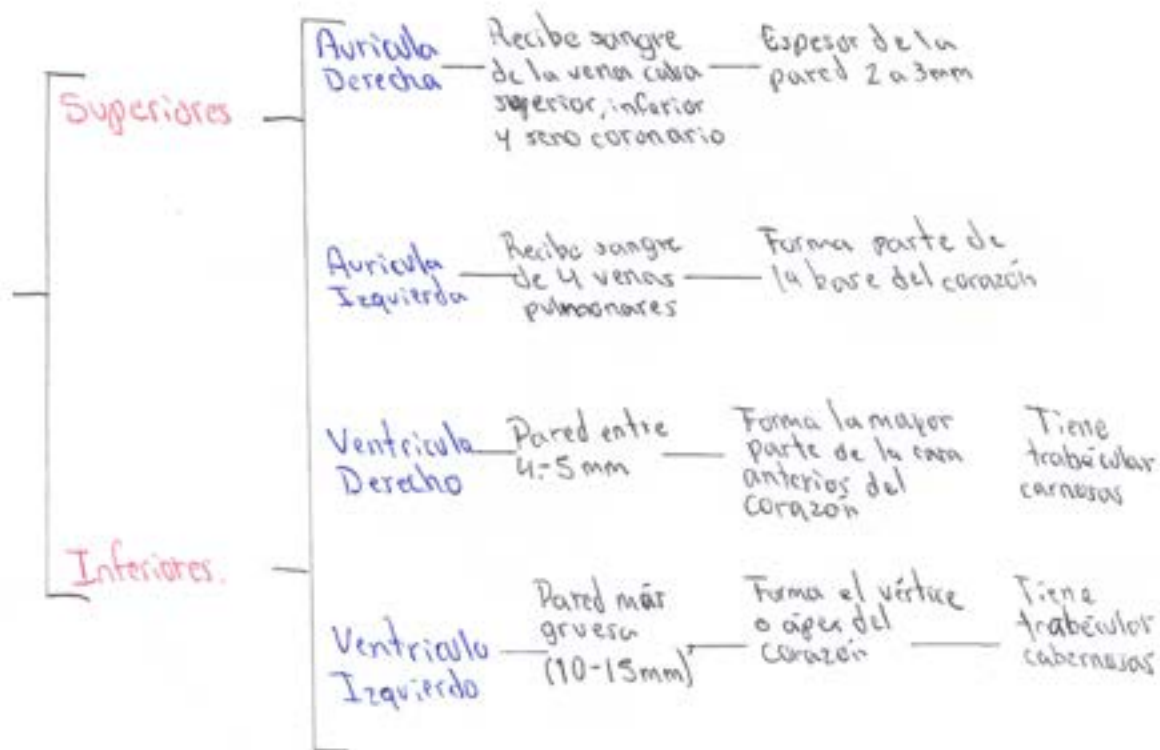


CORAZON

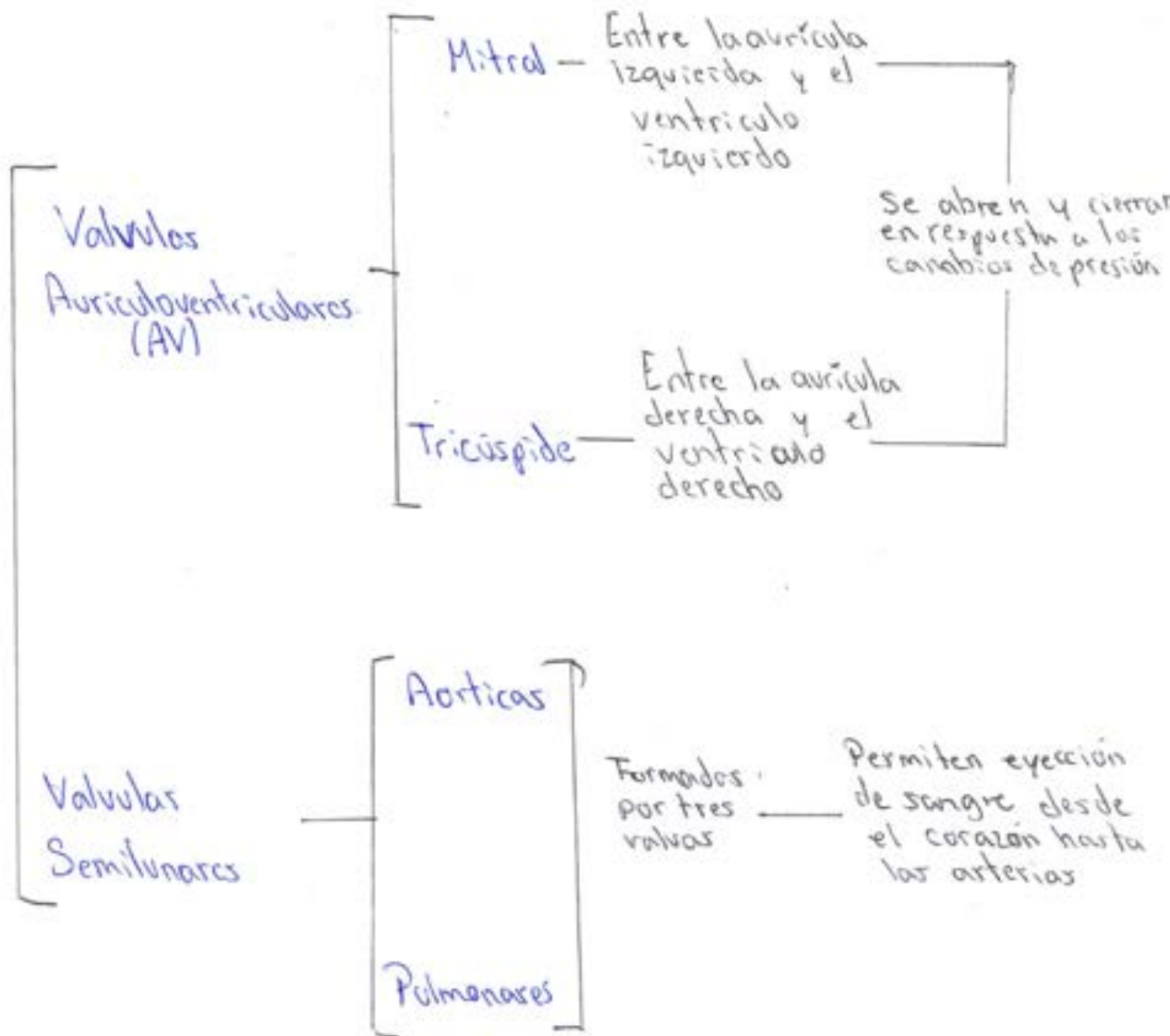




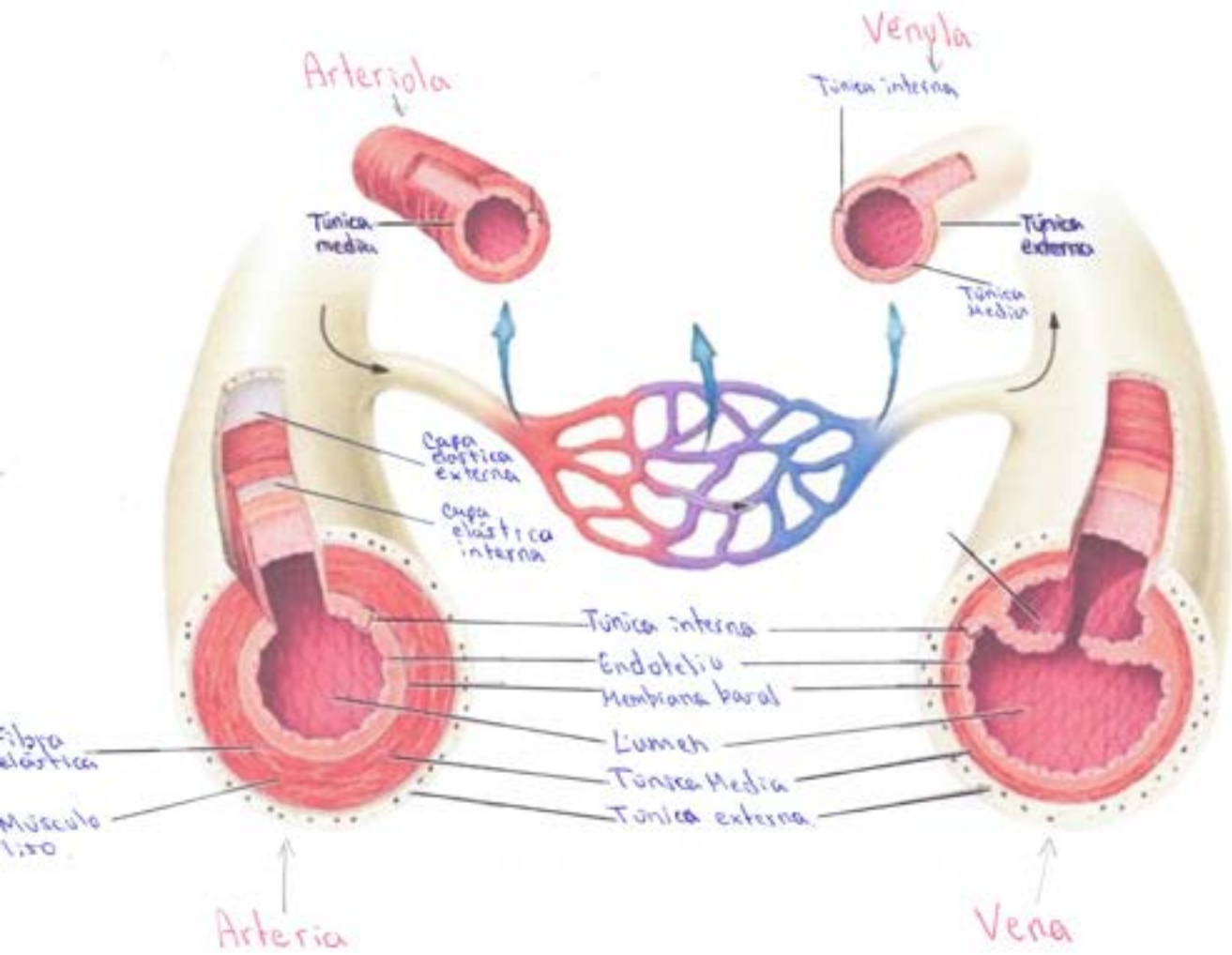
Características de los camaras



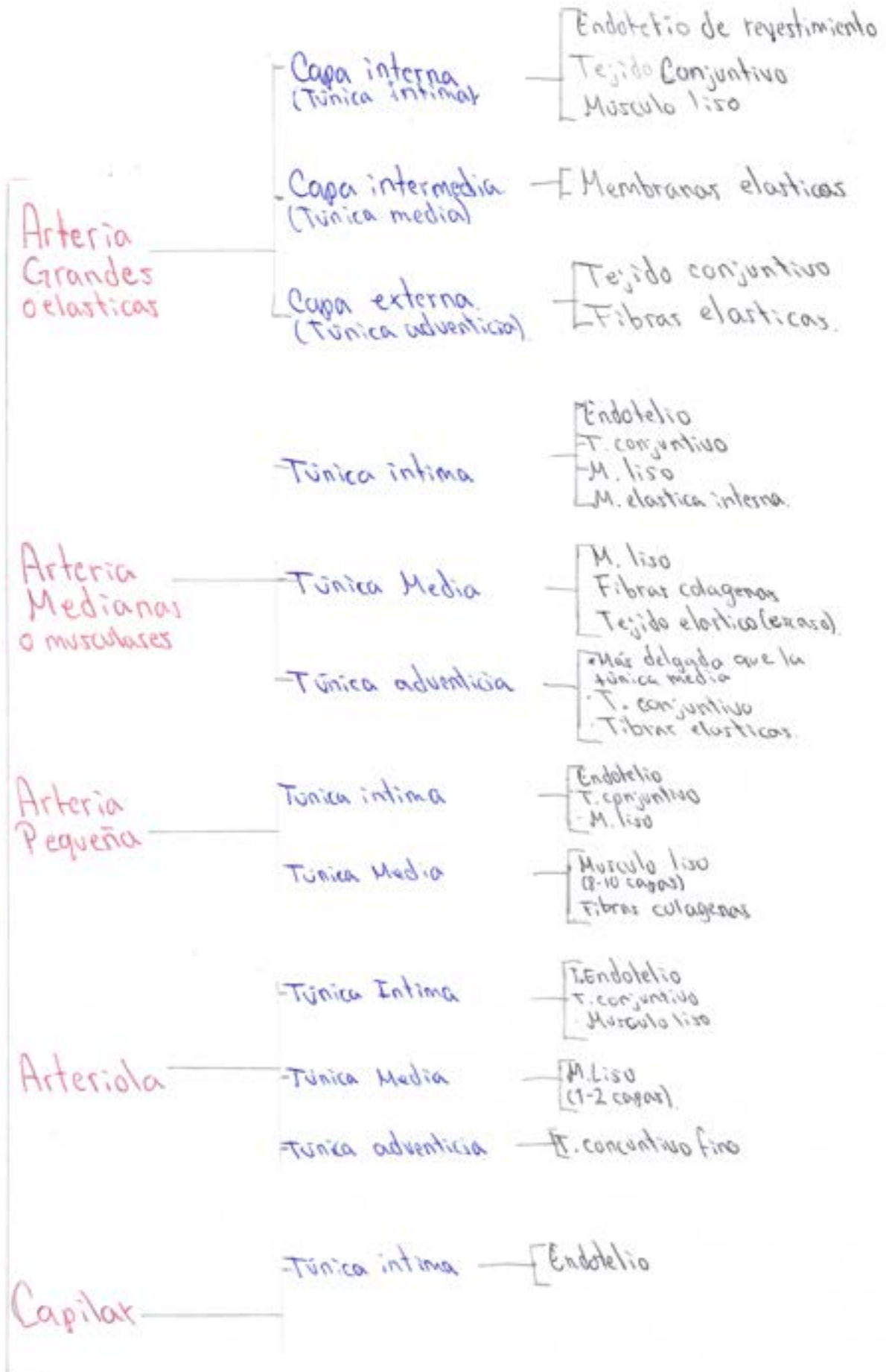
Valvulas



Vasos Sanguíneos



ARTERIAS



REFERENCIA

Tortora G. Derrickson B. (2006). Principios de Anatomía y Fisiología. Editorial Medica Panamericana. (13.^a Edición)