



Continuando con la anatomía

Ramón de Jesús Aniceto Mondragón

Parcial III

Morfología

Dra. Rosvani Margine Morales Irecta

Medicina Humana

Primer semestre

Comitán de Domínguez, Chiapas a 17 de noviembre de 2023

SISTEMA DIGESTIVO ALTO

El tracto digestivo superior está comprendido por la boca, el esófago, el estómago y la parte superior del intestino delgado también llamado duodeno.

□ BOCA

→ Es el principio del tracto digestivo, los dientes y las glándulas salivales ayudan a descomponer los alimentos para ser digeridos y las amígdalas protegen al organismo contra infecciones.

Los alimentos pasan desde la boca y la faringe a través del esófago hacia el estómago, donde se mezclan con las secreciones gástricas.

□ ESÓFAGO

→ Tubo muscular de 25 cm de largo y 2 cm diámetro

→ Presente 3 estrechamientos

- Cervical (estenosis esofágica superior): inicio en la unión faringoesofágica, aprox. 15 cm, provocada por el músculo cricofaríngeo.

- Torácico (broncoesofágico): provocado por el cruce del arco de la aorta, aprox. 22,5 cm, continúa el cruce del bronquio por. izq. a 27 cm.

- Frenico (diaphragmático): pasa a través del hiato esofágico del diafragma, aprox a 40 cm de incisivos.

SISTEMA DIGESTIVO

BAJO



Yeyuno e ileón

La segunda porción del intestino, el **yeyuno**, empieza en la flexura duodeno-yeyunal; donde el tubo digestivo recupera un curso intraperitoneal. El yeyuno constituye aproximadamente, dos quintas partes de la longitud de la porción intraperitoneal del intestino delgado, y el ileón forma el resto.

La mayor parte del yeyuno se encuentra en el cuadrante superior izquierdo (CSI) del compartimento intracólico.

La tercera porción del intestino, el **ileón**, termina en la unión ileocecal, la unión de la porción terminal del ileón y el ciego.

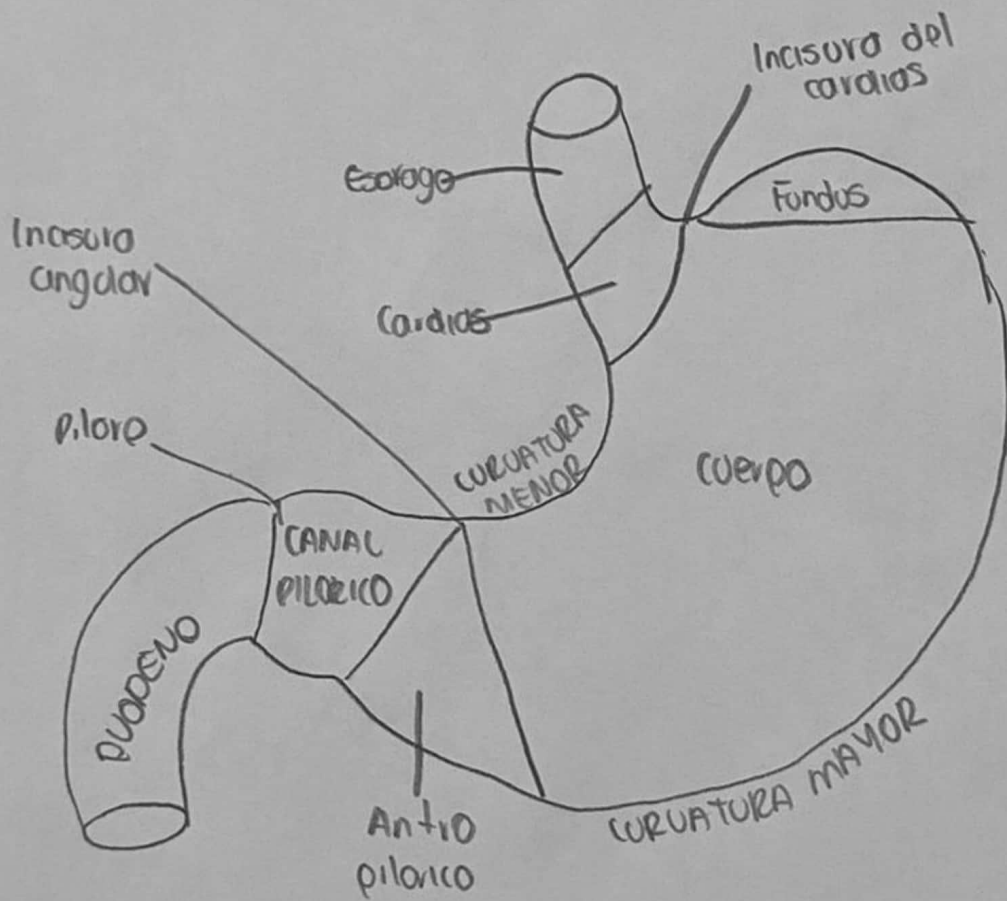
En conjunto el **ileón** y el **yeyuno** miden 6-7 m de largo.

La porción terminal del ileón suele situarse en la pelvis, desde donde asciende para terminar en la cara medial del ciego.

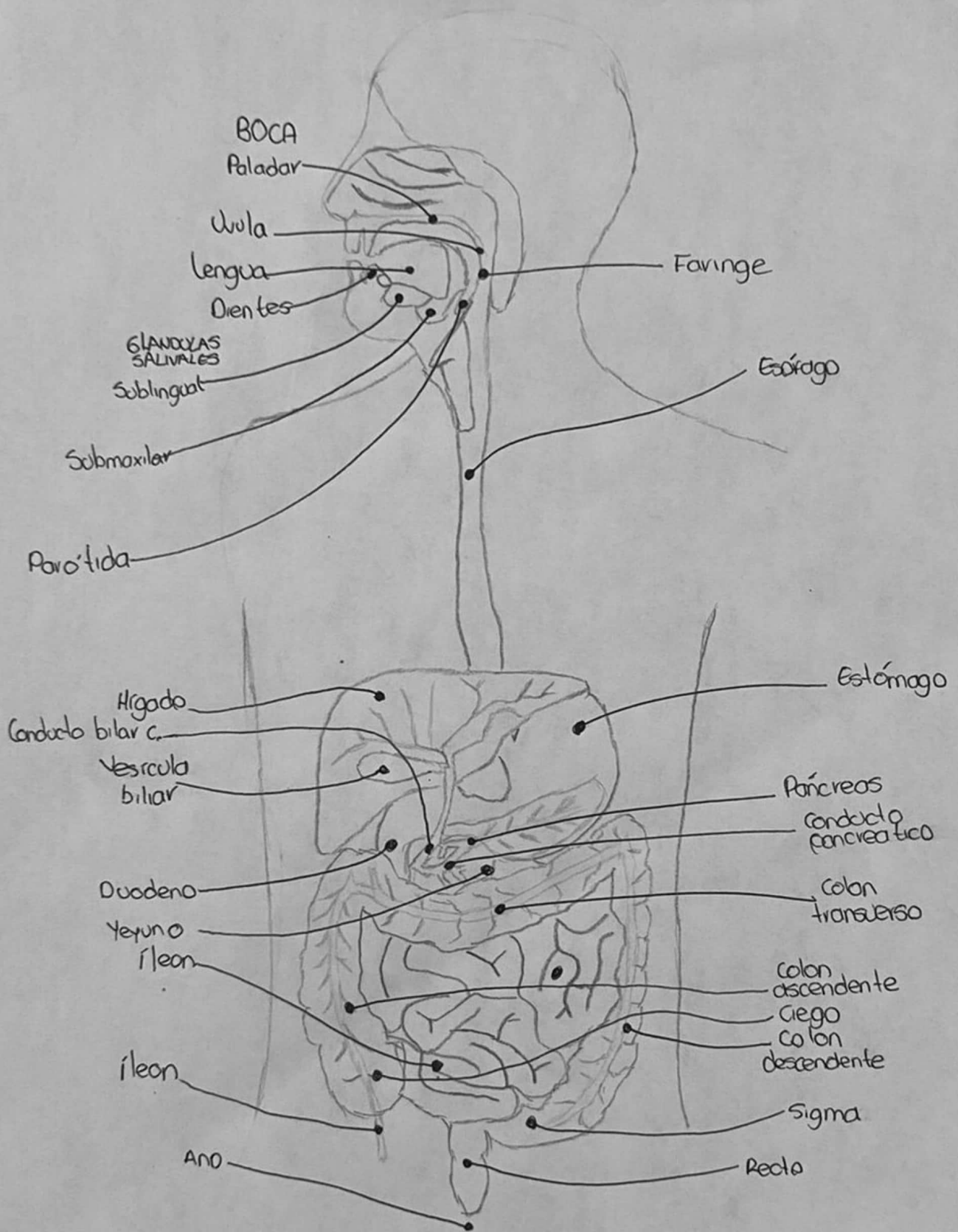
La mayoría del ileón se encuentra en el cuadrante inferior derecho.

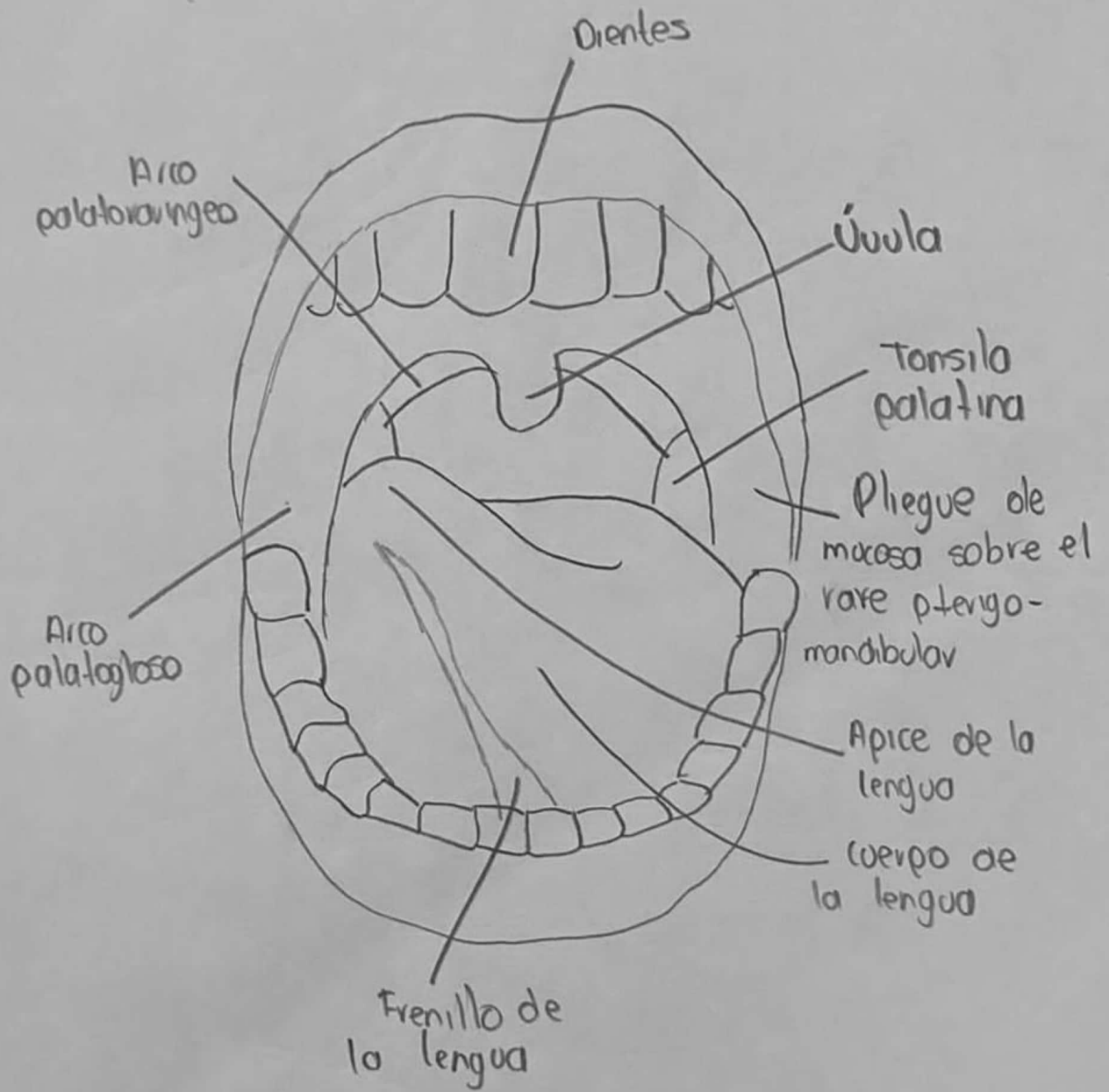
El mesenterio, un pliegue peritoneal en forma de abanico, une el yeyuno y el ileón a la pared posterior del abdomen. El origen o raíz del mesenterio (de unos 15 cm de longitud), se dirige oblicuamente, hacia abajo y a la derecha.

La longitud aproximada del mesenterio, desde su raíz hasta el borde intestinal es de 20 cm.



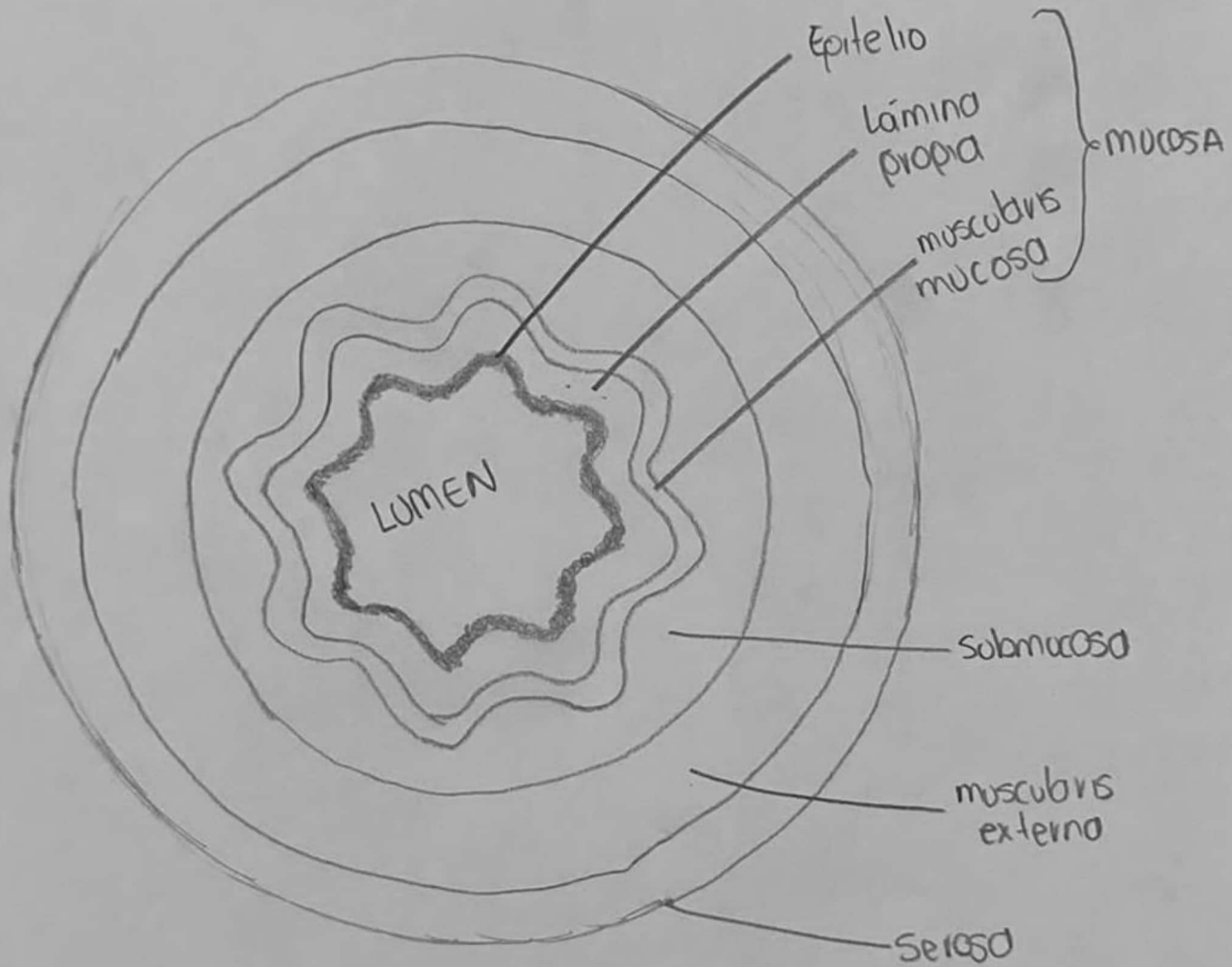
ESTÓMAGO

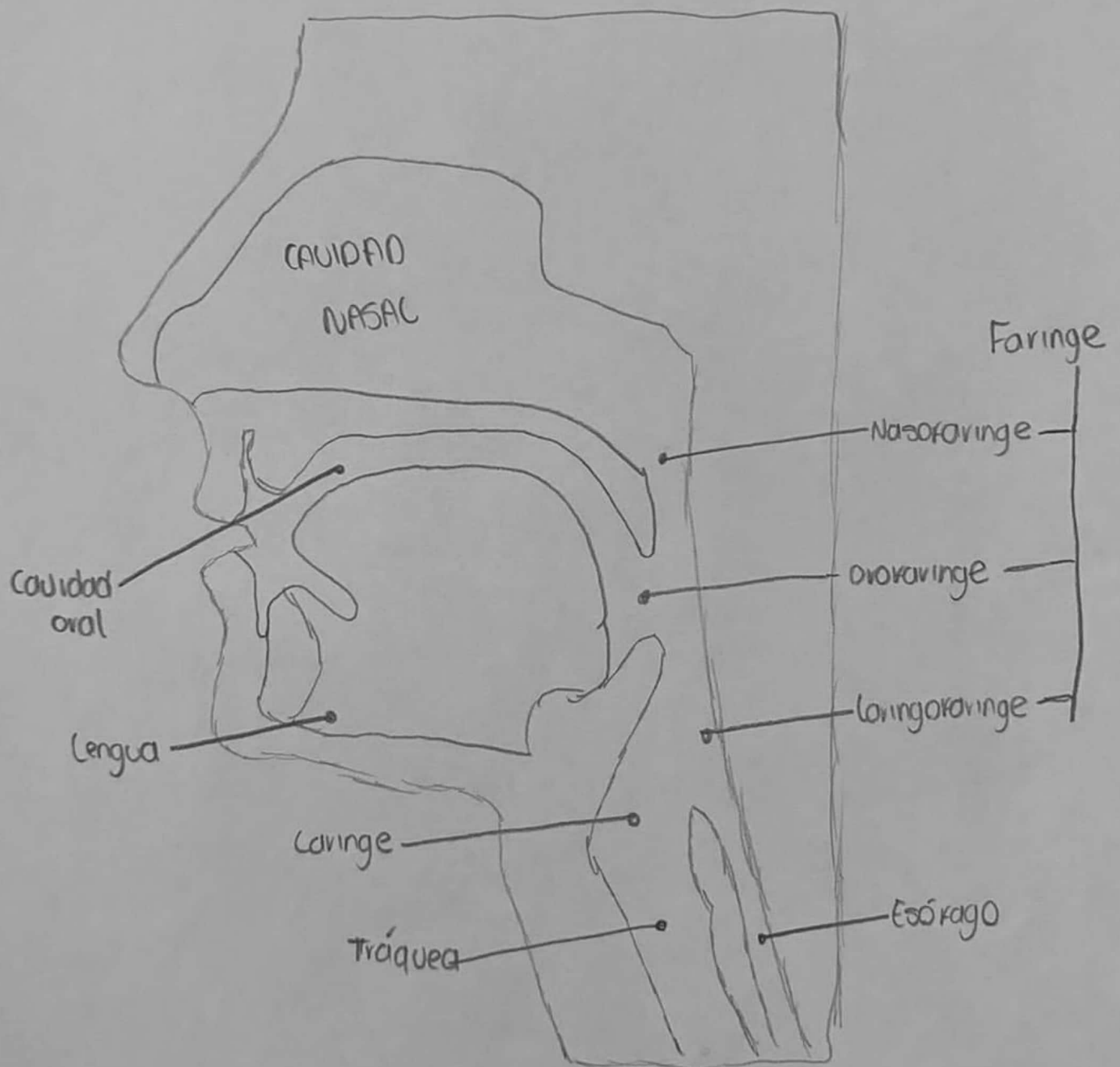


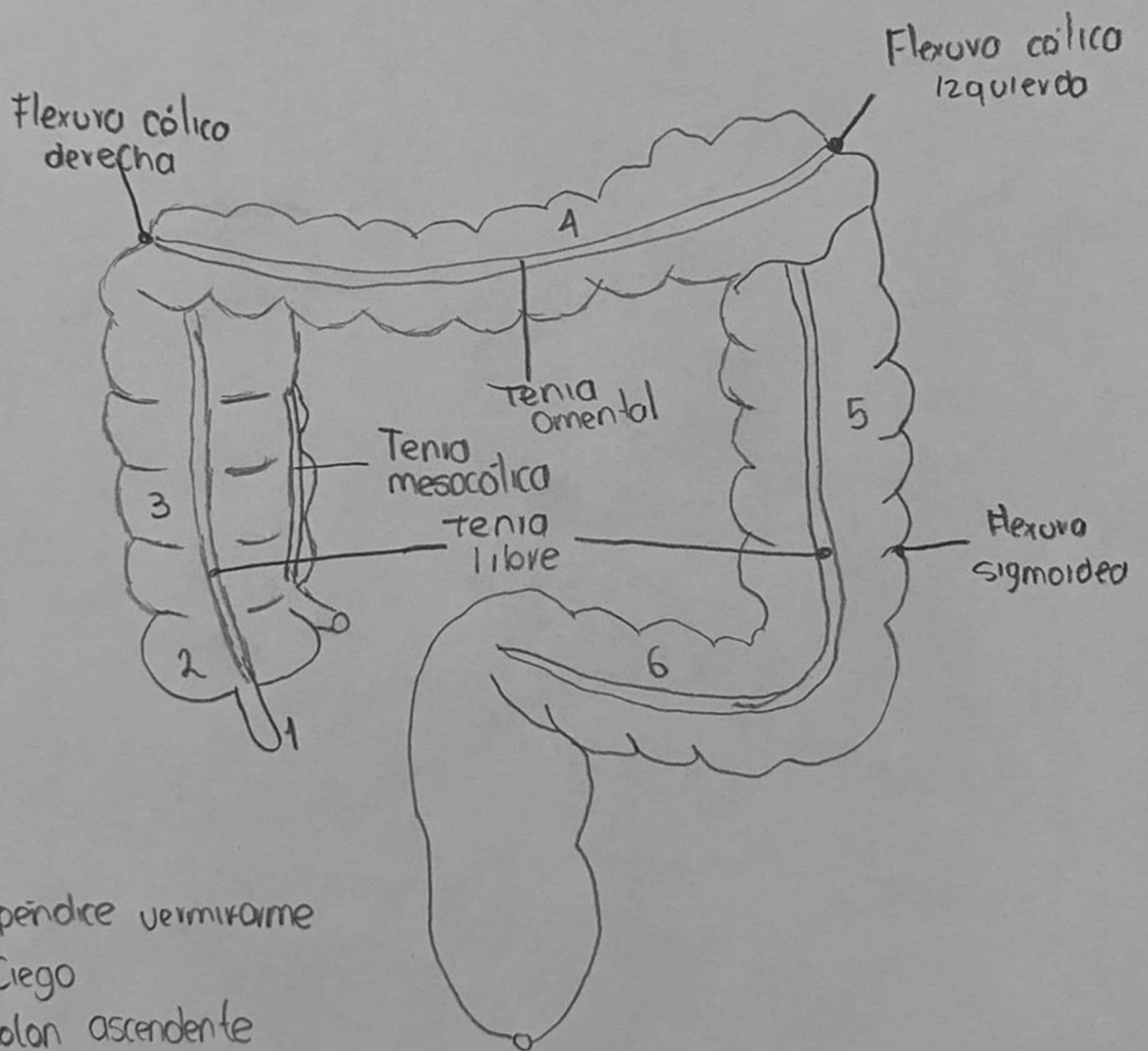


BOCA

CADAS DE ESOFAGO

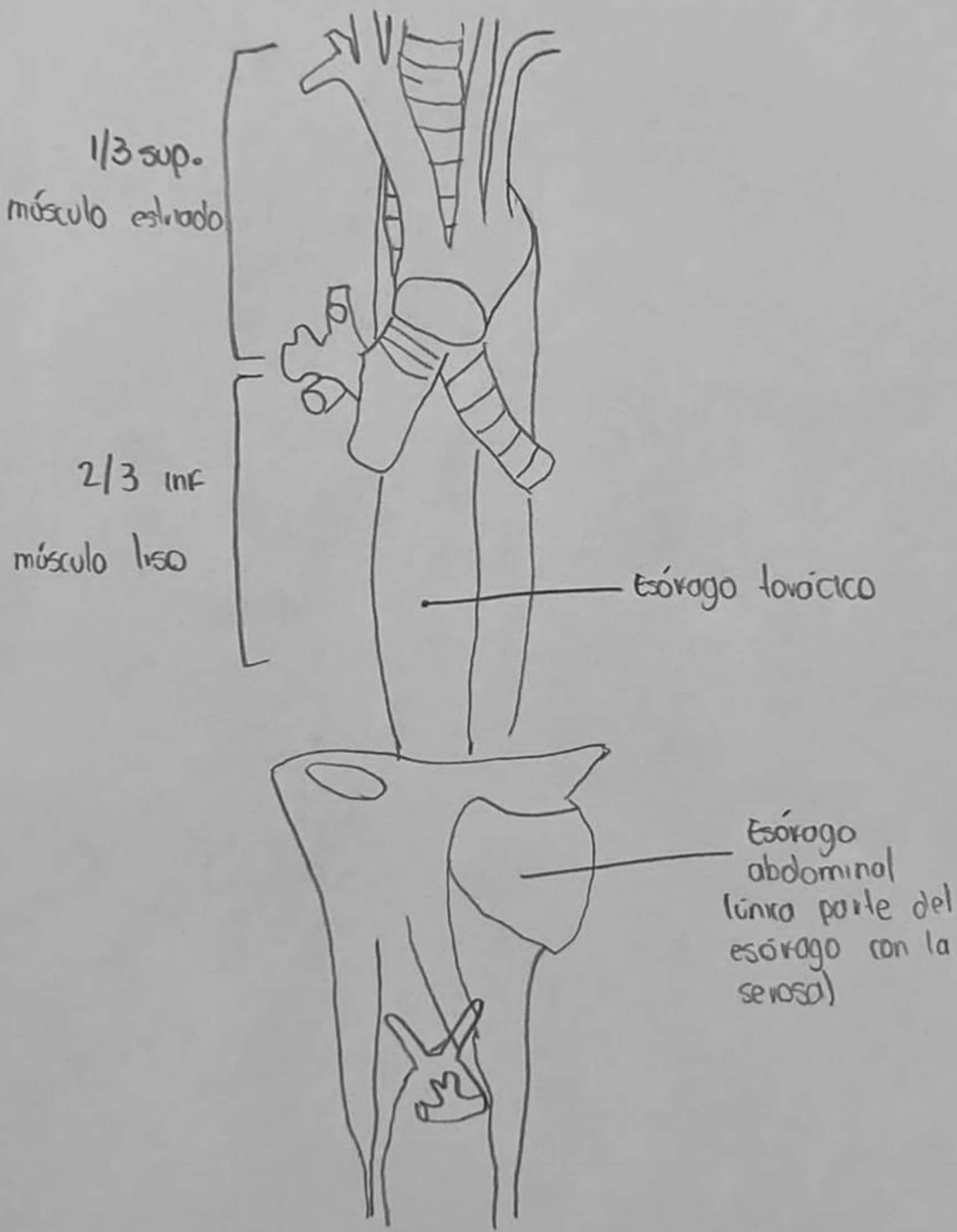


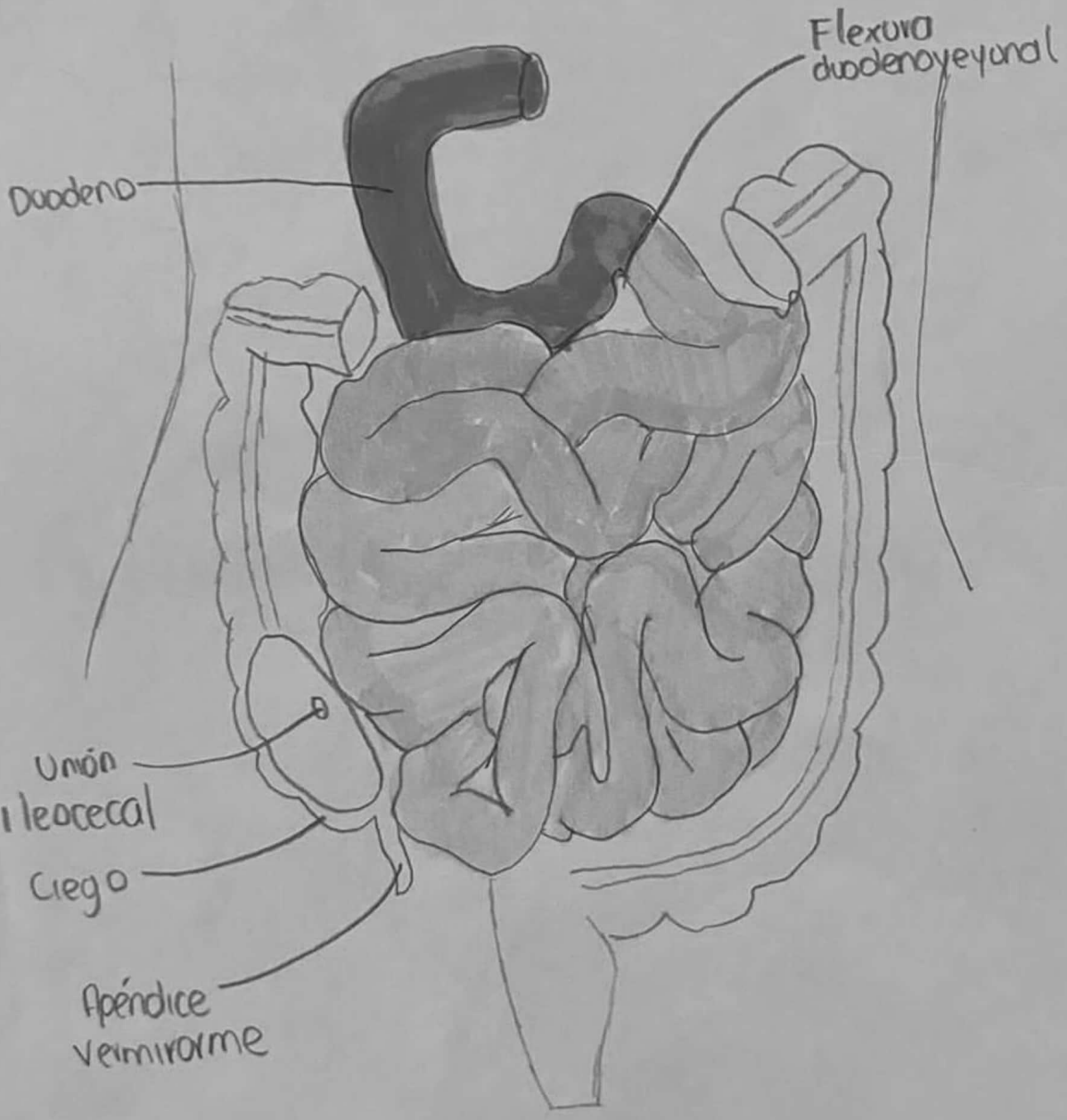







- 1.- Apéndice vermiforme
- 2.- Ciego
- 3.- Colon ascendente
- 4.- Colon transverso
- 5.- Colon descendente
- 6.- Colon Sigmoides

ESOFAGO





	Duodeno
	Yeyuno
	Ileón

Referencia:

- Moore, K. L. (2020). *Anatomía con Orientación Clínica* (8a ed.). Wolters Kluwer. Capítulo 5: Abdomen, p. 765.
- Moore, K. L. (2020). *Anatomía con Orientación Clínica* (8a ed.). Wolters Kluwer. Capítulo 6: Pelvis y Perineo, p. 1022.