



Mi Universidad

**NOMBRE DE LA
INSTITUCION:
UNIVERSIDAD DEL
SURESTE.**

**NOMBRE DE LA
ASIGNATURA: NUTRICIÓN.**

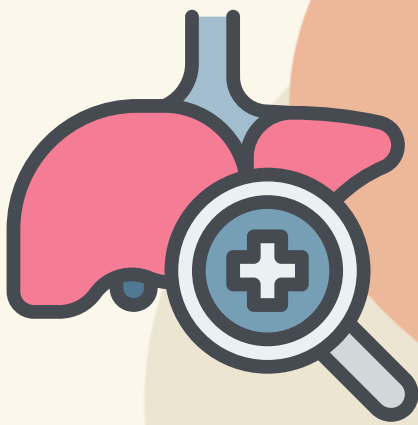
**UNIDAD
CORRESPONDIENTE:
PARCIAL IV.**

**NOMBRE DEL DOCENTE:
DRA. IRIS MAYELA TOLEDO
LÓPEZ.**

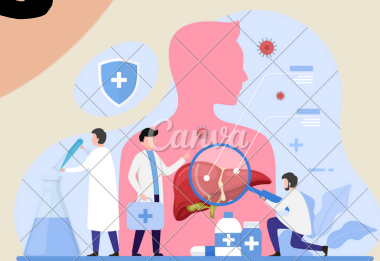
**NOMBRE DEL ALUMNO:
KARINA DESIRÉE RUIZ
PÉREZ.**

SEMESTRE Y GRUPO: 3B

**FECHA DE ENTREGA: 9 DE
DICIEMBRE DEL 2023.**



ESTIGMAS HEPÁTICOS



¿QUÉ SON?

Son datos clínicos sugestivos de enfermedad crónica del hígado que pueden ser visualizados por simple observación del paciente.



PUEDE ESTAR ASOCIADO A:



A la enfermedad hepática por consumo excesivo de alcohol el cual es un obstáculo grave en los pacientes que precisan atención médica en caso de enfermedad hepática crónica.

MANIFESTACIONES CLÍNICAS:

ASICISTIS

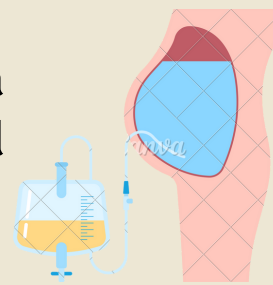
ICTERICIA



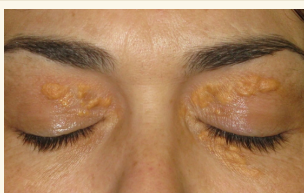Coloración amarillenta de la piel y las conjuntivas.



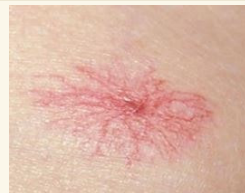Acumulación patológica de líquido en la cavidad peritoneal.



XANTOMAS



Afección en la que ciertas grasas se acumulan debajo de la superficie de la piel. Son amarillos.



TELANGIECTASIAS EN ARAÑA

Son dilataciones de capilares pequeños y de los vasos superficiales, lesiones de color roja brillante que palidecen a la presión.

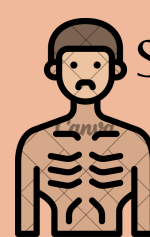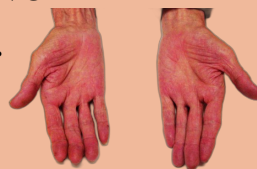PÉRDIDA DE PELO CORPORAL

Alopecia es una condición anormal de pérdida de pelo excesiva.

ERITEMA

PALMAR

Enrojecimiento que envuelve las palmas.



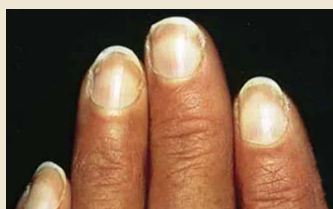SARCOPENIA

Pérdida de la masa muscular por la desnutrición.



CONTRACTURA DE DUPUYTREN

Afección indolora que provoca que uno o más dedos se flexionen hacia la palma de la mano.



UÑAS DE TERRY

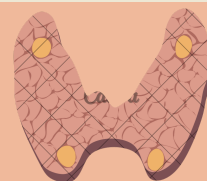
Afección en el color de las uñas (blanco intenso, con una zona delgada entre marrón y rosa).

ENCEFALOPATÍA HEPÁTICA



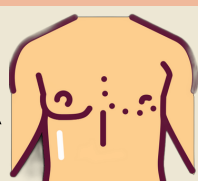
Pérdida de la función cerebral que ocurre cuando el hígado ya no funciona adecuadamente.

HIPERTROFIA PARATIROIDEA



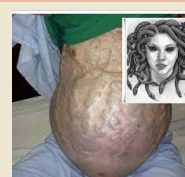
Entidad inflamatoria crónica caracterizada por el agrandamiento de las 4 glándulas paratiroides.

GINECOMASTIA



Incremento benigno del tejido celular mamario en el sexo masculino de un lado o ambos.

CABEZA DE MEDUSA



Venas varicosas que irradian del ombligo como consecuencia de la recanalización de la vena umbilical.

REFERENCIAS BIBLIOGRÁFICAS

- de La Ciudad Sanitaria Doctor Luis Eduardo Aybar, H. D. E. E. H. E. N. P. Q. A. A. C. D. E. L. C. D. E. G., & Junio, E.-. (s/f). Universidad Nacional Pedro Henríquez Ureña. Edu.do.
- uDocz. (2023). ESTIGMAS HEPÁTICOS. uDocz. <https://www.udocz.com/apuntes/711321/estigmas-hepaticos-para-subir>