UDS Mi Universidad

Esquema

Nombre del Alumno: Dana Paola Vazquez Samayoa.

Nombre del tema: Cirugía en la enfermedad inflamatoria intestinal.

Parcial: 2° Unidad.

Nombre de la Materia: Clínica quirúrgicas complementarias.

Nombre del profesor: Dr. Guillermo Del Solar Villarreal.

Nombre de la Licenciatura: Medicina humana.

Semestre: 7mo.

CIRUGÍA EN LA ENFERMEDAD INFLAMATORIA INTESTINAL

ENFERMEDAD DE CROHN

La alimentación al seno materno también puede proteger contra el desarrollo de enfermedad de Crohn.

Es un trastorno inflamatorio crónico transmural que puede involucrar cualquier parte del tracto gastrointestinal desde la boca hasta el ano.

INCIDENCIA

- Segunda elevación leve entre 7° a 9° década
- 70%, se observa en la segunda a cuarta décadas de la vida. 20 a 29 años
- Género masculino 1.8:1.
- 20 -25% Población pediátrica <18 años.

FACTORES DE RIESGO

FACTORES GENÉTICOS

Vinculados con procesos biológicos.
XBPI, ORMDL3, OCTN.
Relacionados con la inmunidad innata y autofagia.
NOD2, ATG16LI, IRGM, JAK2, STAT3, C13orf31.
Eliminación de patógenos, inmunidad adaptativa.
1L23R, IL12B, ILIO, PTPN2.

FACTORES AMBIENTALES

Mycobacterium paratuberculosis.
Virus del sarampión.
Desequilibrio en la microbiota comensal y bacterias gram –

Clase socioeconómica baja.
Tabaquismo.
Uso de anticonceptivos orales.

Administración de antibióticos.
>1 medicamento durante el primer año de vida.

Gastroenteritis infecciosa- Shigella, Salmonella, Clostridium.

Dietas ricas en proteínas animales, azúcares, edulzantes, aceites, pescados, mariscos y grasas dietéticas.

PATOGENIA

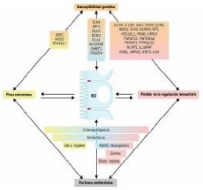

ANATOMÍA PATOLÓGICA

CARACTERÍSTICAS MACROSCÓPICAS

40-50% nivel ileocecal,30-40% intestino delgado y 20% colon.

90% casos ileon terminal.
Región rectal indemne

Afectación en el colon.

Fistulas perirrectales, fisuras, abscesos y estenosis anal.

Formación de pseudopólipos

CASOS RAROS

Hígado y páncreas

CARACTERÍSTICAS MICROSCÓPICAS

Forma leve.
Úlceras superficiales aftosas pequeñas.

Afección más activa.

Ulceraciones estrelladas en longitudinal y transversal.
Inflamación focal.
Trayectos fistulosos.

Fibrosis y estenosis

Aspecto empedrado.

CUADRO CLÍNICO

ORDEN DE FRECUENCIA

Dolor (2)
FID.
Intensidad y forma variables.
Dolor continuo y muy intenso en inflamación.
Estenosis.
Suele despertar al paciente por la noche.

Fiebre (3)

50% Pacientes.
No > 39°C
Presentación vespertina.

Otros síntomas

Náuseas, vómitos, pérdida de peso.
Afectación de duodeno.
Plenitud posprandial.
Afectación en esófago.
Odinofagia, disfagia y dolor torácico.
Región perianal.
Absceso con dolor e inflamación.

Diarrea (1)
90% Casos.
Esteatorrea y mucosanguinolentos.
3-6 evacuaciones/ día.
Predominio matutino.

DIAGNÓSTICO

Radiología y colonoscopia.

Extensión, grado de actividad.

Toma de biopsias

Estándar de oro.

Endoscopia.

Sospecha de afectaciones en segmentos altos

Fistulografía.

Enterografía o enteroclisis por RM o TC.
TC
RM
Colon por enema.
Tránsito intestinal.

PRESENTACIÓN AGUDA

Tránsito intestinal.
Ecografía transabdominal.
Tomografía.
Evalúa anomalías luminales

INDICACIONES PARA TRATAMIENTO QUIRÚRGICO

Supuración aguda con o sin colocación de setones de drenaje.

Presencia de absceso perianal descartado

Drenado con urgencia.

Fístula perianal sintomática

Colocación de seton o fistulotomía.
Metronidazol 750 mg/día
Ciprofloxacino 1000 mg/ día.

Enfermedad localizada.

TRATAMIENTO QUIRÚRGICO

La cirugía no es curativa.

CIRUGÍA URGENTE

Hemorragia masiva.
Perforación/abdomen agudo.
La resección intestinal estará limitada a la zona que origina el problema.
En caso de que el paciente y las condiciones lo permitan se realizará anastomosis primaria, si no se realizará estoma.

Megacolon tóxico refractario al tratamiento médico.
Obstrucción intestinal refractaria al tratamiento médico.
Puede presentarse como un cuadro de obstrucción intestinal que no remite al tratamiento conservador.

Fístulas

La más frecuente es la fistula enteroentérica, pero también puede existir penetración a órganos vecinos (enterovaginal, enterove-sical) o a la piel (enterocutáneas y fistulas perineales).

Fistulas enteroentéricas. Se tratarán de forma conservadora (trata-miento de la enfermedad de Crohn) siempre que sean asintomáticas.
En caso de producir síntomas, se programará cirugía para su reparación.
Fístulas enterourológicas, enteroginecológicas y enterocutáneas.
Se tratarán quirúrgicamente de forma electiva, tras una correcta nutrición y preparación del paciente

EC NO COMPLICADA

Refractariedad al tratamiento médico (anemia persistente, desnutrición, etc.).
Manifestaciones extraintestinales incontrolables.
Displasia de alto grado/neoplasia.
La técnica de elección en cirugía electiva o programada es la resección intestinal limitada al segmento problema

OBSTRUCCIÓN- TRATAMIENTO ESTENOSANTE

Se han desarrollado técnicas conservadoras que se emplean para intentar evitar la resección en pacientes con enfermedad de crohn estenosante.

Estenosis corta: se han desarrollado técnicas conservadoras, como lo es la estricturoplastia, la cual consiste en la apertura longitudinal del tramo estenosado y su cierre de manera transversal.
Estenosis larga: se prefiere la resección y anastomosis primaria, con la menor cantidad de segmento intestinal involucrado.