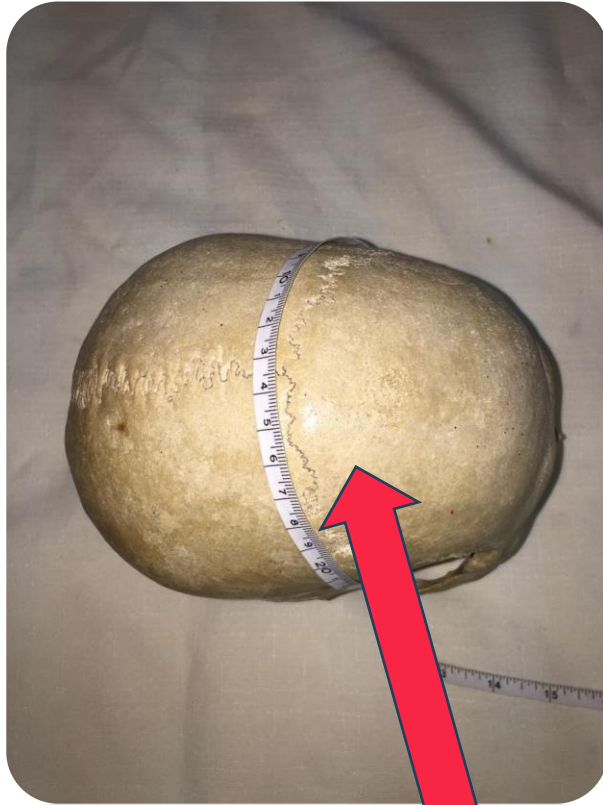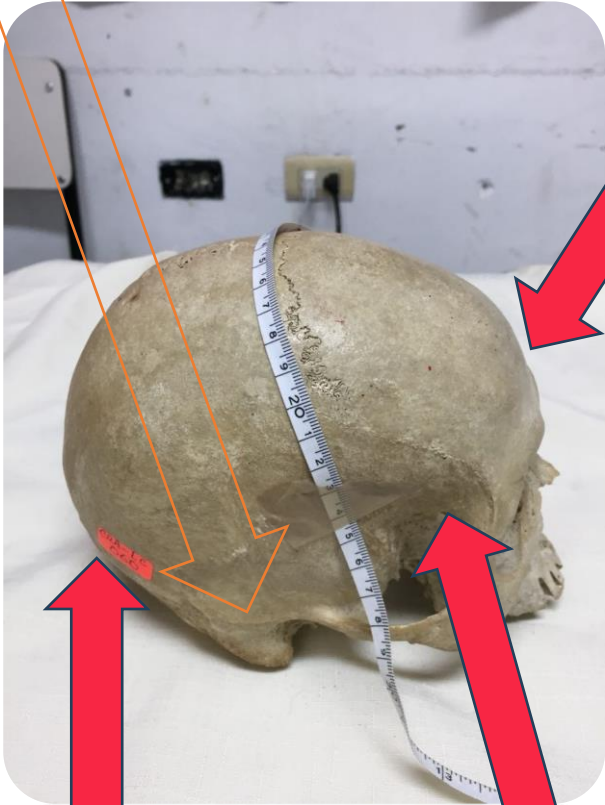


# UDS

- **UNIVERSIDAD DEL SURESTE**
- **DRA. IRMA SANCHEZ PRIETO**
- **MAYDELIN GALVEZ ARGUETA**
  - **FORENSE**
- **IDENTIFICACIÓN DE CRANEOS**
  - **5 SEMESTRE**
  - **4 PARCIAL**
- **LIC. MEDICINA HUMANA**

Proceso mastoideo, se muestra pequeño

Frontal vertical y saliente



1.- GRANEO:  
SEXO MUJER.  
CON UNA EDAD  
DE 30-40 AÑOS

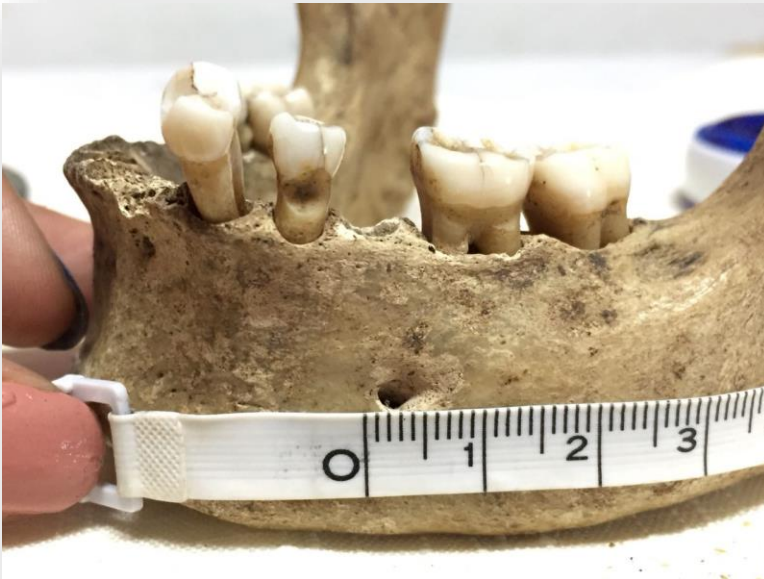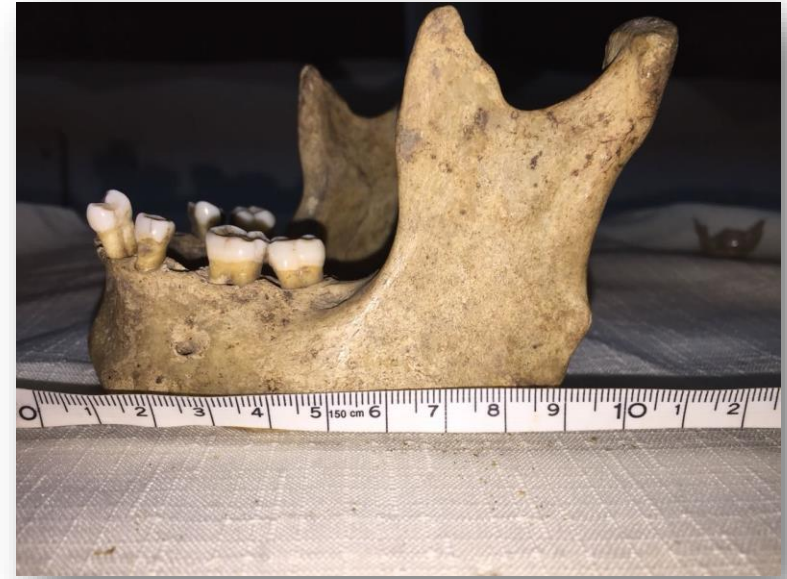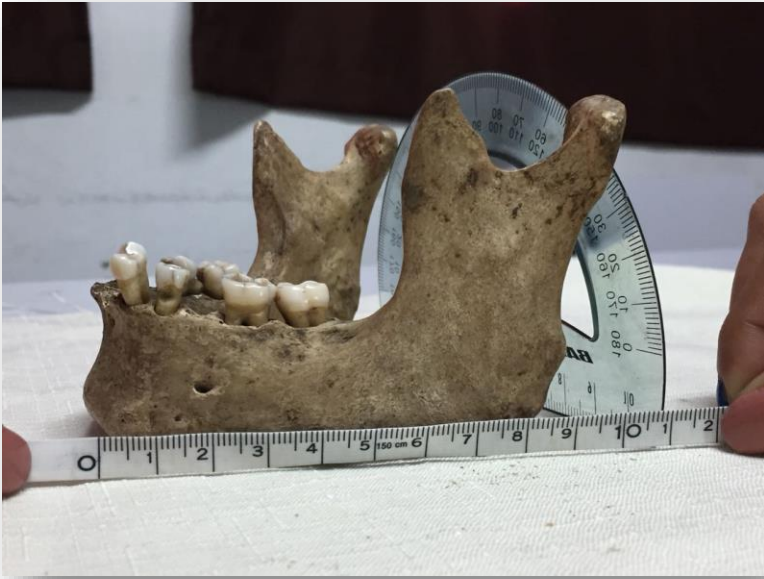Occipital, protuberancia poco perceptibles


Eminencia parietal marcada

Forma redondeada y pequeño

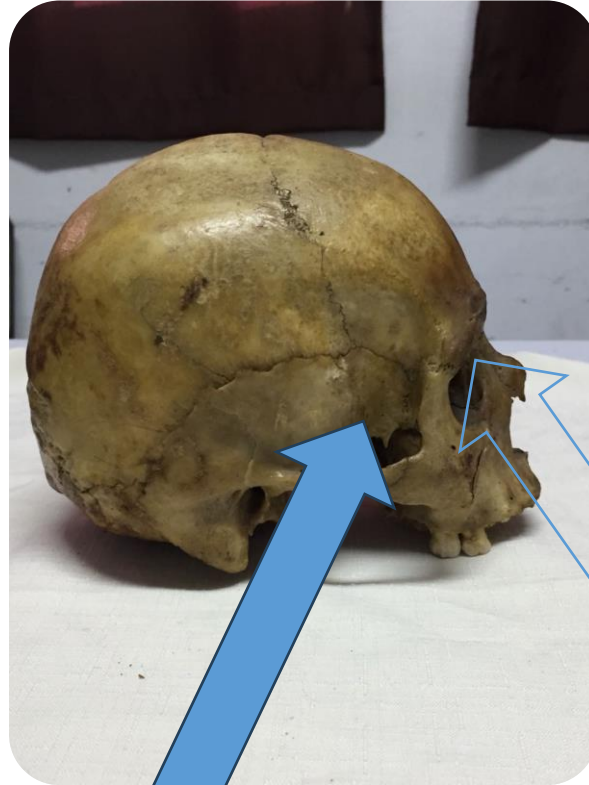
## Femenino

- Corta en altura y longitud, su base en forma de V y grácil
- Angulo mandibular mayor a los  $90^\circ$
- Cóndilo mandibular, pequeño y bajo
- Gonión, superficie lisa
- Escotadura sigmoidea, corta y poco profunda





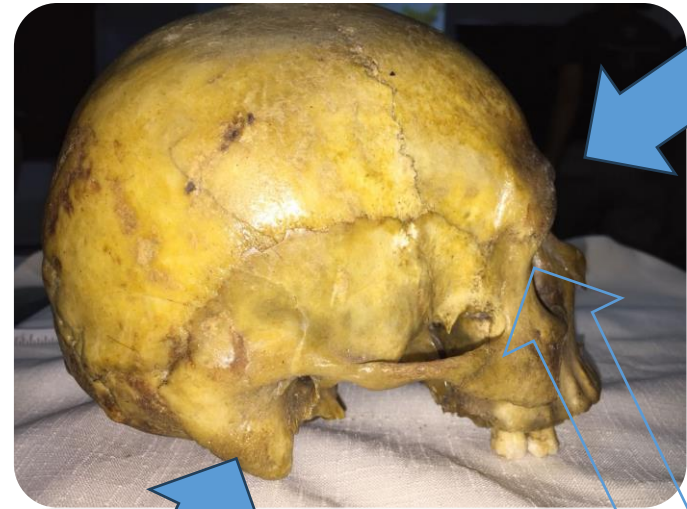Occipital, protuberancia muy marcada



Eminencia parietal mínima presencia

Arco superciliar, prominentes.

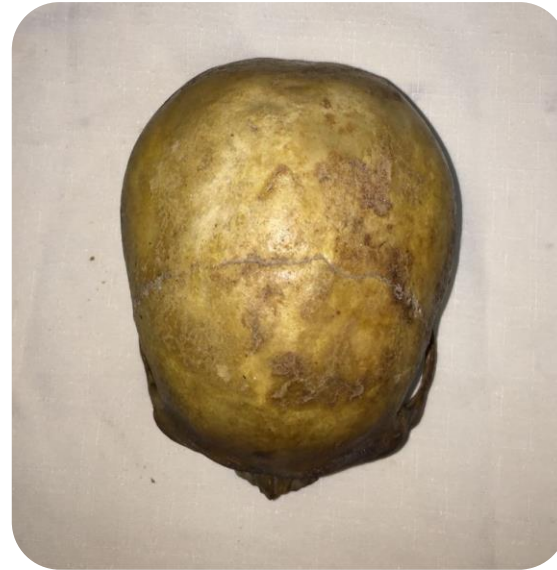2.- GRANEEO  
SEXO HOMBRE  
EDAD + 50 AÑOS




Proceso mastoideo,  
masivos, amplios y  
robustos

Borde supraorbitario,  
romo y grueso

Frontal huidizo



Rasgo pesado y grande



## Masculino

- Larga en altura y longitud, su base en forma de U y robusta
- Angulo mandibular menor o igual a los 90°
- Cóndilo mandibular, grande y alto
- Gonión, superficie rugosa
- Escotadura sigmoidea, amplia y profunda

