



Universidad del sureste  
Medicina Forense.

Doc. Irma Sánchez Prieto.

Cráneos

Unidad 4

5-A

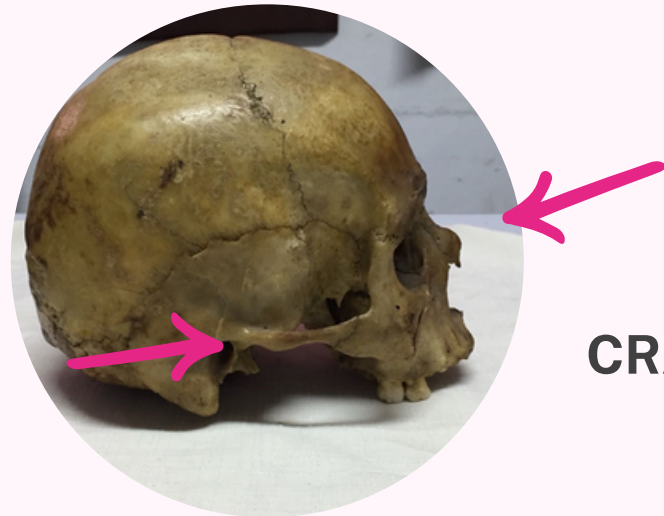
Ana Luisa Ortiz Rodríguez.

08 de Enero del 2024

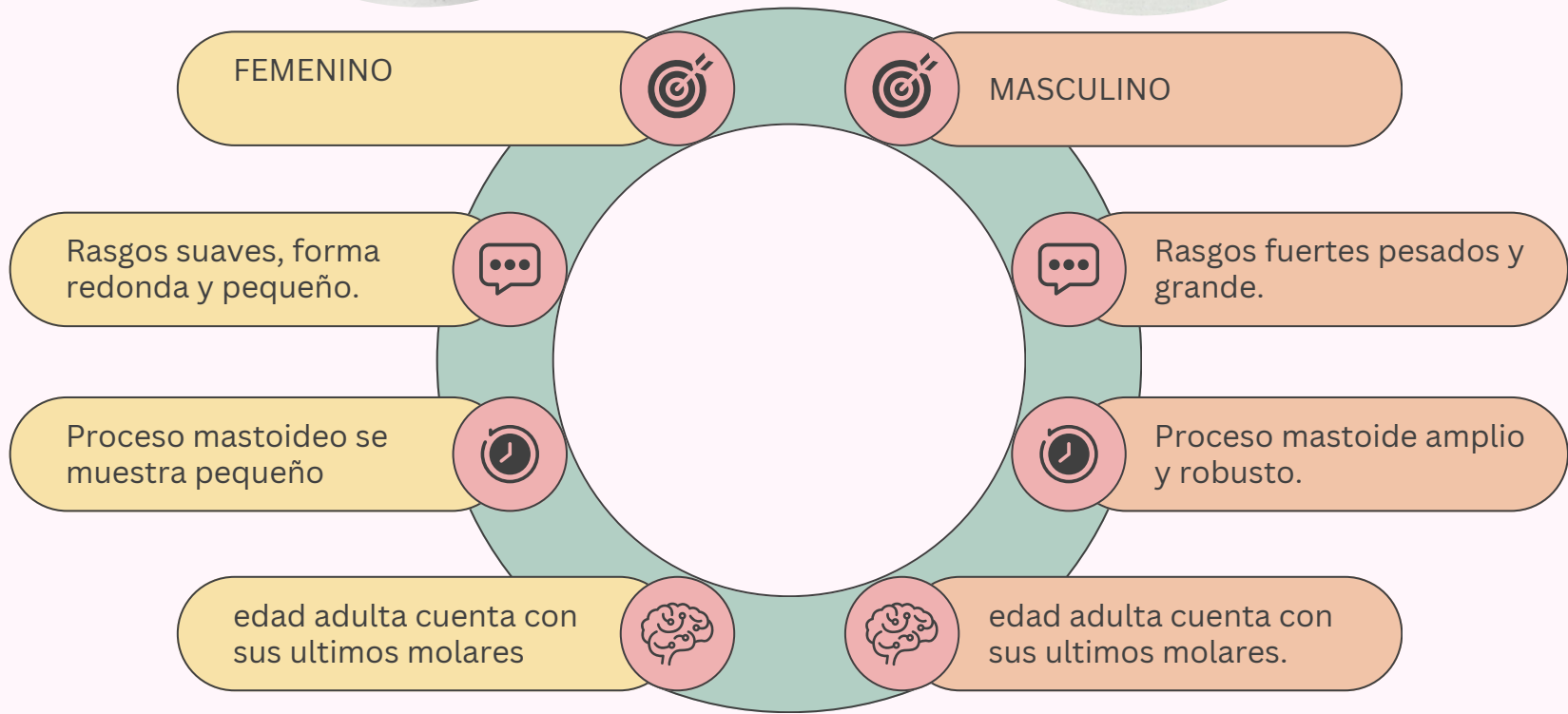
**CRANEO 1**



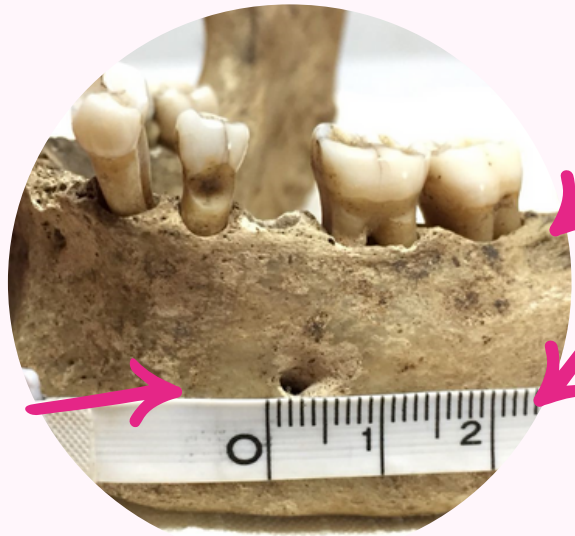**VS**



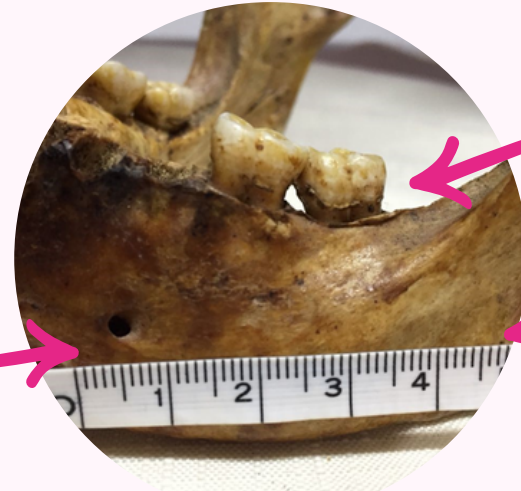**CRANEO 2**



**CRANEO 1**



**VS**



**CRANEO 2**

MASCULINO



FEMENINO

Gonion rugoso



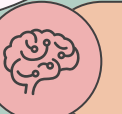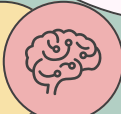Gonion es liso

mandibula gruesa, en forma de U



Mandibula corta en forma V

Angulo mandibular menor a 90°



Angulo mandibular mayor a 90°

**BLIBLIOGRAFIA: DIAPOSITIVAS IMPARTIDAS EN CLASES**