

Nahum Daniel Arriaga Nanduca

Dr. Miguel Basilio Robledo

Morfología

Cuadro Sinóptico de Ojo, Nariz y Boca

Licenciatura Medicina Humana

Universidad del Sureste

15/12/2023

OJO

Túnica

Externa o Fibrosa

Esclera

Epiesclera

Estroma o Fibrosa

Lamina Fusca

Cornea

Epitelio

Estroma

Endotelio

Media o Vascular

Iris

Regula la entrada de luz al interior del ojo

Cuerno Ciliar

Controla la forma del cristalino

Coroides

Suministra los nutrientes a la parte interna del ojo

Interna o Retina

Retina

Se encarga de recibir las imágenes del exterior

Humor Acuoso

Contribuye a la nutrición y a la oxidación de la córnea y el cristalino

Humor Vítreo

Sirve de soporte al globo ocular

Irrigación

Arteria Oftálmica

Arteria Lagrimal

Arteria Central de Retina

Arteria SupraOrbitaria

Arterias Palpebrales

Nervios

Nervio Óptico

Transmite la información visual desde la retina hasta el cerebro

Nervio Oftálmico

Se encarga de recoger la sensibilidad del ojo

Nervio Oculomotor

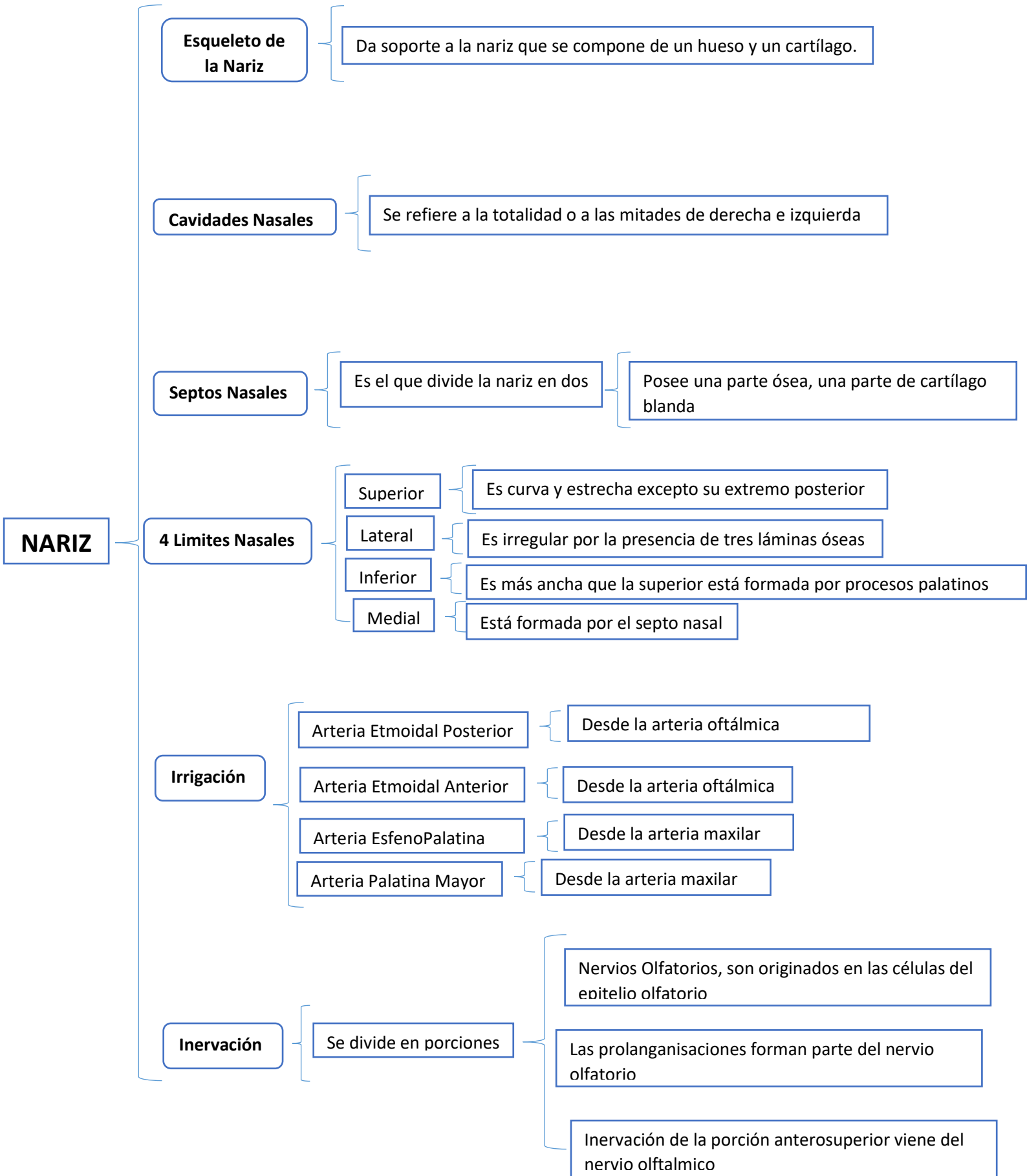
Controla el movimiento ocular

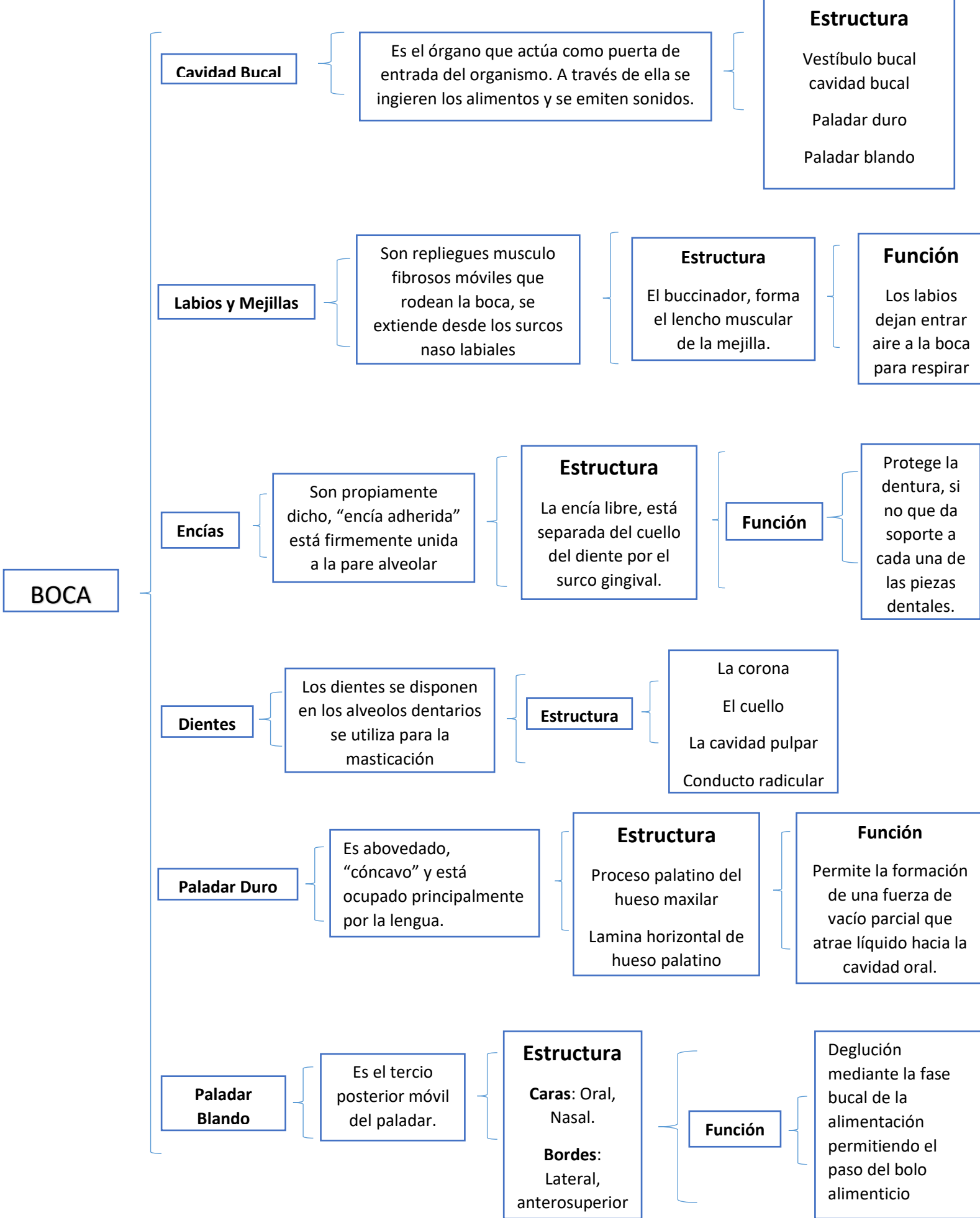
Nervio Troclear

Tiene función motora, inerva al musculo oblicuo superior

Nervio Abducens

Permite la abducción del ojo





BIBLIOGRAFIA

**8th edition, de Keith L. Moore, Arthur F. Dalley II y
Anne M.R. Agur**