



Mi Universidad

Cuadro sinóptico

Nombre del Alumno: Andi Saydiel Gómez Aguilar

Nombre del tema:

- *Ojo.*
- *Cavidad oral.*
- *Nariz.*

Unidad: IV

Nombre de la Materia: Morfología

Nombre del profesor: Miguel Basilio Robledo

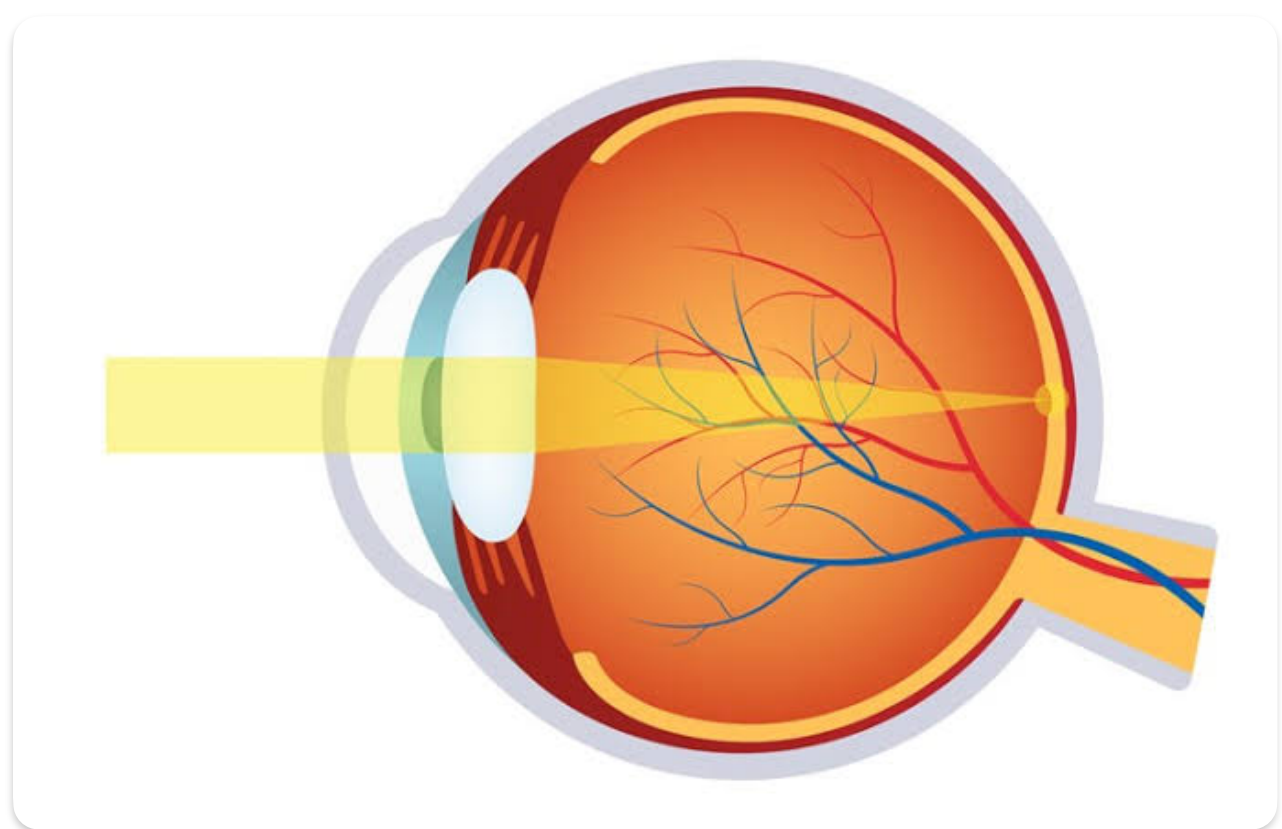
Nombre de la Licenciatura: Medicina Humana

Semestre: I

Lugar y Fecha de elaboración: Tapachula, Chiapas a 17 de Diciembre de 2023.

OJO

Órgano de la visión y está formado por el bulbo ocular y el nervio óptico



Orbitas

Son cavidades óseas bilaterales En el esqueleto facial

Estructura

- Una base
- Cuatro paredes
- Pared superior
- Paredes mediales
- Piso orbitario
- Pared lateral
- Un vértice

Párpados y aparato lagrimal

Párpados

Pliegues móviles que cubren el bulbo ocular

Conjuntiva palpebral
Conjuntiva bulbar

Saco conjuntivas
Mucosa Permite movimiento libre de los párpados

Fornix conjuntivales
• Superior
• Inferior

Aparato lagrimal

Integrado por

- Glándula lagrimal
- Conductos excretores de la glándula lagrimal
- Conductillos lagrimales
- Conducto nasolagrimal

Bulbo ocular

Integrado por tres capas

• La capa fibrosa (externa)

Formada por
• Esclera
• Córnea

• La capa vascular (media)

Formada por
• Coroides
• Cuerpo ciliar
• Iris

• La capa interna

Formada por
• Retina
• Óptica
• Ciega

Músculos extrínsecos del bulbo ocular

Integrado por 7 músculos

Elevador del párpado superior

Cuatro músculos rectos

- Superior
- Inferior
- Medial
- Lateral

• Dos oblicuos

- Superior
- Inferior

Vascularización de la órbita

Circulación intraocular

Arterias Oftálmica
Ciliares anteriores
Ciliares posteriores

Venas Vórticosa superior e inferior

Circulación extraocular

Arterias Oftálmica
Infraorbitaria

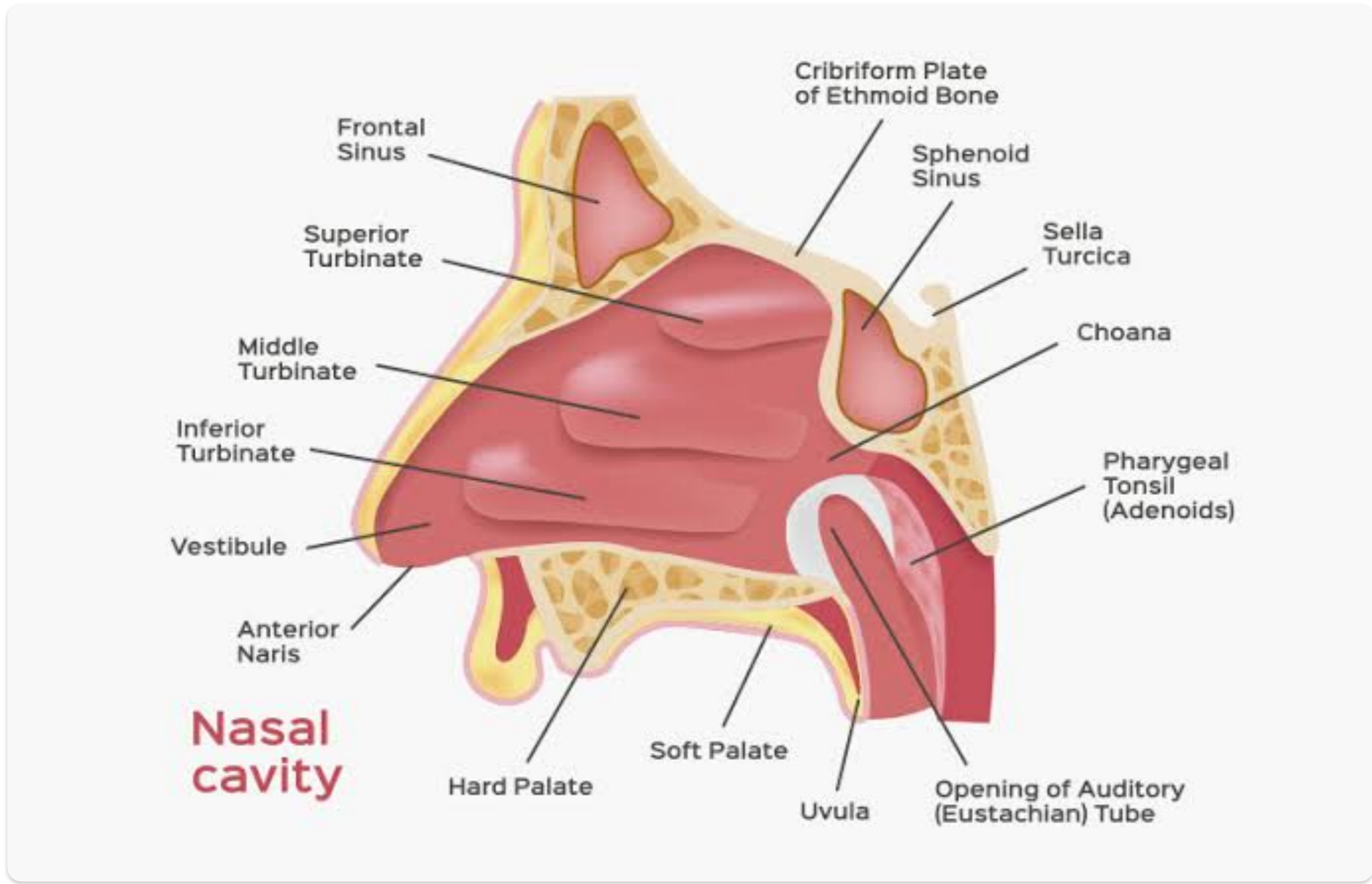
Venas Oftálmicas superior e inferior

Inervación

inervación del NC III, inervados por los NC IV y VI

Nariz

Funciones: olfacción, respiración, filtración de polvo, humidificación del aire inspirado, recepción y eliminación de secreciones



Nariz propiamente dicha

Partes

- Ápice de la nariz
- Dorso de la nariz
- Raíz de la nariz
- Narinas

Esqueleto de la nariz

Da soporte a la nariz

Integrado por

Hueso y cartilago hialino

- Porción cartilaginosa
- Porción ósea

Septo nasal

Estructura

-
-
-

ósea cartilaginosa Blanda Movil

Componentes principales

- Lámina perpendicular del etmoides
- Vomer
- Cartilago del septo

Límites de las cavidades nasales

Cuatro paredes: Superior, Inferior, Medial, Lateral

Integrado por

- Conchas o cornetes nasales
- Meato nasal
- Receso esfenoidal
- Infundibulo etmoidal
- Hiato semilunar
- Bulla etmoidal

Vascularizacion e Inervación de la nariz

Arterias

- etmoidal anterior
- etmoidal posterior
- esfenopalatina
- palatina mayor
- Rama septal de la arteria labial superior

Nervios

- Nervios etmoidales anterior y posterior
- Nervios olfatorios

Venas

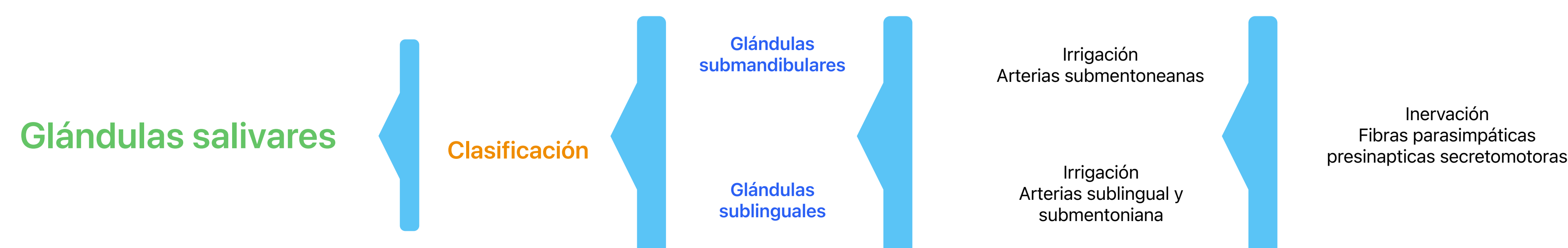
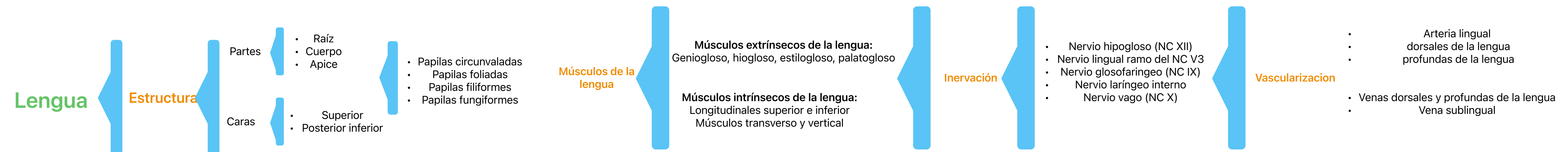
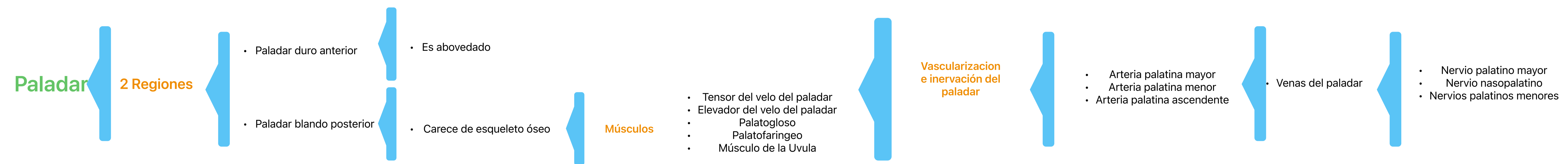
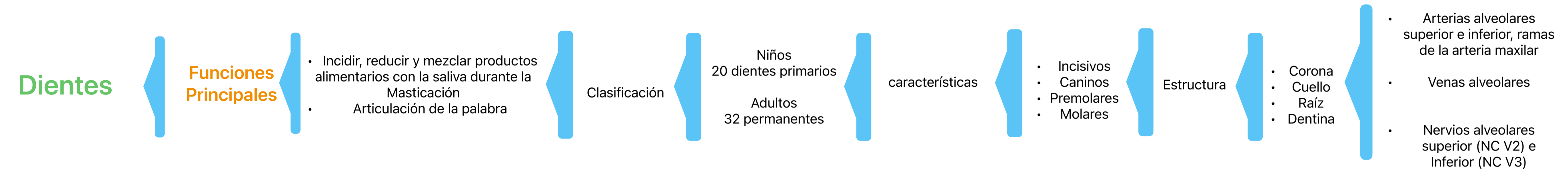
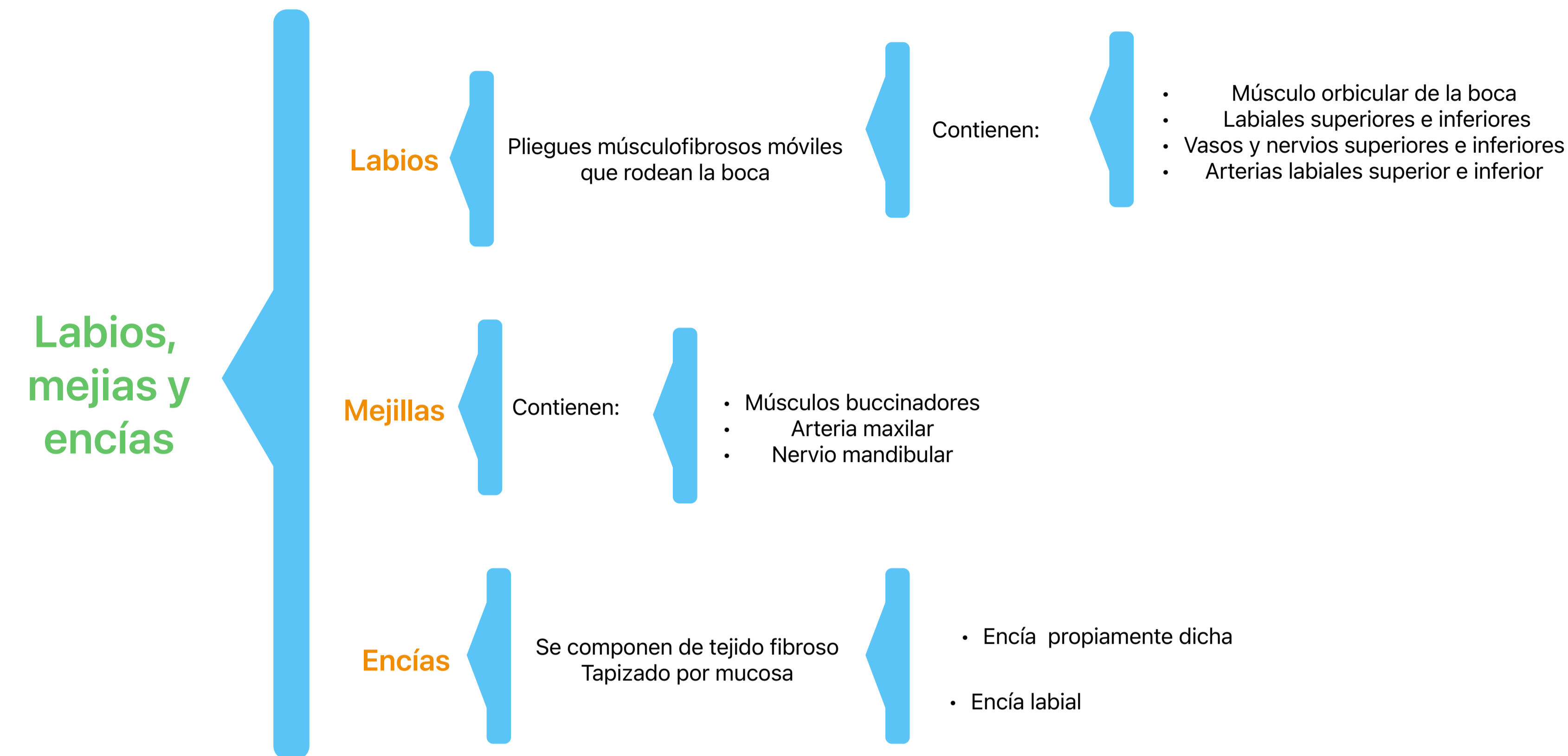
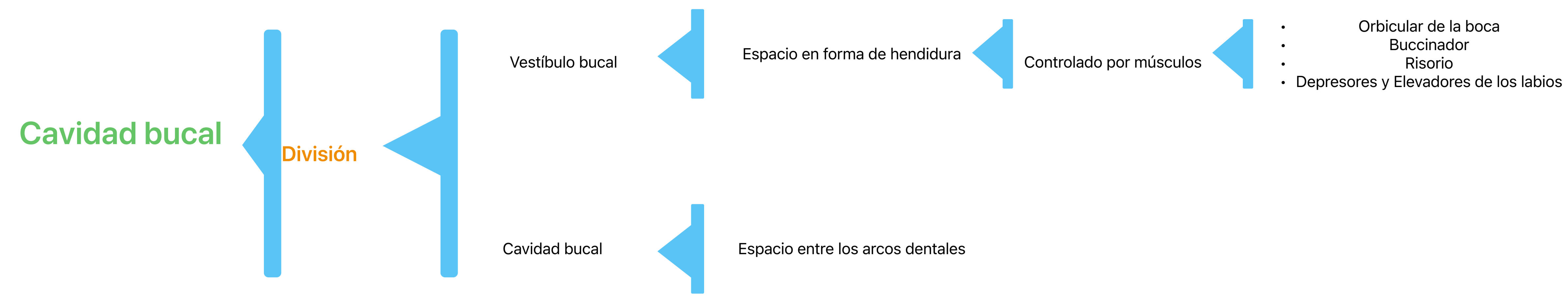
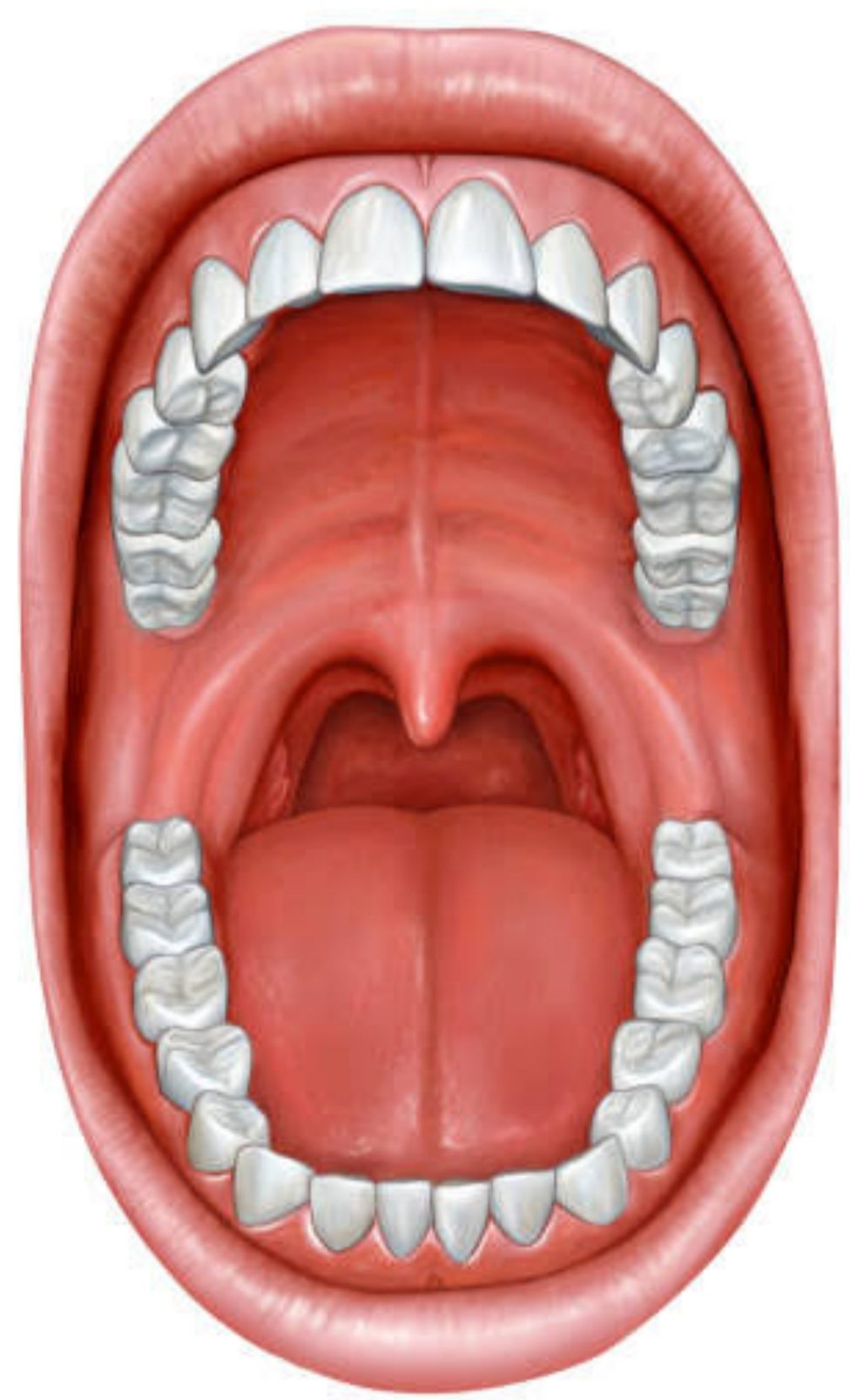
- Plexo venoso submucoso

Senos paranasales

- Senos frontales
- Senos maxilares
- Senos esfenoidales
- Celdillas etmoidales

Región Bucal

Es donde se ingieren y preparan los alimentos para su digestión en el estómago e intestino delgado



BIBLIOGRAFIA

Moore. K. Dalley. A. Agur. A. (2017). *Moore Anatomia con orientacion clinica (8a. Ed.)*.
Wolters Kluwer.