

Nombre de alumnos: Sergio Ramon Rodríguez Mandujano.

Nombre del profesor: José Eduardo Roblero Tovar.

Nombre del trabajo: Super nota.

Materia: Producción sustentable de leche.

Grado: 9°

Grupo: Medicina veterinaria y Zootecnia

Anatomía y fisiología de la glándula mamaria.

Dentro de esa unidad fisiológica que es la hembra lactante, la ubre es el órgano encargado de elaborar y acumular el producto final: la leche. La capacidad productiva del animal y la calidad del producto dependen, en gran medida, del funcionamiento y constitución de este órgano. La ubre de la vaca lechera consta de cuatro glándulas mamarias (cuarterones). Cada uno de estos cuatro complejos glandulares es completamente independiente, con su propia estructura secretora y se comunica con el exterior a través de su propio pezón.

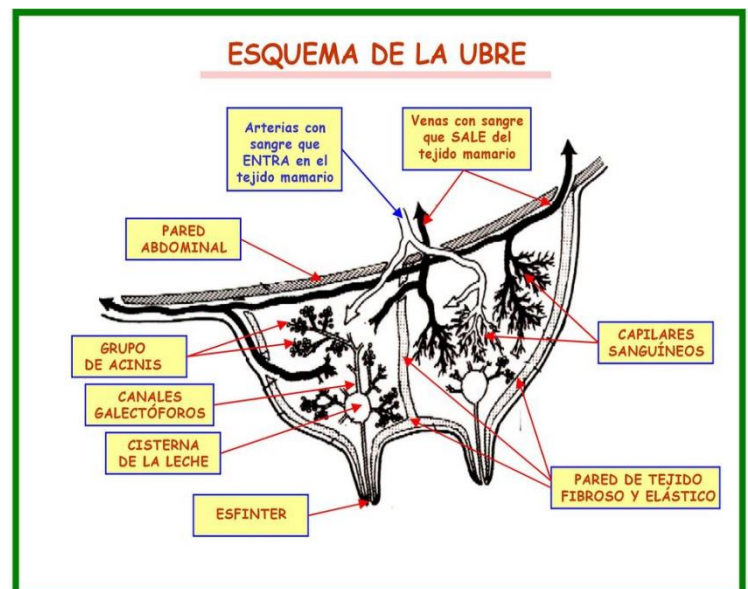
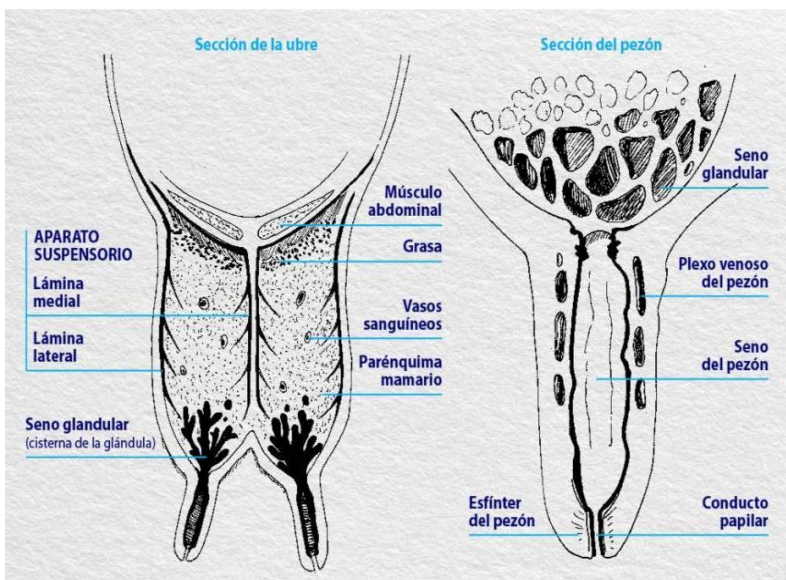
Los cuatro cuarterones están, a pesar de su independencia funcional, íntimamente ligados y reunidos bajo la piel de la ubre y situados en la región inguinal, contra la pared abdominal y la cara ventral del suelo de la pelvis, de la que se encuentra separada por una gruesa almohadilla de grasa. La ubre se encuentra suspendida de dichas estructuras por un sistema suspensor.

La producción y secreción de la leche corre a cargo de un conjunto de células especializadas que se agrupan en una unidad funcional llamada alveolo.

La totalidad de la organización de la ubre se centra alrededor de la estructura alveolar. Cada alveolo es una pequeña vesícula (semejante a una esfera de 100 a 300 micras de diámetro) en la que determinadas materias procedentes de la sangre se transforman en leche, y capaz de alcanzar un volumen máximo cuando está llena de leche y de replegarse y de reducirse cuando está vacía.

Cada grupo de alveolos forma un auténtico racimo o "acini" para formar un lobulillo. Cada lobulillo posee de 150 a 220 alveolos y mide unos 0,75 mm³. Cada lobulillo aparece rodeado por una cápsula de tejido conjuntivo. Un conjunto de lobulillos reunidos forman un lóbulo, que desemboca en un conducto mayor y aparece rodeado por una cápsula de tejido conjuntivo.

Tanto los conductos terminales como los alveolos son microscópicos, y se componen de una capa simple de células epiteliales. La función de las células que forman estas estructuras es la de retirar nutrientes de la sangre, transformarlos en leche y descargar esta última en el lumen de cada alveolo.



FUENTE: ANTOLOGIA UDS MVZ PRODUCCION SUSTENTABLE DE LECHE.