



*Nombre del Alumno: Hernández Velasco Georgina del Rosario*

*Nombre del tema: Resúmenes*

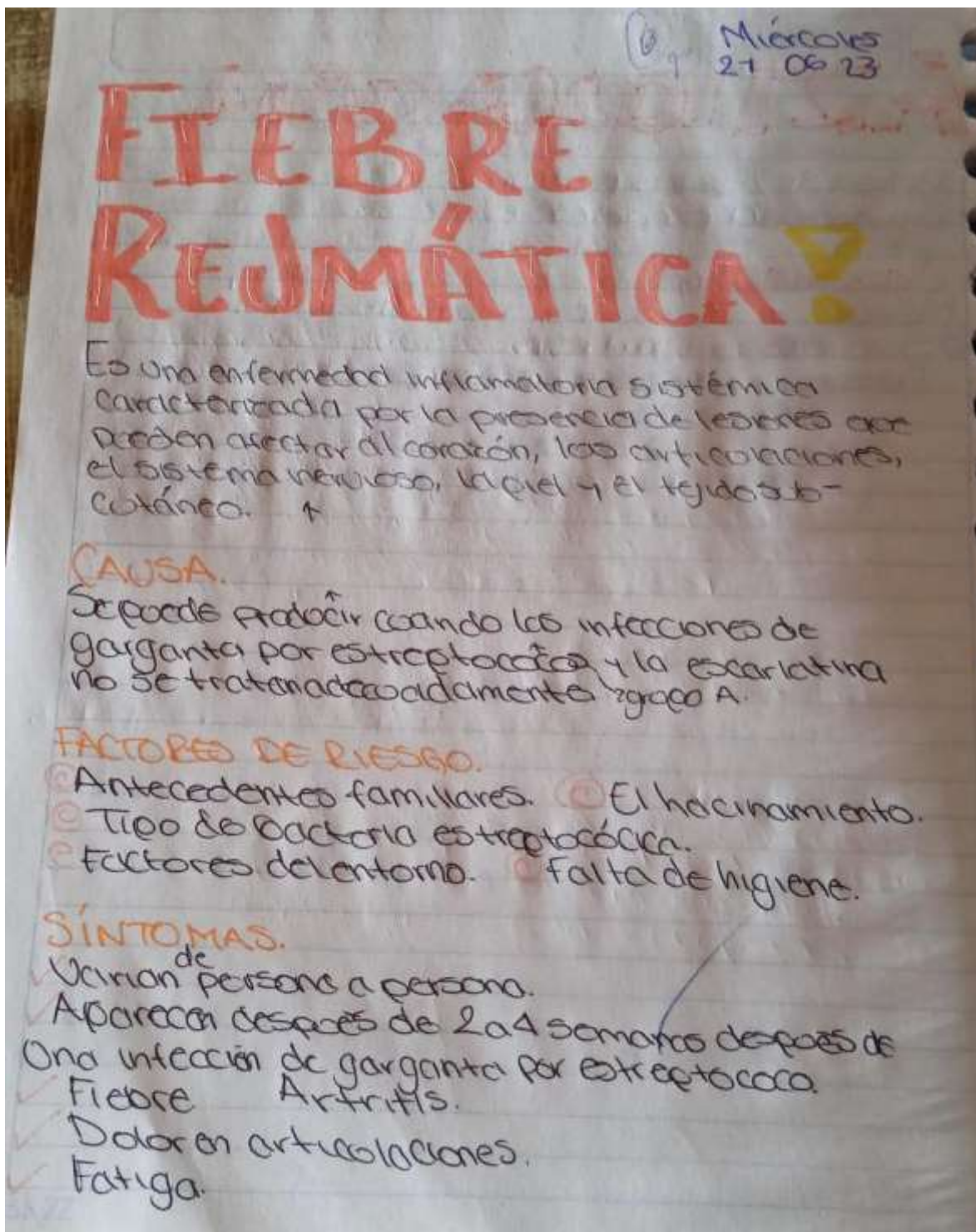
*Parcial: III*

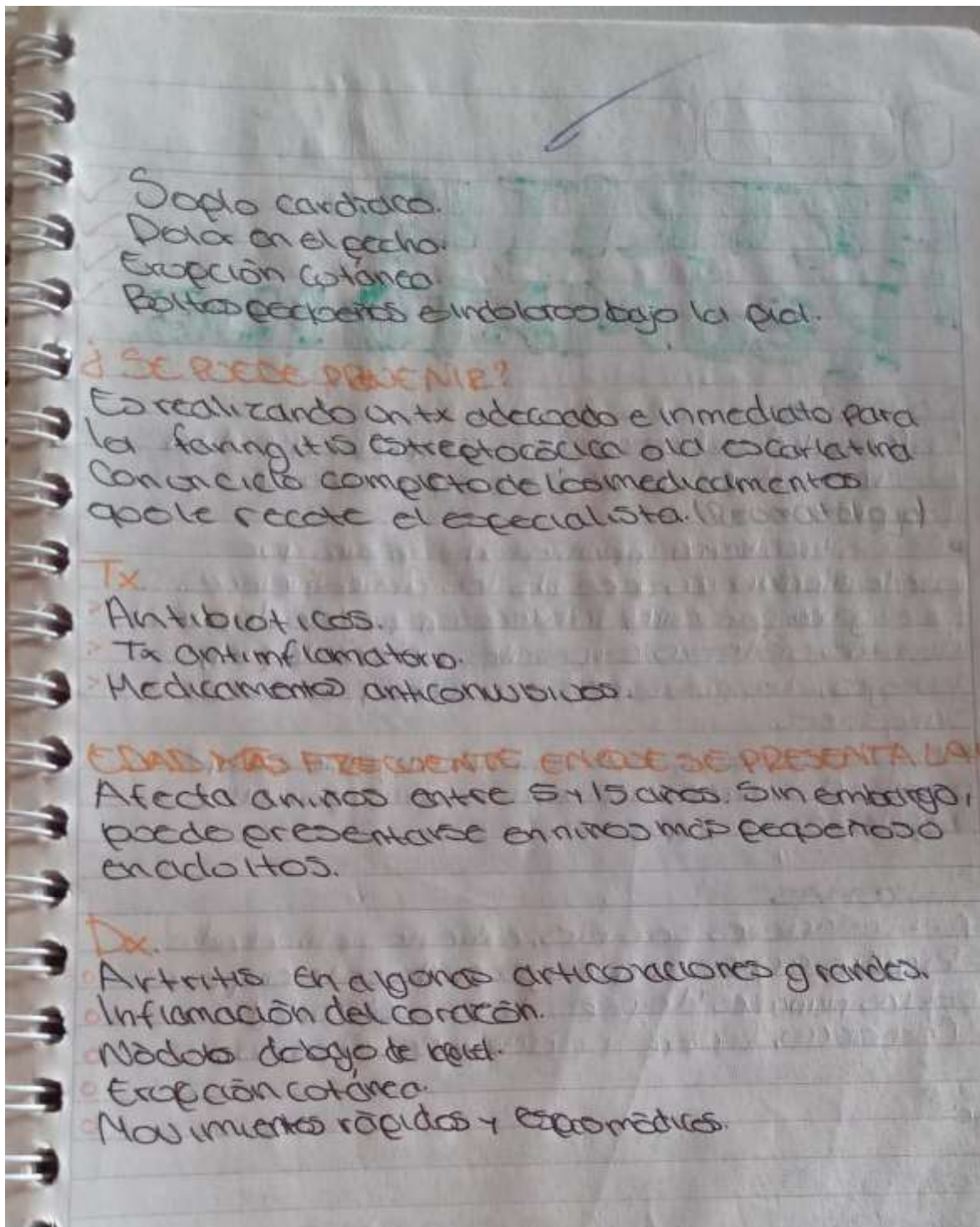
*Nombre de la Materia: Práctica clínica*

*Nombre del profesor: María del Carmen López Silba*

*Nombre de la Licenciatura: Enfermería*

*Cuatrimestre: V*





# ARTRITIS REUMATOIDE.

## Definición

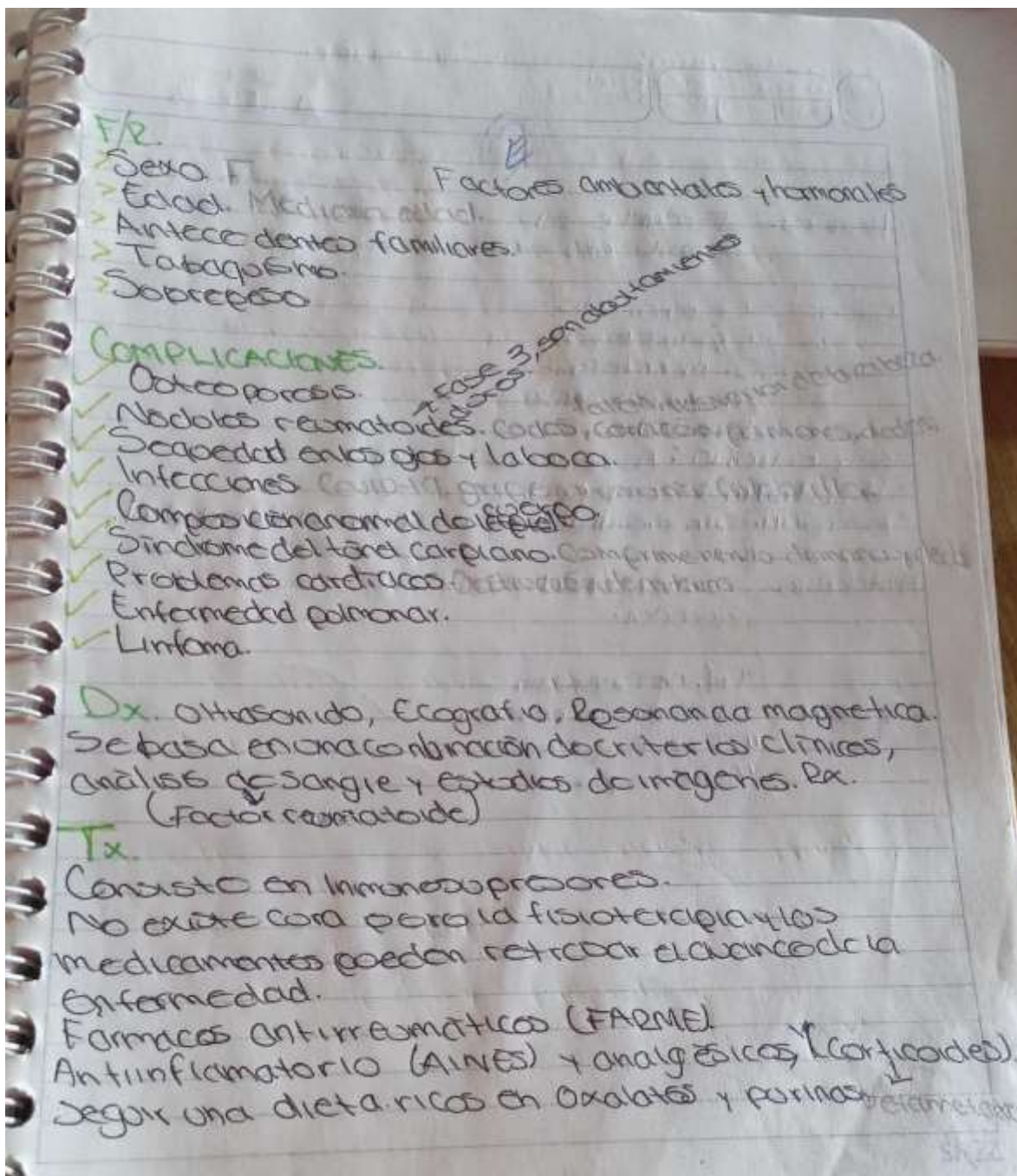
Enfermedad inflamatoria crónica que afecta a muchas articulaciones, incluidos los manos y los pies.

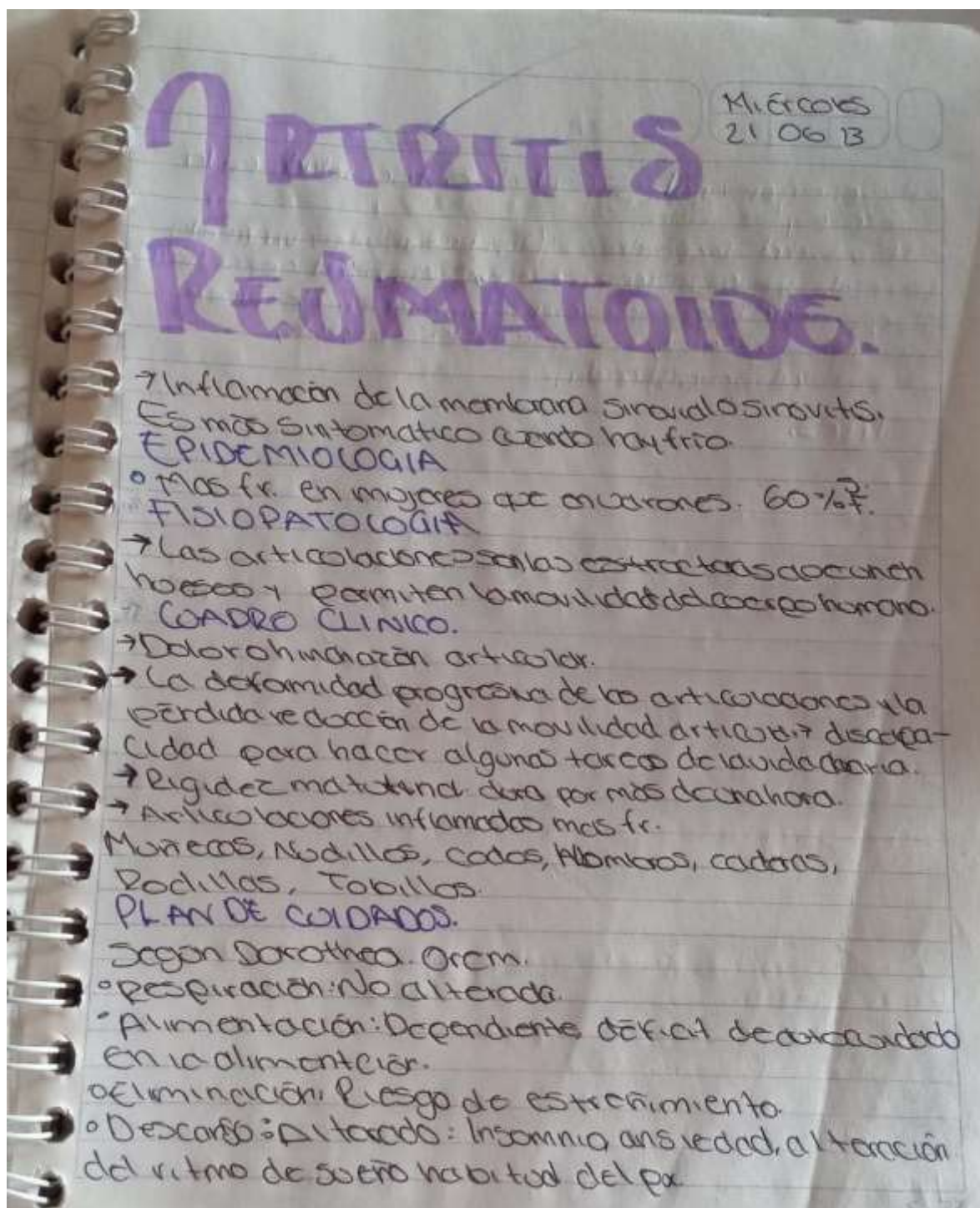
- Es un trastorno inflamatorio crónico que puede afectar más que solo las articulaciones. En algunas personas, la afección puede dañar distintos sistemas corporales, incluida la piel, los ojos, los pulmones, el corazón y los vasos sanguíneos.
- Es un trastorno autoinmunitario que ocurre cuando el sistema inmunitario ataca por error tejidos del cuerpo.

## SÍNTOMAS

- Articulaciones serosas, calientes e hinchadas.
- Rigidez articular que generalmente empeora por las mañanas después de la inactividad.
- Cansancio, fiebre y pérdida del apetito.

ción

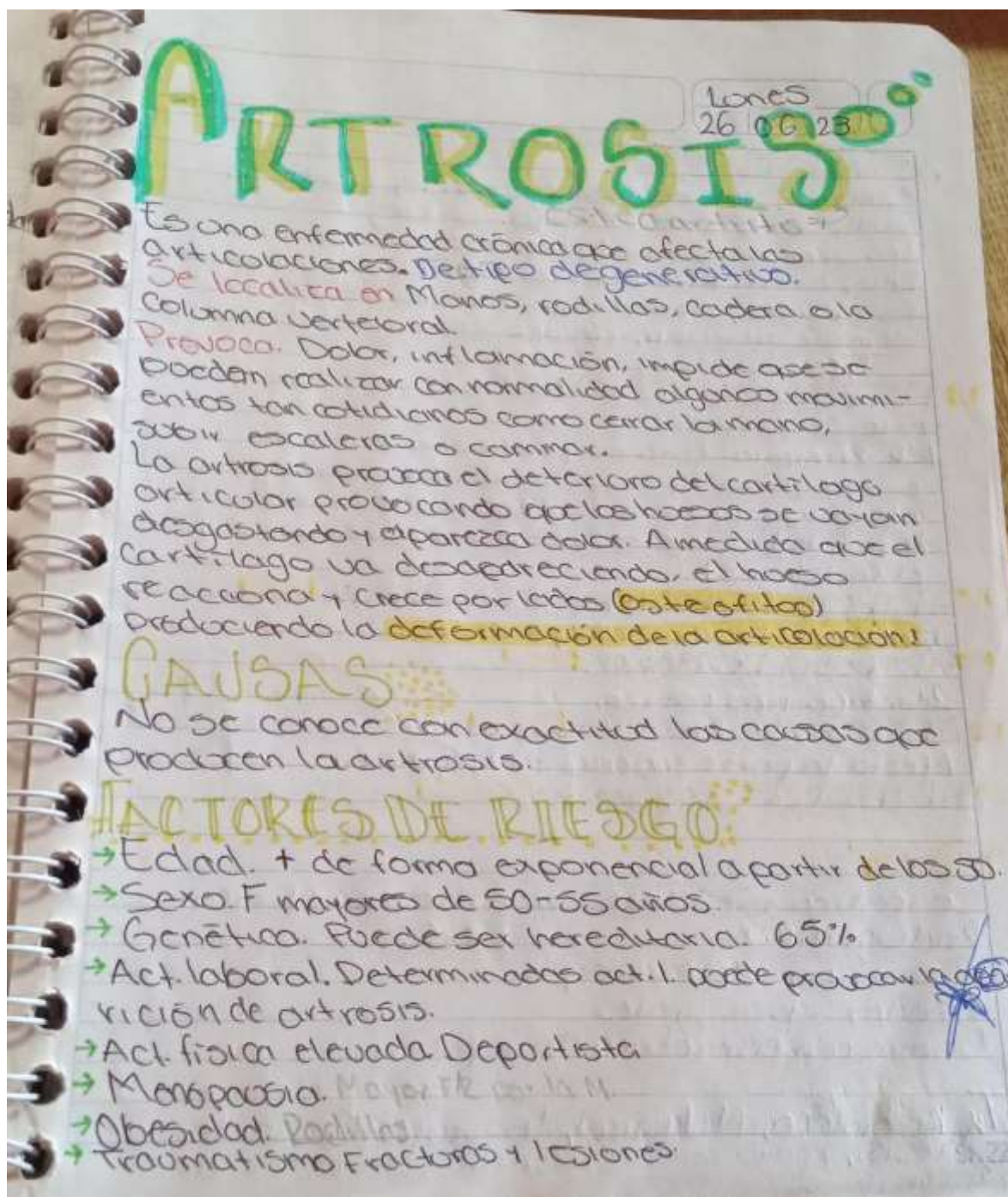




o Higiene personal: Déficit de autocuidado en la higiene y vestida.

o Movilidad: Dependiente: Limitación del movimiento parcial, intolerancia a la act., debilidad generalizada.

o Seguridad: Dependencia: Limitación del movimiento parcial, intolerancia a la act., debilidad generalizada.





## 2 SÍNTOMAS

Son muy variadas, progresivas y aparecen dilatadas en el tiempo.

Los síntomas más frecuentes son:

Dolor articular, la limitación de los movimientos, los crepidos, y en algunas ocasiones, el derrame articular, rigidez y deformidad articular.

Tipos:

**ARTROSIS DE RODILLA:** Es el tipo más frecuente de artrosis.

A.R. Primaria: Está muy relacionada con el envejecimiento y con la genética, y va ligando al desgaste de las diferentes partes que forman la rodilla (los huesos la membrana sinovial y el cartilagos).

**ARTROSIS DE RODILLA SECUNDARIA:**

Fractura o lesión de ligamentos.

**ARTROSIS DE MANOS:**

2do. tipo más común.

**ARTROSIS DE CADERA:**

Afecta la parte superior de la pierna.

**ARTROSIS DE COLUMNA:**

**Dx:**

Se realiza mediante una entrevista clínica.

Radiografía. 2x TAC.

Pinzamiento del cartilago.

Geodas sub condrales.

Dominación asimétrica del espacio articular.

Tx. Ketorolaco, Metamizol, Ibuprofeno, uso de prótesis, apoyo con dispositivo para apoyo de equilibrio.