



Nombre del alumno: Diana Paola Sánchez García

Nombre del profesor: Maria Cecilia Zamorano Rodríguez

Nombre del trabajo: Cuadro sinoptico



Materia: Enfermeria medico-quirurgica II

Grado y grupo: 6-A

Comitan De Dominguez Chiapas a 7 de julio de 2023.

Anatomía y fisiología del sistema musculoesquelético

Conformado por

El sistema osteo-muscular está integrado por los huesos, ligamentos, cartílagos y los músculos. Determinan la talla y modo el cuerpo de la persona. Formado 206 huesos

Partes

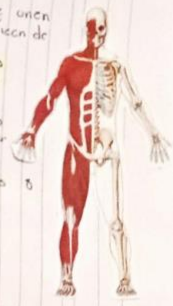Huesos
Articulaciones
Músculos

Piezas óseas resistentes y duras. se llaman esqueleto sus principales funciones son protección, estructura, soporte y movilidad

Conjunta partes blandas que unen dos o más huesos se clasifican de acuerdo a su movilidad

- Huy móviles → diartrosis
- Semimóviles → anfiartrosis
- Irregulares → sinartrosis

Cubren el esqueleto sus extremos se insertan en los huesos atravesados por venas y arterias



Cabeza

El cráneo está formado por 8 huesos (cuadrados):

- Frontal
- Etmoides
- Esfenoides
- occipital (2)
- temporal (2)
- Parietal (2)

Tronco

Se encuentra la columna vertebral por 33 vertebras, se divide en 4 regiones:

- Cervical → entre cabeza y tórax
- Dorsal → entre cuello y base del tórax
- Lumbar → inferior de la espalda
- Pelvis sacrococcigea → terminal columna

Vertebrae → cuerpos, apófisis espinosa, apófisis transversaria y agujero vertebral.

Caja torácica

Hay 12 pares costillas: que se unen en el esternón

- Primeras 7 → verdaderas
- Siguientes 4 → falsas
- Últimas 2 → flotantes

Composición de cada región

Cintura escapular y miembros superiores

Cintura escapular → 2 huesos

- Clavículo y Húmero
- Omoplato

Extremidades se dividen en 3 regiones:

- Brazos
 - Húmero (hombro a codo)
 - Condilo (codo) se articula con radio y 3 prominencias
 - Radio
 - Codo
 - Epicondilo
 - Cubitales
- Antebrazos
 - Radio (interno)
 - Ulna (externo)
- Mano
 - Carpos

Cintura pélvica y miembros inferiores

Cintura pélvica → huesos coxales formados 3 huesos planas:

- Pubis
- Ilium
- Isquion

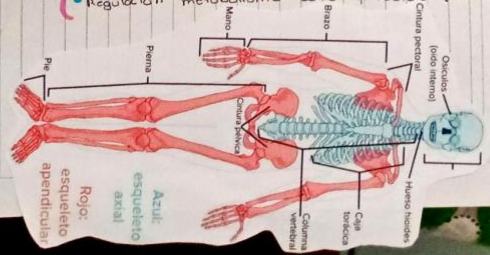
Unidos al sacro, unidos entre sí por sínfisis púbica

Extremidades divididos en 3 regiones:

- Muslos
 - Femur
 - Condilo inferior → condilo y rodilla
 - Patela
- Pierna
 - Tibia
 - Perone
- Pie
 - Tarso
 - Metatarsos
 - Falanges

Funciones de las huesos

- Dan forma al cuerpo
- Soportan y protegen tejidos blandos
- Punto inserción a músculos, ligamentos, tendones
- Estabilidad articulares
- Reserva mineral
- Producen glóbulos rojos, blancos y plaquetas
- Regulación metabolismo calcio y fosfato plasmático



BIBLIOGRAFÍA

- UDS. (7 de febrero de 2023). Plataforma Educativa UDS. Obtenido de Plataforma Educativa UDS:

<https://plataformaeducativauds.com.mx/assets/docs/libro/LEN/7c96cfe7d9977dbcad3acece8e37246c-LC-LEN603%20ENFERMERIA%20MEDICO%20QUIRURGICO%20II.pdf>