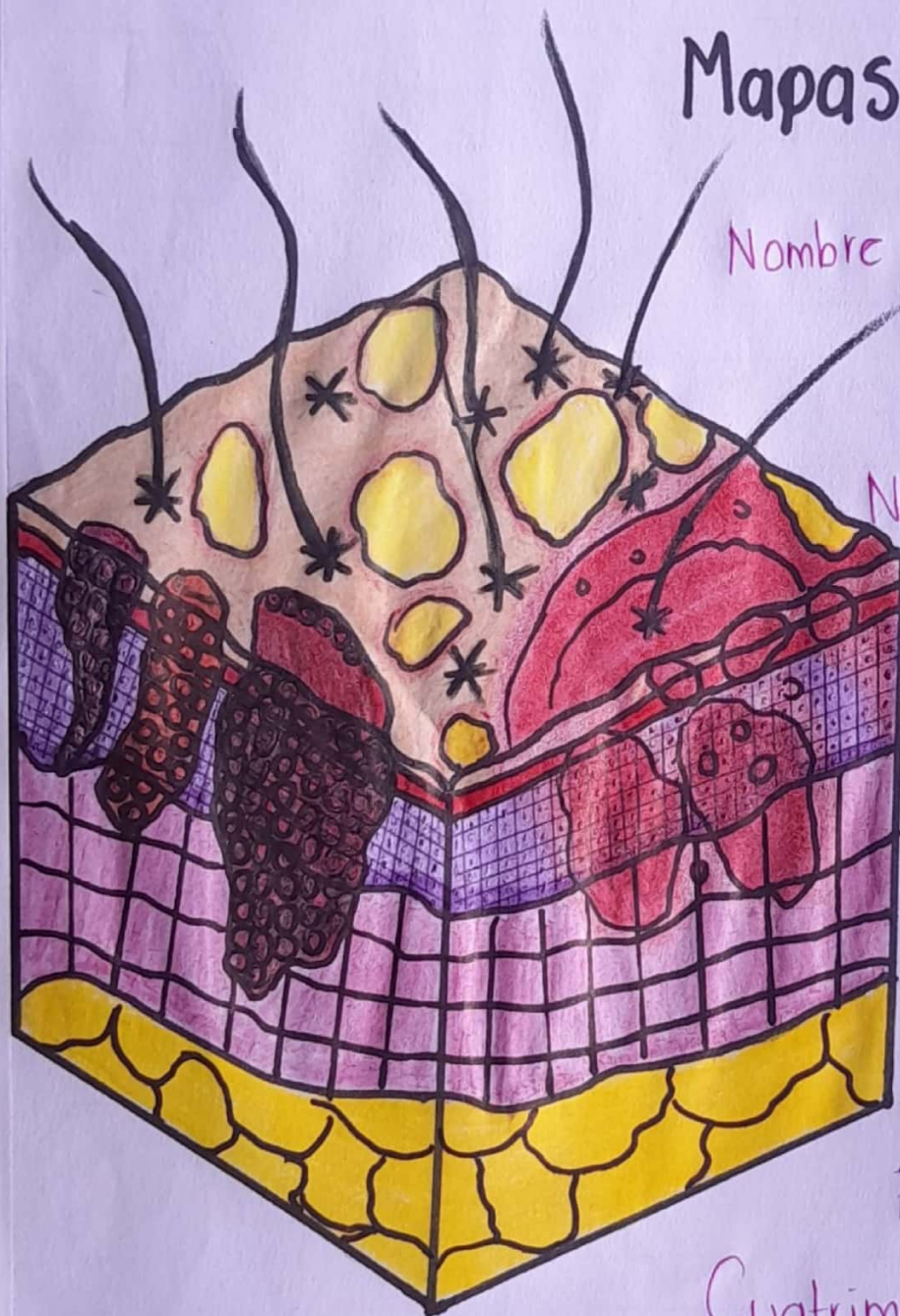

# UUDS

ENFERMERÍA MÉDICO QUIRÚRGICA II.

Mapas Conceptuales.



Nombre del alumno: Yuliana  
Cristell Jiménez  
Esteban.

Nombre del tema:  
Alteraciones de la  
piel.

Parcial: 1º

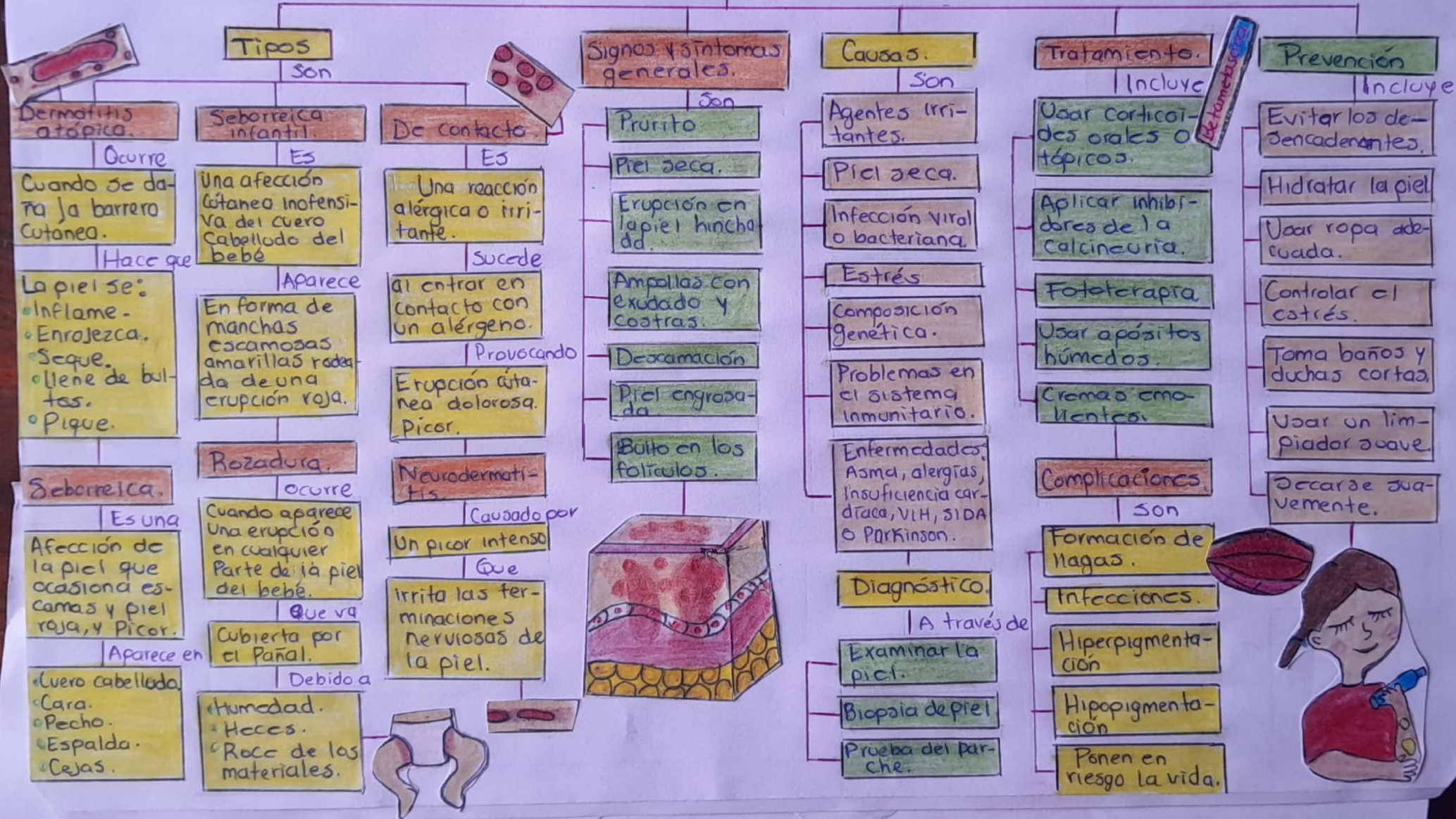
Nombre del profesor:  
Lic. José Guadalupe  
Chablé Álvarez.

Nombre de la  
licenciatura:  
Enfermería.

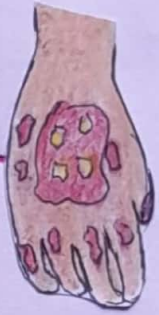Cuatrimestre: 6º

# DERMATITIS

Es  
Un término general que describe una inflamación común en la piel.



# ENFERMEDADES PAPULOESCAMOSAS



Un grupo heterogéneo de enfermedades de la piel que presentan pápulas o placas eritematoescamosas que afectan la epidermis.

De Ig queratinización con sobreproducción de escamas.



## Psoriasis

Se caracteriza por

- Manchas rojas cubiertas por escamas gruesas.
- Pequeños puntos escamosos.
- Piel seca y agrietada.
- Picazón, ardor y dolor.
- Uñas engrosadas o picadas.
- Artralgias e inflamaciones y rigidos.

Afecta

- Codos, rodillas, Región sacra, (Pie) Cabello, articulaciones y uñas.

Tratamiento con

- Tópica
- Fototerapia
- Medicamentos sistémicos.
- Diagnóstico
- Examinar la piel
- Biopsia.

## Parapsoriasis

Caracterizado por

- Ser asintomáticas.
- Son finas, Descamadas.
- En forma de parches escamosos.
- De color rosado oscuro.
- Placas con disectatrofia o arrugadas.

Afecta

- Tronco y raíz de extremidades.

Clasificado en

- En gotas
- Pequeñas placas.
- Grandes placas.
- Diagnóstico con
- Evaluación clínica.
- Biopsia.
- Pruebas genéticas y moleculares.

Tratamiento con

- Emolientes.
- Corticoides tópicos.
- Fototerapia
- Preparados con alquitrán.

## Tiña

Caracterizada por

- Área escamosa en forma de anillo.
- Picazón
- Área clara o escamosa dentro del anillo.
- Anillos de expansión.
- Parche de piel rojo y plano.
- Anillos superpuestos.

Afecta

- Barba, cuerpo, pies, ingle, cuero Cabello.

Diagnóstico con

- Examinar la piel.
- Biopsia de piel.
- Tratamiento con
- Cremas, lociones o geles de imidazol, ciclopirox, naftifina o terbinafina.

## Pitiriasis rosada

Caracterizada por

- Placa heréctica.
- Cefalea.
- Fatiga.
- Fiebre.
- Dolor de garganta.
- Puntos escamosos.
- Comezón

Afecta

- Cuello, pecho, abdomen, espalda, y raíz de extremidades.

Se trata con

- Antibióticos orales.
- Lociones antifúngicas tópicas
- Glucocorticoides tópicos.
- Jabones especiales.

## Liquen Plano

Caracterizada por

- Pápulas planas de color rosa o violáceo.
- Pruriginosa.
- Poligonal
- Descamación fina.
- Estrías de Wickham.

Afecta

- Cara interna de las muñecas, antebrazos, región lumbar, piernas, dorso de las pies y genitales.

Diagnóstico con

- Antecedentes médicos.
- Exploración física
- Biopsia.
- Se trata con
- Corticosteroides tópicos.
- Ciclosporinas
- Retinoides.

## Dermatitis Seborreica

Se caracteriza por

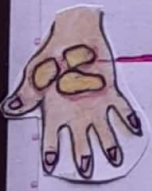- Lesiones cutáneas con escamas.
- Zonas de piel gruesa y acetosa.
- Escamas blancas, amarillentas, gruesas y pegajosa.
- Prurito
- Enrojecimiento.

Afecta

- Cuero cabellos, cejas, párpados, pliegue de la nariz detrás de las orejas, oído externo y pecho.

Clasificado en

- Eczemátide seborreica.
- Dermatitis seborreica en placas.
- Se trata con
- Soluciones de ácido salicílico.
- Champús con ketoconazol, Ichthol, etc.
- Esteroides sistémicos cortos.



# TUMORES DE LA PIEL

Es

El crecimiento anormal de las células de la piel.

Se multiplican de forma incontrolada y hacen metástasis.

## Tipos

Son

Aquellas que

### Maligno

Compuesto por

#### No melanoma

Incluye al

##### Basocelular

Caracterizado por  
Se localiza en la capa más profunda de la piel.

Lento crecimiento

Destructivo y agresivo.

Por exposición al sol.

##### Signos

- Bulto seroso
- Lesión plana
- Úlcera con costra.

##### Espinocelular

Deriva de la capa espesa de la dermis.  
Crecimiento rápido y agresivo.

Puede hacer metástasis.

Por exposición crónica a rayos ultravioleta.

##### Signos

- Nódulo rojo y firme.
- Lesión plana con superficie escamosa.

#### Melanoma

Caracterizado por ser

Menos frecuente pero más agresivo.

Deriva de los melanocitos.

su crecimiento se mide en milímetros.

##### Signos

- son
- Área grande y amarrugada.
- Lunar que cambia de color, tamaño o sensación.
- Lesión pequeña con borde irregular.
- Lesión dolorosa.

### Benigno

Aquellos que

Crecen pero no se extienden a otra parte.

Incluye

#### Lunares

Verrugas: Crecimiento de superficie áspera.

Hemangiomas: Crecimiento de vasos sanguíneos.

Lipomas: tumores blandos compuestos por células adiposas.

Queratosis seborreica: manchas con relieve.

Zonas que afecta el basocelular.

son

- Cabeza
- Cuello
- Nariz
- Genitales
- Tronco
- Manos

Zonas que afecta el espinocelular.

son

- Rostro.
- Orejas.
- Manos.

Zonas que afecta el melanoma.

son

- Plantas de las manos y pies.
- Rostro
- Tronco.
- Debajo de las uñas
- Piernas.

Factores de riesgo.

Incluye

- Piel clara
- Exposición excesiva al sol.
- Climas soleados.
- Lunares atípicos.
- Lesiones cutáneas precancerosas.
- Antecedentes familiares.

Diagnóstico

A través de

- Examinar la piel
- Biopsia de piel.

Tratamiento

Incluye

- Electrodesección y curetaje
- Criocirugía
- Escisión simple
- Cirugía micrográfica.
- Quimioterapia
- Radioterapia.

Prevención

Incluye

- Evitar el sol durante el mediodía.
- Usar protector solar.
- Usar ropa de protección
- Evitar las camas solares
- Examinar la piel frecuentemente

