



Mi Universidad

**NOMBRE DEL ALUMNO: YESICA MICHEL LOPEZ
MORALES**

**TEMA: CUIDADOS A PACIENTES CON
ALTERACIONES MUSCULO Y DEL TEJIDO
CONJUNTIVO, CON PROBLEMAS EN LOS ORGANOS
DE LOS TEJIDOS**

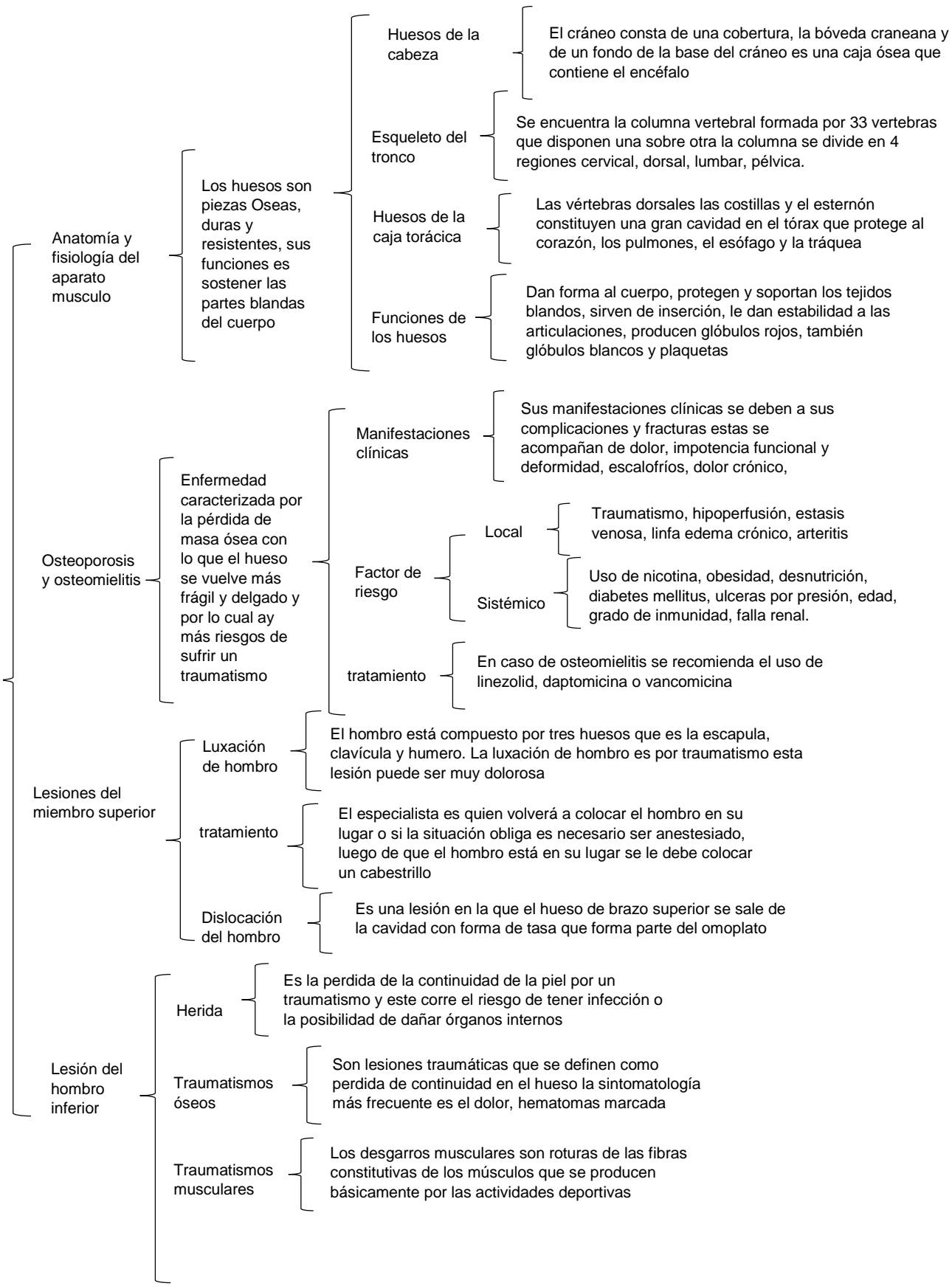
PARCIAL. PRIMER PARCIAL

MATERIA: ENFERMERIA MEDICO QUIRURGICO

**NOMBRE DEL PROFESOR: RUBEN EDUARDO
DOMINGUEZ**

LICENCIATURA: ENFERMERIA

ANATOMIA Y FISILOGIA DEL APARATO MUSCULO ESQUELETICO



CUIDADOS A PACIENTES CON PROBLEMAS EN LOS ORGANOS DE LOS SENTIDOS

ANATOMIA Y FISILOGIA DE LA VISTA

Anatomo fisiología de la vista

- El glóbulo ocular está formado por 3 capas
 - Esclerótica, coroides, retina
- Está formada por dos cámaras
 - Humor acuoso y humor vitrio
 - Iris y el cristalino
- Vascularización
 - Las arterias del glóbulo ocular son ramas de la arteria oftálmica rama de la cariotia interna
- Músculos extravasculare
 - Rector superior, lateral, medio, inferior, oblicuo superior e inferior

Procesos inflamatorios

- glaucoma
 - Es el aumento de la presión intraocular que causa con alteración en el nervio óptico y esto causa que allá un aumento de humo acuoso
- Queto conjuntivitis sicca
 - Se define ojo seco como una alteración de la película lagrimal que motivara el daño en la superficie interpalpebral ocular
- Enfermedades aléricas oculares
 - La enfermedad es estacional y más en temporadas de calor de caracteriza por la formación de grandes papilas y comezón
- Conjuntivitis
 - Afección conjuntival originada tanto por microorganismos infecciosos como inflamatorias
- Queratitis
 - La queratitis bacteriana es la invasión microbiana de la córnea que conduce a la formación de absceso estromal

ANATOMOFISIOLOGIA DE LAS NARIZ, GARGANTA Y OIDO

El oido

- Externo, medio y interno

La nariz

- Es la porción de tracto respiratorio superior paladar duro sus funciones son el olfato, respiración, filtración de polvo, humificación y eliminación de secreciones

Garganta

- La cavidad oral es por donde la comida es ingerida y comienza el proceso digestivo con la masticación y la acción enzimática de la saliva