



Nombre del Alumno: Vázquez Gómez Zayra Yamilet

Nombre del tema: Cuadro comparativo de tipos de tumores de piel

Parcial: Primero

Nombre de la Materia: Enfermería Quirúrgica

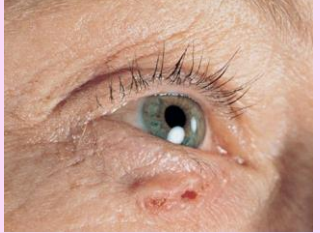
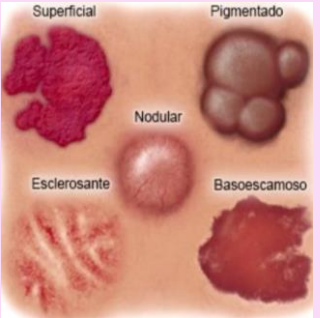


Nombre del profesor: Cecilia de la cruz Sánchez

Nombre de la Licenciatura: Enfermería

Cuatrimestre: sexto

Pichucalco Chiapas, a 20 de mayo de 2023

# Tipos de tumores de piel

<p><b>Carcinoma de células basales:</b> Estos cánceres comienzan en la capa celular basal, que es la parte inferior de la epidermis. ocurre con mayor frecuencia en zonas de la piel que están expuestas al sol, como la cabeza y el cuello.</p> <p><b>Síntomas</b></p> <ul style="list-style-type: none"> <li>• Una protuberancia con aspecto brillante y de color piel</li> <li>• Una lesión marrón, negra o azul</li> <li>• Un parche plano y escamoso con un borde levantado.</li> <li>• Una lesión blanca, de aspecto ceroso.</li> </ul>	<p><b>Factores de riesgo:</b></p> <ul style="list-style-type: none"> <li>• Exposición al sol</li> <li>• Radioterapia</li> <li>• Piel clara</li> <li>• Edad avanzada</li> <li>• Síndromes hereditarios</li> </ul> <p><b>Prevención:</b></p> <ul style="list-style-type: none"> <li>• Evita el sol durante el mediodía.</li> <li>• Usar protección solar diariamente</li> <li>• Evitar camas solares</li> </ul>	 
<p><b>Carcinoma de células escamosas:</b> Es cáncer de piel común que se desarrolla en las células escamosas que componen las capas medias y externas de la piel. Si no se trata puede crecer o diseminarse a otras partes del cuerpo.</p> <ul style="list-style-type: none"> <li>• Un nódulo rojo y firme</li> <li>• Una llaga plana con una costra escamosa</li> <li>• Una nueva llaga o un área elevada en una cicatriz o úlcera antigua</li> <li>• Un parche áspero y escamoso en el labio que puede evolucionar hasta convertirse en una llaga abierta</li> </ul>	<p><b>Factores de riesgo:</b></p> <ul style="list-style-type: none"> <li>• Piel clara</li> <li>• Exposición al sol</li> <li>• Antecedentes personales de lesiones precancerosas</li> <li>• Antecedente personal de cáncer de piel</li> <li>• Sistema inmunitario Debilitado</li> </ul> <p><b>Prevención:</b></p> <ul style="list-style-type: none"> <li>• Evita el sol durante el mediodía.</li> <li>• Usar protección solar diariamente</li> </ul> <p>Evitar camas solares</p>	  

# BIBLIOGRAFIA

<https://amp.cancer.org/es/cancer/tipos/cancer-de-piel-de-celulas-basales-y-escamosas/acerca/que-es-cancer-de-piel-de-celulas-basales-y-escamosas.html>

<https://www.mayoclinic.org/es-es/diseases-conditions/basal-cell-carcinoma/symptoms-causes/syc-20354187>

<https://www.mayoclinic.org/es-es/diseases-conditions/squamous-cell-carcinoma/symptoms-causes/syc-20352480>