



Cuadro Comparativo

Nombre del Alumno: Ingrid Villarreal Sánchez

Nombre del tema: Síndrome geriátrico

Parcial: 1er.

Nombre de la Materia: enfermería gerontogeriatrica

Nombre del profesora: Cecilia de la cruz Sanchez

Nombre de la Licenciatura: Enfermería









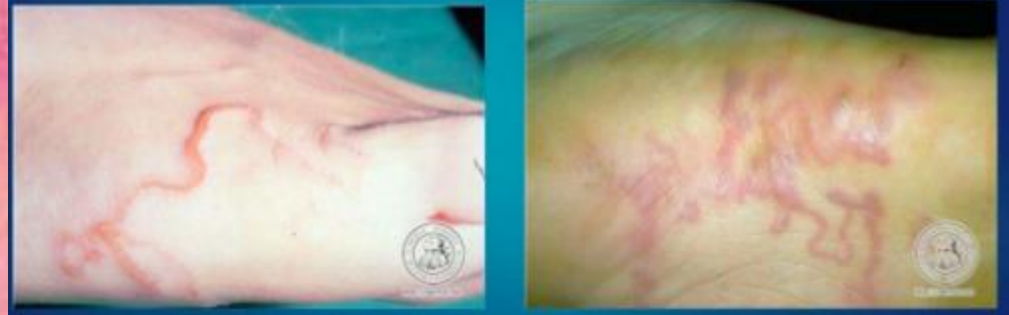
Cuatrimestre: 6to

Pichucalco, Chiapas

Tipos de tumores de la piel

PRIMARIAS (PRIMITIVAS)	SECUNDARIAS	OTRAS
<ul style="list-style-type: none"> Son cambios de coloración o manchas Pueden presentar consistencia solida 	<ul style="list-style-type: none"> Categoría que abarca residuos destinados a ser eliminados Soluciones de continuidad 	<ul style="list-style-type: none"> Se clasificación los tumores, neoformaciones, comedones, surcos, fistulas e infiltración

Tipos de lesiones y características

<p>Manchas o macula:</p> <ul style="list-style-type: none"> Es un simple cambio de coloración Puede ser vascular, pigmentaria o artificial La mancha de tipo vascular se origina por congestión, extravasación o malformación de vasos 	<p>Escamas:</p> <ul style="list-style-type: none"> Caída en bloqueos de la capa cornea Varían de tamaño y color, desde grises y laminares (psoriasis), hasta pequeñas, furfuráceas Pueden ser de un color blanco nacar o negruzcas, se desprende con facilidad o son adherentes 	<p>Neoformaciones o tumores:</p> <ul style="list-style-type: none"> Lesión que tiende a crecer y persistir Pueden ser benignas o malignas Poder tener un aspecto tumoral o encontrarse con ulceras 
<p>Purpura:</p> <ul style="list-style-type: none"> Mancha por extravasación sanguínea, es de color morado o amarillo verdoso si es antigua  <p>Angioma plano:</p> <ul style="list-style-type: none"> Mancha por malformación vascular 	<p>Costra:</p> <ul style="list-style-type: none"> Exudado que se seca La costra puede ser melicérica Cuando se forma a partir de sangre y es de gran tamaño se dice que es sanguínea  <p>Escara:</p> <ul style="list-style-type: none"> Producto de la eliminación de una zona de necrosis, es negra, insensible y de temperatura local disminuida 	<p>Comedon:</p> <ul style="list-style-type: none"> Es un tapón de queratina, blanco grisáceo o negro que cierra los orificios de los folículos pilosebáceos  <p>Surco y túnel:</p> <ul style="list-style-type: none"> Lesión lineal, recta o tortuosa, ligeramente elevada, de color grisáceo o eritematosa El surco aparece ante escabiasis y es casi imperceptible 

<https://www.studocu.com/es-mx/document/universidad-veracruzana/dermatologia/lesiones-elementales-dermatologicas-cuadro-comparativo/17186148>