



ENFERMERIA MEDICO QUIRURGICA

DOCENTE: STEFANY HERNANDEZ

TRABAJO: SUPERNOTA

**ALUMNA: NOEMI C. PUERTO
ANTONIO**

ENFERMERIA

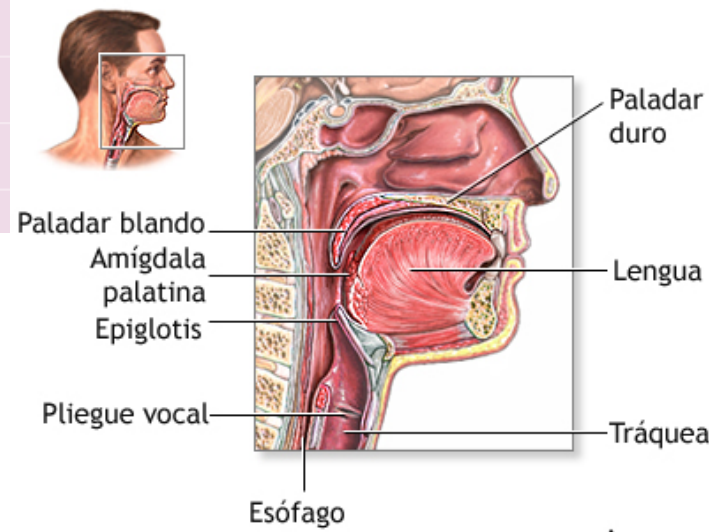
Enfermería médico quirúrgica

UNIDAD 4

ANATOMIA DE GARGANTA, NARIZ Y OIDO

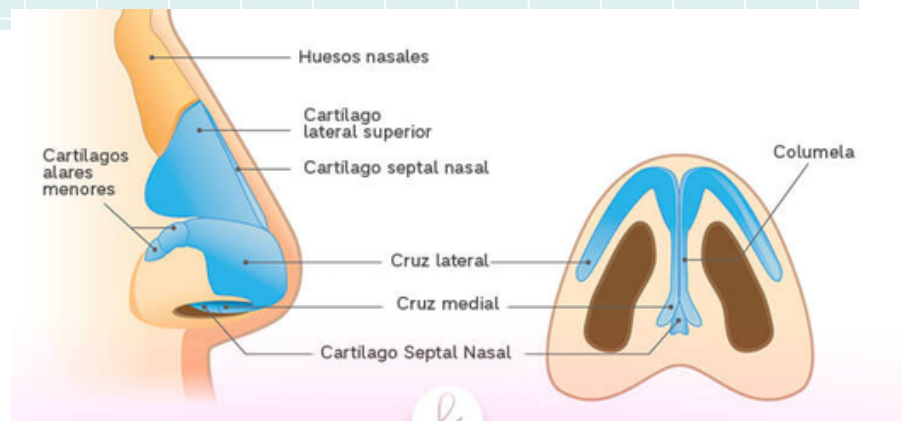
GARGANTA

La garganta está formada por la laringe (o caja de la voz), la laringe es un grupo cilíndrico de cartílagos, músculos y tejido blando que contiene las cuerdas vocales. Las cuerdas vocales son el orificio superior en la tráquea, el conducto hacia los pulmones.



NARIZ

La anatomía externa de la nariz es bastante simple. Es una estructura piramidal, con su raíz ubicada en la parte superior y el vértice en la parte inferior. La raíz es continua con el aspecto anterior de la cabeza y la porción entre la raíz y el vértice es denominada dorso de la nariz. Inferior al vértice se encuentran las dos narinas (orificios nasales), que son las aberturas anteriores de la cavidad nasal. Las narinas están separadas entre sí por el tabique nasal y están rodeadas lateralmente por las alas de la nariz.



OIDO

El oído está compuesto del oído externo, el oído medio y el oído interno. El oído externo es la parte que se ve al costado de la cabeza, junto con el conducto auditivo y el tímpano. El oído medio está detrás del tímpano. Contiene los huesecillos del oído medio, llamados martillo, yunque y estribo.

