



# MEDICINA HUMANA

**Nombre del alumno: Jhair  
Osmar Roblero Diaz**



**Docente: Dr. Agenor Abarca  
Espinoza**

**Nombre del trabajo:  
presentación de Investigación  
(enfermedad por actinomicosis)**

**Materia: enfermedad infecciosa**

**Grado: 6°**

**Grupo: "B"**



# Enfermedad Por Actinomicosis

# Definición

La actinomicosis es una infección crónica causada fundamentalmente por bacterias filamentosas del género Actinomices , son bacilos pleomórficos gram positivos, anaerobios estrictos o microaerófilos , no esporuladas, catalasa negativos.






# Definición

Forman parte significativa de la flora comensal:

- cavidad oral,
- gastrointestinal
- tracto genital femenino de baja patogenicidad





## Definición

En su forma patógena afecta de manera típica a diversos tejidos originando;

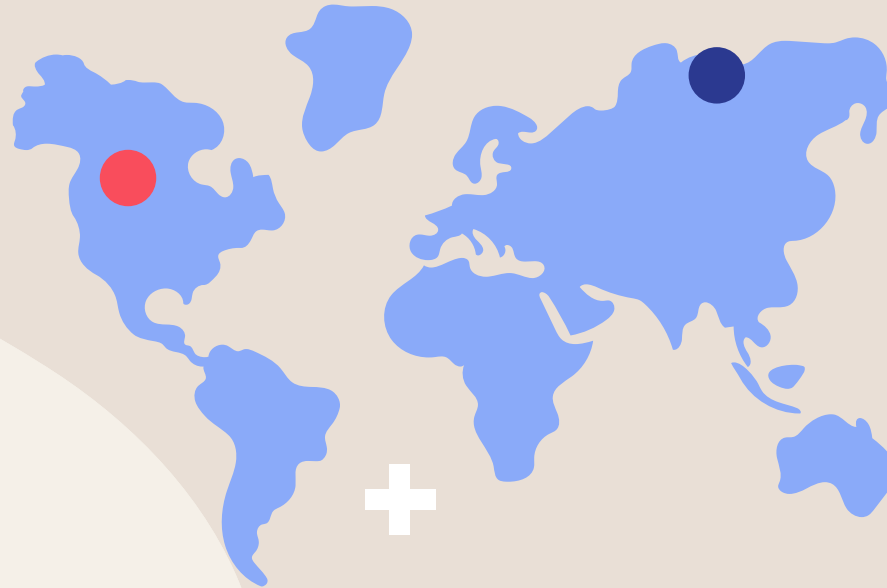
- fibrosis,
- abscesos
- fistulas

la cual puede dejar secuelas y llegar hasta la muerte.

# Epidemiología

## Datos

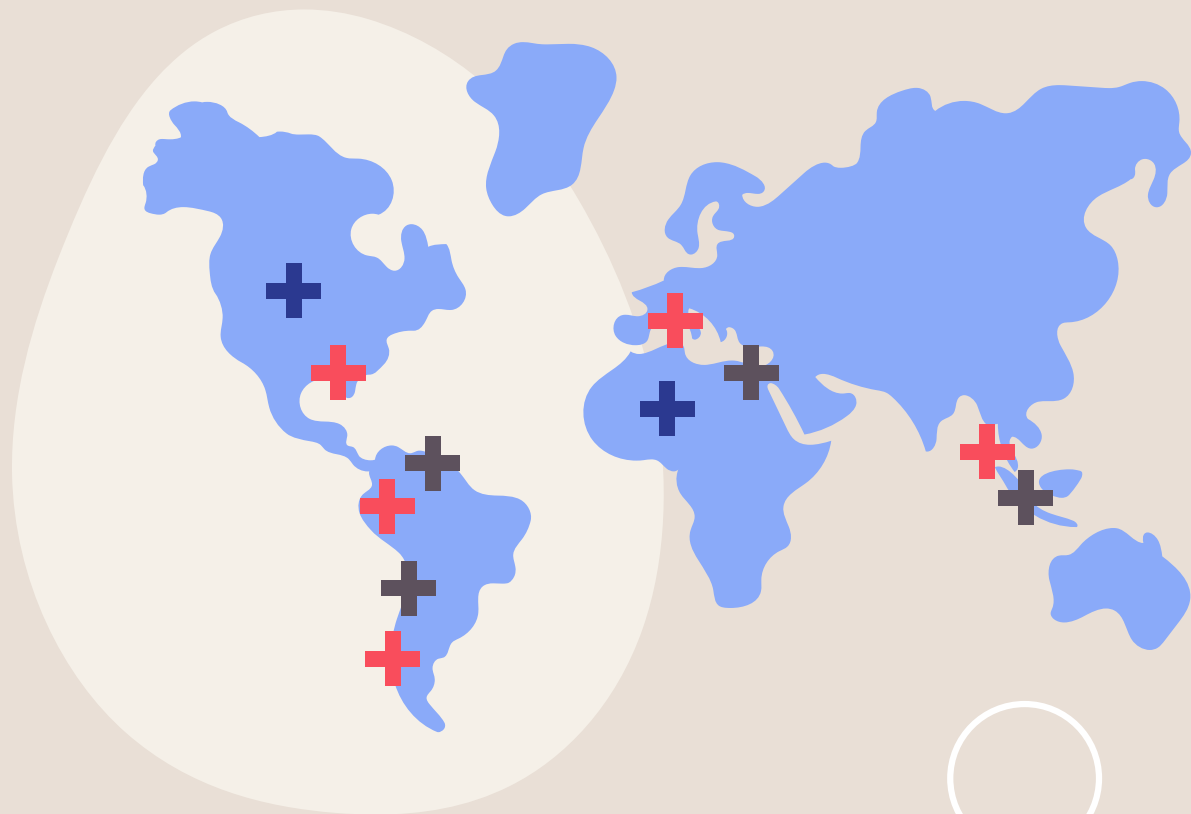
Es cosmopolita, pero más frecuente fuera de los trópicos



## Datos

Aparece a cualquier edad, pero es rara antes de los 10 años y después de los 70 años

# Epidemiología



## **+** Afecta ambos sexos

Predomina en mujeres con una proporción 3:1

## **+** En varones

Aparece con mayor frecuencia entre los 30 y 40 años de edad

## **+** En mujeres

Alrededor de los 20 años, se relaciona con dispositivos intrauterino (DIU) de plástico en 42% y con los de cobre 2%.

# Factores de riesgo

Uso de antibióticos  
(45%)

1

Historia previa de  
enfermedad digestiva (20%)

4

Caries (31%)

2

Cirugía abdominal  
(10%)

5

Diabetes (20%)

3

Trauma local (5%)

6



# —Diagnóstico Clínico

- + Las regiones más afectadas por actinomicosis son:
- Áreas cérvico-facial (50–60 %)
  - Torácica (15%)
  - Pélvico- abdominal (20%)
  - Cerebral (2%).



## Cuadro clínico

El cuadro clínico de la actinomicosis es muy inespecífico, pudiendo manifestarse según el sitio de afección como:

- Áreas de supuración con zona de granulación fibrosante alrededor



## Cuadro clínico

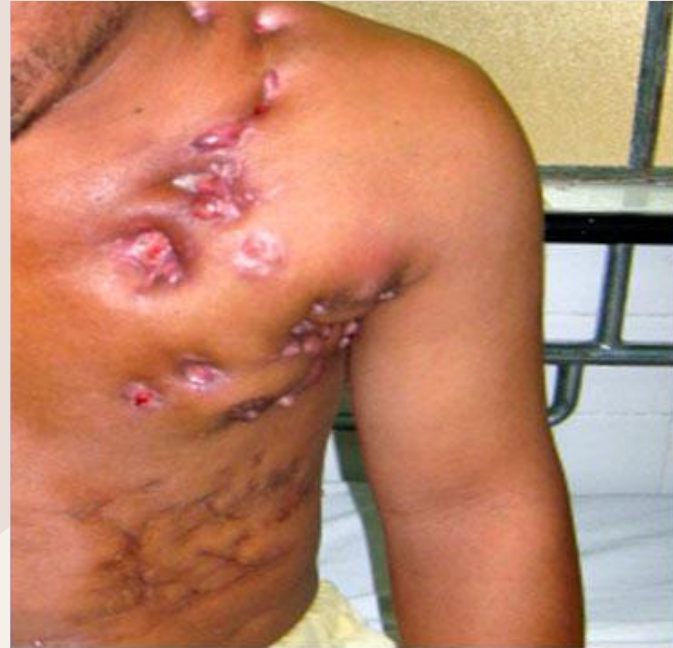- Nódulo o tumor de consistencia dura, simulando una afectación neoplásica.
- La aparición es generalmente subaguda, o crónica muy frecuentemente localizada, raramente diseminados.



# Actinomicosis Torácica

Puede involucrar

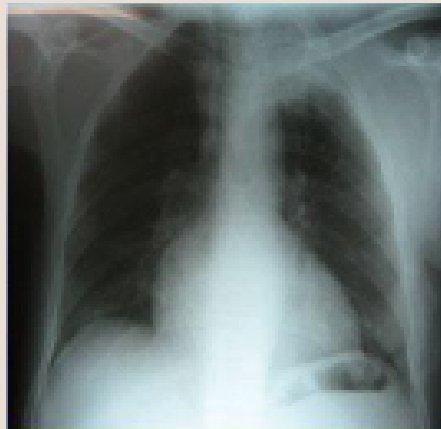
- pulmones
- pleura
- mediastino o pared torácica.



# Actinomicosis torácica

Las rutas de infección incluyen

- aspiración de secreciones orofaríngea o de contenido gástrico.
- extensión directa hacia el mediastino por la infección del surco cervicofacial a través de la fascia profunda de cuello.
- o extensión abdominal por vía transdiafragmática o retroperitoneal, de forma rara en diseminación hematológica.



# Las manifestaciones clínicas más frecuentemente observadas son:

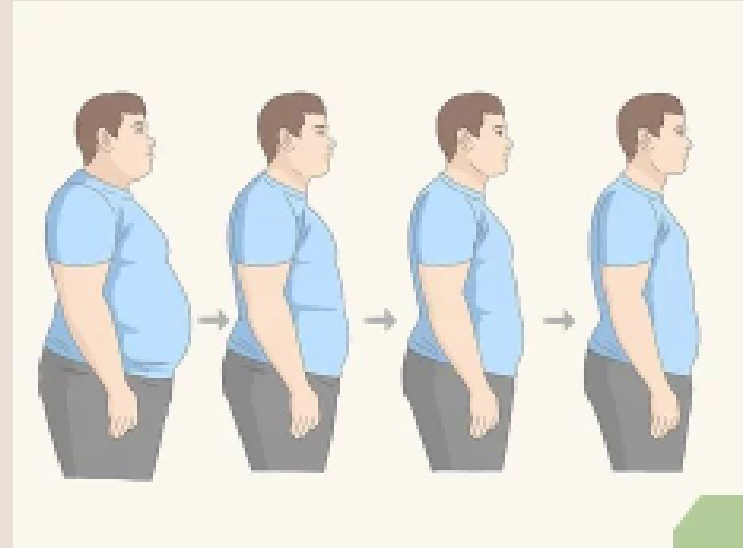
## Manifestaciones Respiratorias.

- Tos (84%) crónica en accesos seca y posteriormente purulenta (74%)
- Hemoptisis (31%)
- Disnea (47%)
- Dolor torácico como síntoma predominante (68%)
- Manifestaciones clínicas de absceso pulmonar en una gran proporción recurrente
- Empiema
- Destrucción de costillas, esternón, hombro involucrando músculos y tejidos torácicos
- Fiebre o aumento en la temperatura sugiere enfermedad diseminada
- Expectoración (55.1%)
- Edema de pared torácica (8,2%)
- Asintomático (6%.1)
- Imágenes tumorales.

# Las manifestaciones clínicas más frecuentemente observadas son:

## Manifestaciones Sistemáticas.

- Pérdida de peso (53%)
- Ataque al estado general (42%)
- Sudoraciones nocturnas (32%)
- Fiebre (21%)





# Actinomicosis Abdominal

La Actinomicosis abdominal(AA) presenta diversas formas clínicas, siendo las más frecuentes:

- Actinomicosis de Pared Abdominal(APA)
- Actinomicosis Gastrointestinal(AGI)
- Actinomicosis Abdominopélvica(AAP)



# Actinomicosis de Pared Abdominal(APA)

Usualmente se manifiesta en forma crónica, de aparición subaguda, con una duración que va desde un mes a un año de evolución para llegar a su diagnóstico, encontrando:


- + ● Tumor palpable, en el área afectada(dura, dolorosa)lo más frecuente
  - Con o sin Fiebre (38 a 38-5 0C )
  - Náuseas, meteorismo.
  - Vómitos o náuseas
  - Dolor abdominal
  - No datos de peritonitis
  - Historia previa de enfermedad digestiva (20%)
  - Diabetes (20%)
  - Cirugía abdominal (10%)
  - Enfermedad inflamatoria pélvica por uso prolongado de DIU (15%)
  - Trauma local (5% al 65%)






# Actinomicosis Gastrointestinal (AGI)



Esta presentación representa un 20% de los casos.



En el tubo digestivo puede estar presente desde orofaringe, esófago, recto habiendo reportes en cáncer de páncreas.



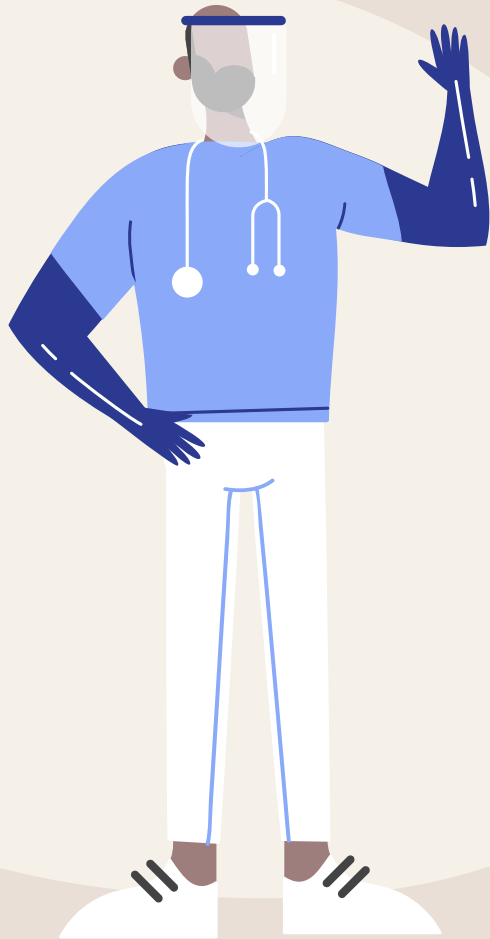
# Actinomicosis Gastrointestinalintestinal (AGI)

tiene predilección por:

- la mucosa de la región ileocecal intestinal,
- Reportadas con Virus de inmunodeficiencia humana

+ Las formas raras son:

- **Afección anorectal,**
- Gástrica,
- Hepática,
- Esofágica,
- Esplénica,
- diverticular abscedada (en pacientes inmunosuprimidos).



## La AGI

Puede confundirse con:

- Tuberculosis intestinal,
- ameboma,
- apendicitis crónica,
- enteritis regional o carcinoma cecal.

## Forma esofágica

Se manifiesta por odinofagia severa, y/o úlceras o aftas orales y/o esofágicas

## Forma ano rectal

Se manifiesta como una estenosis, absceso o fístula rectal o peri rectal



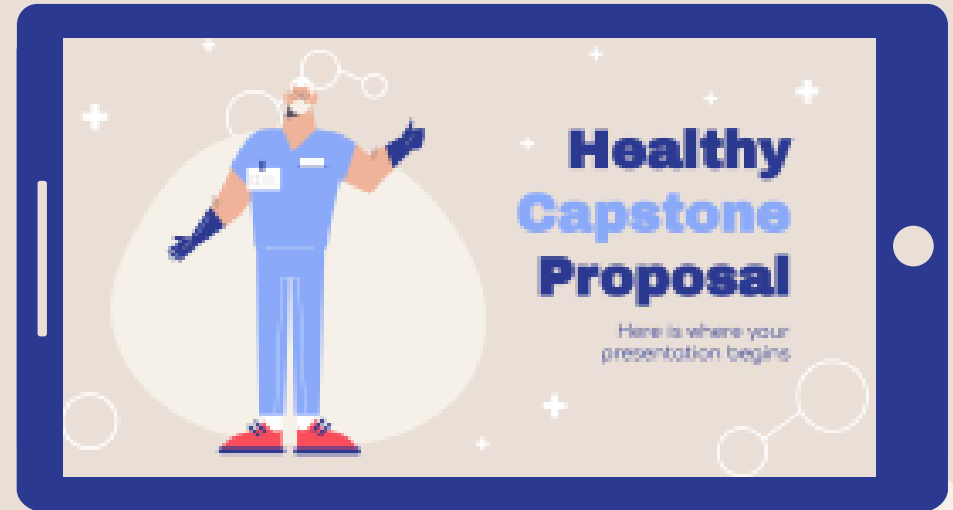# Actinomicosis Ginecológica

El diagnóstico de actinomicosis ginecológica es difícil, los elementos clínicos de sospecha son:

- Antecedente de ser usuaria de DIU (81.2% ).
- Síntomas de Enfermedad pélvica inflamatoria crónica (Dolor pélvico abdominal).
- Tumor pélvico
- Síntomas urinarios crónica agudizados,
- tumores o granulomas pélvico abdominales o vaginales de consistencia pétrea
- lesiones fistulosas , acompañadas o no de ataque al estado general, fiebre, náuseas pudiendo presentar metrorragias


# Cuadro clínico

- Dolor abdominal (64 %).
- Dispareunia (80%).
- Tumor abdominal o pélvico (18%)
- Metrorragia (18%),
- Constipacion



# Diagnóstico diferencial

- Tuberculosis intestinal
- Ameboma
- Apendicitis
- + Enteritis
- Carcinoma
- Infertilidad
- Enfermedad adherencial.

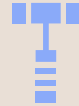



# Pruebas diagnósticas



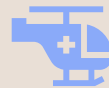Estudio citológico  
(Papanicolaou) en  
ginecología



Tinciones especiales como:  
Metenamina de Plata,  
Grocott-Gomory (Técnica  
Confirmatoria)



Tinción Hematoxilina-eosina a  
través de biopsia o muestra del  
líquido del área afectada.



Cultivo de muestras de área  
afectada

presencia del actinomicetes más el “Fenómeno de Splendore-Hoeppli”

# Tratamiento

The background is a light beige color. It features several white decorative elements: plus signs (+) scattered throughout, and two clusters of circles connected by lines, resembling molecular structures or network diagrams. One cluster is in the top-left and another is in the bottom-right. A large, light yellow oval is centered on the page, containing the word "Tratamiento" in a bold, dark blue font.

# No Farmacológico

## Se recomienda

Retirar Dispositivo intrauterino (DIU) en caso de ser portadora del mismo



## Se recomienda

No permitir uso de Dispositivo intrauterino por más de 5 años.



## Se recomienda

se debe fomentar el uso de preservativo en la vida sexual de pacientes con factores de riesgo de actinomicosis.



# Tratamiento farmacológico

Los antibióticos de primera elección son :

- Betalactámicos del tipo penicilínicos ya sea en forma parenteral u oral (Penicilina G Benzatínicas, Amoxicilina, o Penicilina G oral, o ampicilina )

En pacientes alérgicos se puede utilizar:

- Macrólidos (Eritromicina, azitromicina, )
- Lincosaminas como la Clindamicina o la lincomicina.
- Tetraciclinas

# Tratamiento farmacológico

Tiempo de duración del tratamiento

- 2 a 6 semanas

Pudiendo ser en los primeros días parenteral y posteriormente cambiar a vía oral, valorando la evolución, habiendo tratamientos orales hasta de 12 meses.



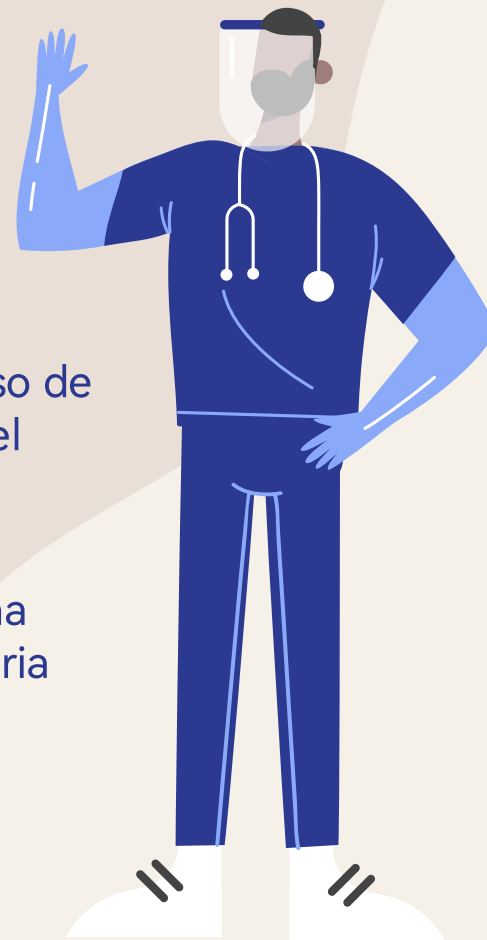# Dosis

## Penicilina G

20 millones de unidades  
en 24 hrs

En casos de sospecha de infecciones no es recomendado el uso de antibióticos hasta obtener muestra con fines de aislamiento del agente causal,

La terapia intravenosa es recomendada para pacientes con una enfermedad más severa clínica lo cual será en forma hospitalaria



# Tratamiento Quirúrgico

Pacientes con Actinomicosis ginecológica o Pélvica el tratamiento Quirúrgico consiste en:

- Tratar síntomas obstructivos
- Drenaje en sitio de localización
- Tratamiento de complicaciones obstructivas seguido de antibiótico por tiempo prolongado a fin de evitar las complicaciones graves de la enfermedad.

# Tratamiento Quirúrgico

En Pacientes con Actinomicosis Torácica se realiza:

- Drenaje en sitio de localización
- Tratamiento de complicaciones obstructivas seguido de antibiótico por tiempo prolongado a fin de evitar las complicaciones graves de la enfermedad

Extracción broncoscópica del cuerpo extraño.

Sin embargo, en el 45% de los casos, el cuerpo extraño sólo se detectó algún tiempo después de comenzar los antibióticos.

Los procedimientos de extracción requiere:

- Lavado bronquial
- Pinzas de biopsia
- YAG láser
- Crioterapia



# Seguimiento y vigilancia



Los pacientes con Actinomicosis no complicada o no grave deben ser tratados en primer o segundo nivel de atención.

GRACIAS



# Bibliografía

Dr. Alberto Alejandro Flores Ibarra. Dr. Ismael Parrilla Ortiz. Dra. Elena Urdes Hernández. Dra. Verónica Quintana Romero. Dra. Verónica Gutiérrez Osorio. GPC. (2011). Prevención diagnóstico y tratamiento Actinomicosis en el adulto.

Diagnóstico histológico de actinomicosis | Revista Argentina de Microbiología <https://www.elsevier.es/es-revista-revista-argentina-microbiologia-372-articulo-diagnostico-histologico-actinomicosis-S0325754117301074>

Actinomicosis - Síntomas, diagnóstico y tratamiento | BMJ Best Practice <https://bestpractice.bmj.com/topics/es-es/1157>.