



# **Universidad del Sureste**

## **Escuela de Medicina**

**Materia:**

**URGENCIAS**

**Presenta:**

**Aldo Gubidxa Vásquez López**

**Lugar y fecha**

**Comitán de Domínguez Chiapas a 02/06/2023.**

# Apendicitis

Aldo Usiquez 82B

La apendicitis aguda es definida como inflamación aguda del apéndice cecal.

Emergencia quirúrgica más común

Primera causa de abdomen quirúrgico agudo

Fase que se caracteriza por la obstrucción de la luz apendicular

Genera distensión luminal y aumento de la presión local

Clasificación

→ Aguda no complicada  
◦ Congestiva o catarral  
◦ Supurada o flemosa

→ Apendicitis aguda complicada  
◦ Gangrenosa o necrótica  
◦ Perforada

Triada de Murphy

- Dolor abdominal
- Náuseas, vómito o anorexia
- Fiebre

Signos

- Blumberg
- Rousin
- Psoas
- Obturator

Escala de Alvarado

Pruebas de imagen

Rx simple  
Ecografía abdominal  
TAC

Antibiótoterapia profiláctica  
1hr antes del momento de la  
Apendicectomía

- Laparoscópico
- Drenaje pericelómico

# Oclusión Intestinal

Síndrome caracterizado por la detención persistente del tránsito del contenido intestinal por gases, líquidos y sólidos

## Clasificación

- Mecánicas → Son aquellas que se caracterizan por presentar una causa orgánica objetiva
  - ↓
  - Adherencias
  - Neoplasmas
  - Hernias
- Peritales → Son malformaciones congénitas, los procesos inflamatorios y los tumores benignos o con más frecuencia los malignos
- Extraperitales → Estas se topografía fuera de la pared intestinal
  - ↓
  - Brida adherencia
  - Compresiones extrínsecas
- Intraluminales
  - ↓
  - Cuerpos extraños

## Diagnóstico

Ex → Signo de pilos de monedas

## Sintomatología

↓  
Fiebre  
Dolor  
Vómitos  
Estreñimiento

## Exploración física

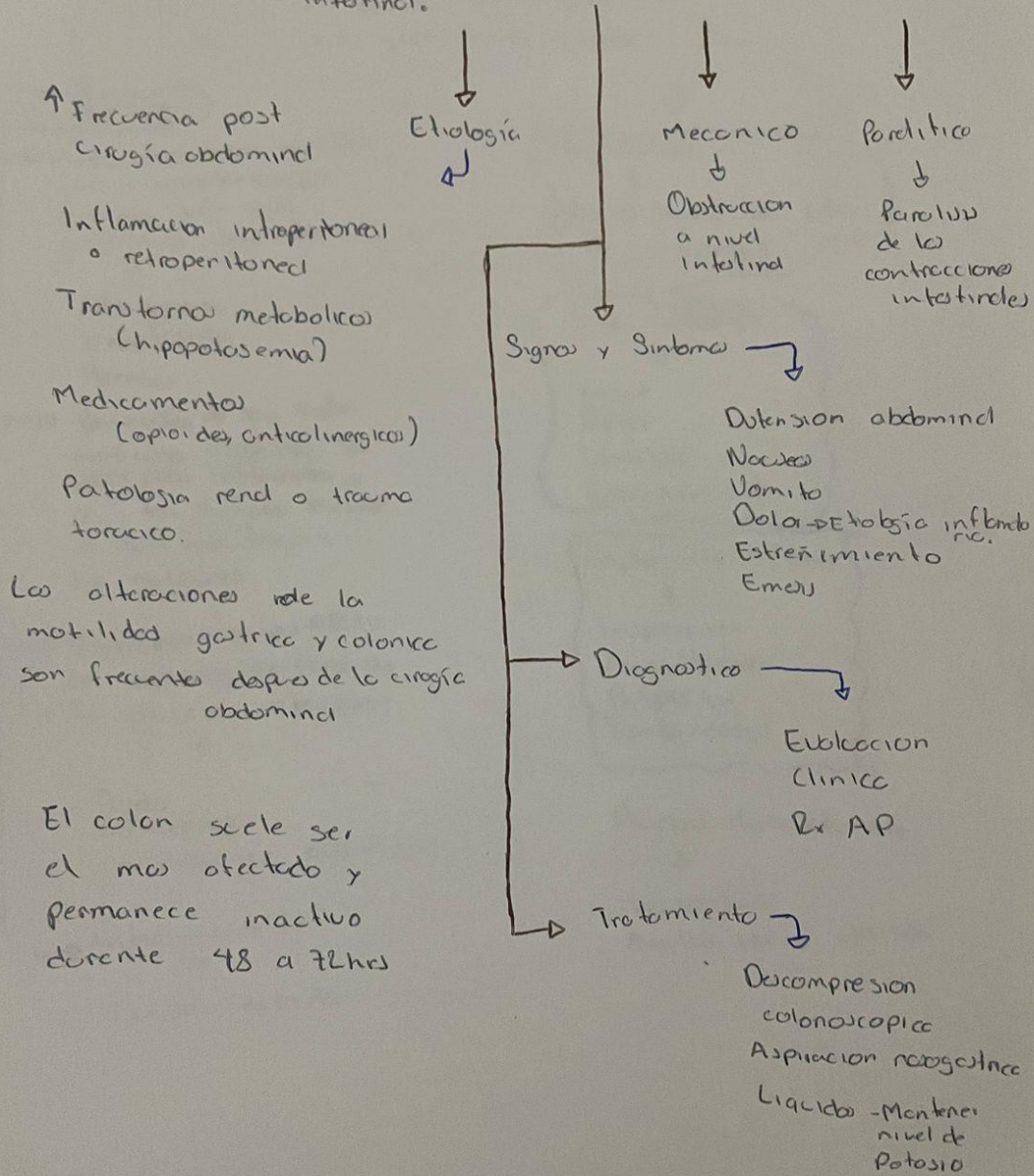
↓  
Inspección  
Auscultación  
Palpación  
Tactorectal

## Pruebas Laboratoriales

↓  
Leucocitos  
Amilasa sérica elevada

# Ileo mecánico y metabólico

↓  
Detección temprana del peristaltismo intestinal.



Esguince { Se realiza un movimiento de fuerza de mas a todas las componentes de una articulación y estas se inflaman a distintos grados provocando mucho dolor

Tobillo • Rodilla  
• Muñeca • Pulgar

↓  
Se produce cuando existe demasiado o se desgarra un ligamento mientras se tensa intencionalmente una articulación

Luxación { Se realiza un movimiento de fuerza de mas a las componentes de una articulación, pero esto provoca que uno de los huesos se salga de su lugar

↓  
• Hombro • Rodilla • Codo • Cadera  
• Tobillo • Espalda

Fractura { Pérdida de la continuidad ósea

• Abierta • Cerrada

↓  
• Transversa  
• Oblicua  
• Espiral  
• Incurvación

• Impactada  
• Talla verde  
• Cominada

# Sangrado Gastrointestinal

Es un sintoma de un trastorno del sistema digestivo

Hematemesis  
Melena  
Hematoquecia  
Rectorragia

La hemorragia digestiva es la pérdida de sangre a cualquier nivel del tubo digestivo que se presenta de forma aguda

Hemorragia digestiva alta

→ Por encima del Anusclodo treitz. Se manifiesta como hematemesis con o sin melena o rectorragia

Hemorragia digestiva baja

→ Entre el triángulo de treitz y el ano  
Se manifiesta por hematoquecia, rectorragia y melena

Diagnostico → QS

- Análisis de heces
- Endoscopia superior
- Colonoscopia
- TAC abdominal

Tratamiento

↓

oIBP

oTx depende del lugar donde se produce la hemorragia

# Pancreatitis

Inflamación del páncreas  
Debido a que los enzimas  
digestivos comienzan a  
digerir a este

Factores de  
riesgo ↓

Colelitiasis  
Farmacos  
Alcohol  
Trauma  
Infecciones  
Vasculitis  
Idiopáticas

Dx ↓

Amilasa o lipasa  
elevada 3 veces  
por encima de  
lo normal

Tripsina serica  
hemograma

Rx abdomen → Excluir  
otras patología

TAC

• Dolor abdominal intenso  
en epigastrio que se irradia  
en hemitórax

- Náuseas
- Vómitos
- Abdomen doloroso y distendido
- Disminución de niveles  
hidroelectrolitos

Causas ↓

Litiasis vesicular → 40%

hipertriglicéridemia → 2-5%

Proga → 5%

Alcohol → 30%

Tx → Medidas sintomáticas

→ Reposición de líquidos

→ Analgésico

→ Soporte nutricional

## Perforación intestinal

Orificio que atraviesa el intestino delgado o grueso que conduce a la filtración o escape del contenido intestinal hacia la cavidad abdominal

Complicación temida de la obstrucción intestinal que a menudo termina en peritonitis

### Etiología

- Neoplasias
- Úlcera péptica
- Diverticulitis
- Isquemia
- Infecciones
- Divertículos
- Cuerpos extraños
- Perforación espontánea
- Úlcera medicamentosa
- Trauma penetrante

### Cuadro clínico

- Acidosis metabólica
- Taquicardia
- Distensión abdominal
- Dolor
- Fiebre
- Oliguria

### Estudios de laboratorio

- Alteraciones específicas
  - Leucocitosis
  - ↑ Hematócrito
  - Desequilibrio electrolítico
  - Acidosis metabólica

### Tratamiento

- Hidratación IV
- Antibiototerapia
- O<sub>2</sub>
- Sonda vesical
- Quirúrgico
  - Laparotomía



# Hernias Complicadas

Protusión o salida al exterior de una porción de tejido generalmente de intestino o graso abdominal a través de un orificio natural o de una zona de debilidad muscular en la parte inferior del abdomen o en la ingle

## Localización

### Hernias inguinales

- Directas → Mediales a los vasos epigástricos
- Indirectas → laterales a los vasos epigástricos

### Hernias crurales o femorales

- Más prevalente en mujeres
- Protruyen por el anillo crural

### Hernias umbilicales

- Frecuentes en pacientes obesos
- Pacientes con ascitis y embarazadas

### Hernias epigástricas

- El anillo herniario está en algún punto de la línea blanca entre la cicatriz umbilical y el relieve xifóideo

### Hernias de Spiegel

- Protruyen entre dos pliegos musculares laterales al borde externo del recto anterior del abdomen

## Nivel de compromiso

- Hernias reductibles
- Hernias incarceradas o irreductibles
- Hernias estranguladas

## Manifestaciones Clínicas

- Náuseas, v
- Vómitos
- Distensión abdominal
- Dolores

## Diagnóstico

- Clínico
- hiperamilasemia
- ↑ creatinofosforina
- Leucocitosis
- ↑ PCR
- Ecográfico

## Tratamiento

- Pediátrico
  - Quirúrgico
- Adulto
  - Cirugía ambulatoria

# Trombosis Mesenterica

Lesion originada a nivel intestinal y vascular a consecuencia de una hipoperfusión súbita a nivel local o sistémico del eje arterial o venoso.

## Manifestaciones clínicas

- Dolor tipo cólico → Predominio Periumbilical
- Náuseas
- Vómitos
- Distensión abdominal

## Factores de Riesgo

- Procesos inflamatorios
- Trombofilia
- Neoplasias abdominales
- Hipertensión portal

## Tratamiento

- Conservador
- Anticoagulantes
- Ayuno
- Vigilancia
- Cirugía → Px con infarto intestinal

## Diagnóstico y Pruebas Complementarias

- Sospecha clínica

### Laboratorio

- Leucocitosis
- Hematocrito ↑
- Ácidos Metabólicos
- Lactato de hidrogeno ↑
- Creatinina ↑
- Enzimas hepáticas ↑
- Enzimas pancreáticas ↑

### Rx Abdomen

- Dilatación de asas
- Edema de pared

TAC ↓

Gold Standard

# Trombosis Mesenterica

Lesion originada a nivel intestinal y vascular a consecuencia de una hipoperfusión súbita a nivel local o sistémico del eje arterial o venoso.

## Manifestaciones clínicas

- Dolor tipo cólico → Predominio Periumbilical
- Náuseas
  - Vómitos
  - Distensión abdominal

## Factores de Riesgo

- Procesos inflamatorios
- Trombofilia
- Neoplasias abdominales
- Hipertensión portal

## Tratamiento

- Conservador
- Anticoagulantes
- Ayuno
- Vigilancia
- Cirugía → Px con infarto intestinal

## Diagnóstico y Pruebas Complementarias

- Sospecha clínica

### Laboratorio

- Leucocitosis
- Hematocrito ↑
- Ácidos Metabólicos
- Lactato de hidrogeno ↑
- Creatinina ↑
- Enzimas hepáticas ↑
- Enzimas pancreáticas ↑

### Rx Abdomen

- Dilatación de asas
- Edema de pared

TAC ↓

Gold Standard