

UNIVERSIDAD DEL SURESTE ESCUELA DE MEDICINA

MATERIA:

Urgencias Medicas

CATEDRÁTICO:

Dr. Romeo Suarez Martinez

PRESENTA:

Estefany Berenice García Ángeles

TRABAJO:

Mapas

GRADO Y GRUPO:

8 ° B

LUGAR Y FECHA:

COMITÁN DE DOMÍNGUEZ, CHIAPAS. 02 DE JUNIO DEL 2023

Sangrado de tubo digestivo

STD alto

Sangrado localizado de angio de Treitz hacia arriba.

Manifestaciones

Hematemesis

Melena

Hematequesia

171000m

Diagnostico

Sonda nasogastrica

Endoscopia

Coproscopia

Tratamiento

Estabilizar hemodinamicamente

SOL. NaCl Raquetes gaseosas

Endoscopia

Abstrcos segun etiologia endoscopia

STD Bajo

Sangre localizada de angio de Treitz hacia abajo

Manifestaciones

Hematoquesia

Anemia

Diagnostico

Colonoscopia

Angiografia

Laparotomia

se encuentra en el ciego
Irrigada por arteria apendicular

Esta información del
apendice cecal o vermiforme

Apendicec
toma

¿Que es?

739 años

E. Albarado
E. R. P. P. S. C.
Estudios

Trata
miento

Factor de
riesgo

características
→ sexo masculino

Apendicitis

PCR
TAC
Ecografía
Gabinete

cuadro
clínico

Tipos

Histopatología

Epidemiología

Dolor en
FID

Microscopial

Fibrrosa

Obstrucción
apendicular

Tasa de
apendicitis
perforada

Riesgo 7%

1 de cada
15 a 20 p

F. Chie

gangrenosa

Puntiforme

• Presión
intraluminal

P. General
10-40%

P. anca
66-70%

Migración del
dolor

• edema
+ trasudado

• translocación
bacteriana

• Perforación

Patología de vía biliar

COLELITIASIS crónica LITIASIS agudizada

Que es:

Inflamación aguda de la vesícula biliar

en

90% de los casos por la obstrucción del conducto cístico por un lito

Factores:

Principal causa litiasis biliar

Lo determinan

El grado de la obstrucción

La duración de la obstrucción

Factores:

F. de meso

Edad

Sexo

Obstrucción

Peso

F. protectores

Embarazo

AC

Ascaris

Grasas plasmáticas

Consumo de café

Grasas plasmáticas

Cuadro clínico:

Dolor abigarrado en hipocóndrio derecho

Nauseas

Vómito

Fiebre 37.5 y 39

Tratamiento

Ingreso a hospitalización

Reposo en cama

Dx

Historia clínica

Exploración física

Ultrasonido

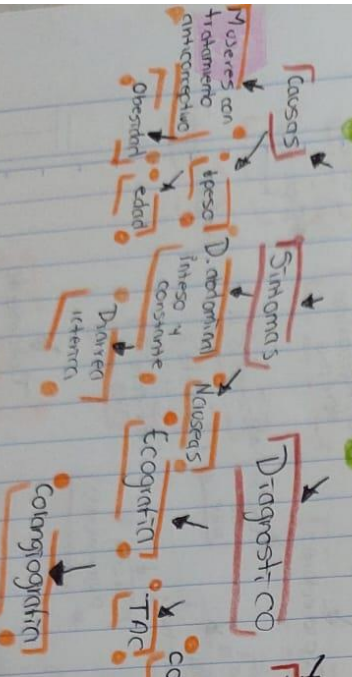
Dieta absoluta

ANES

Patología de vta biliar

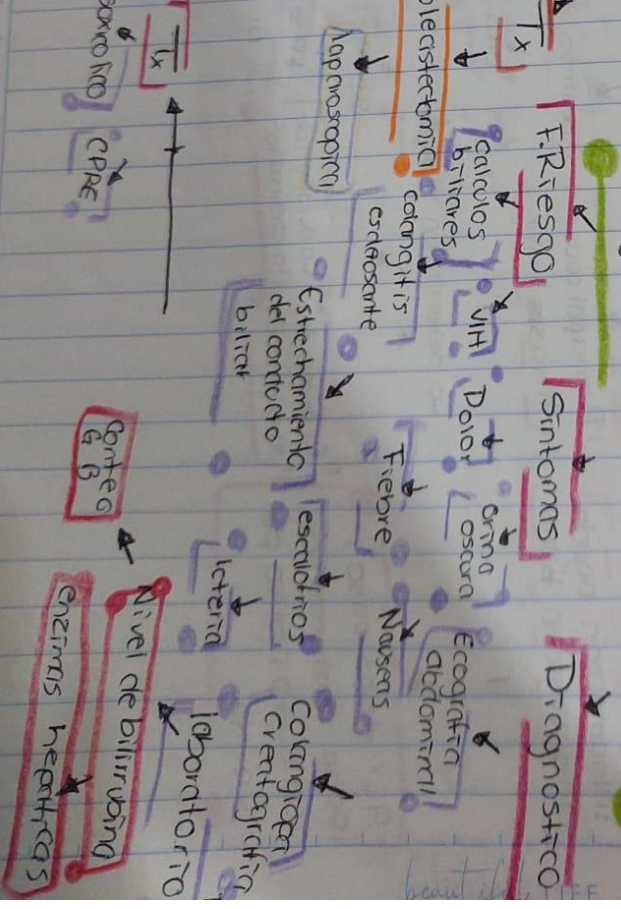
Colelitiasis

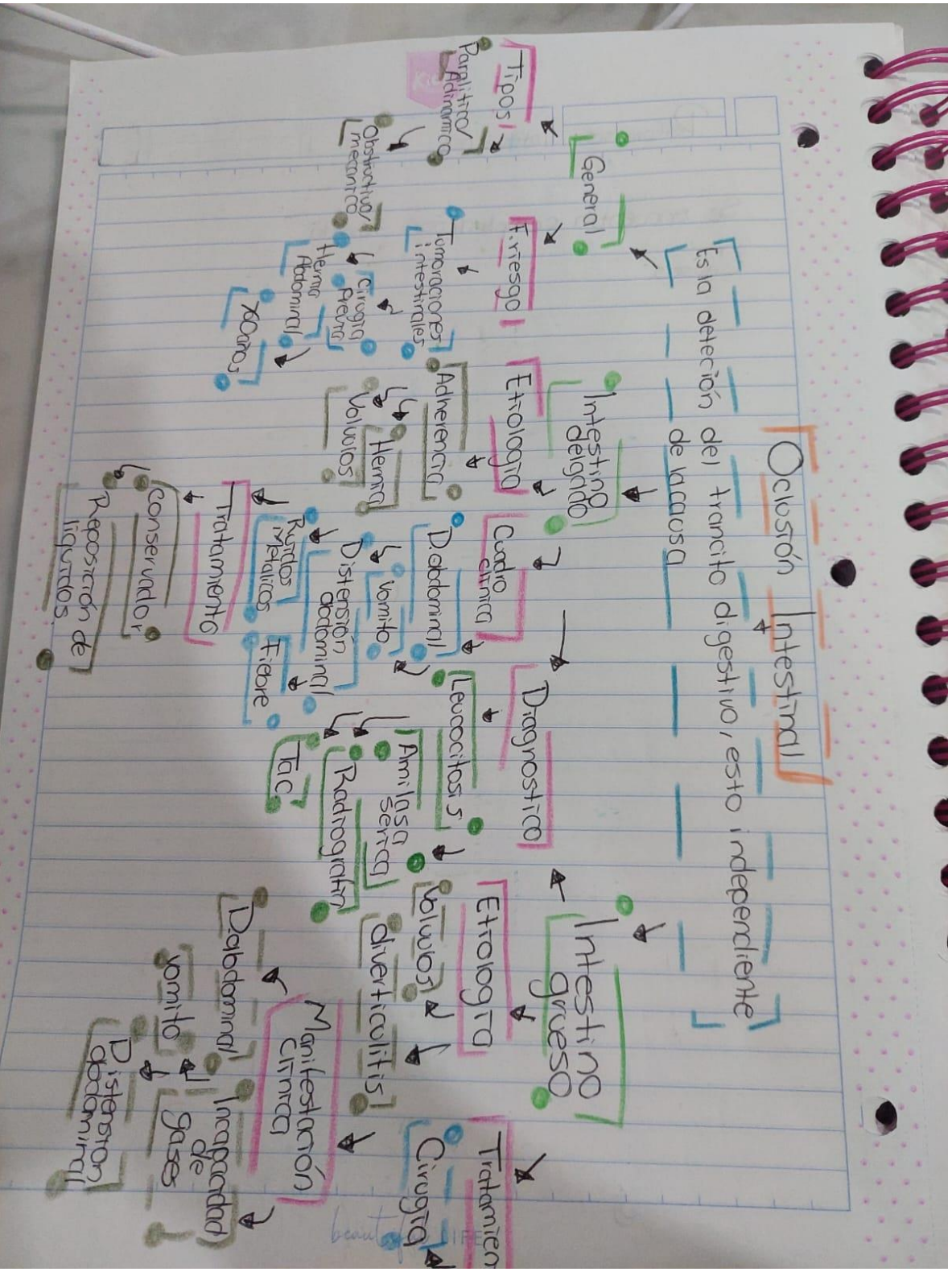
Es la formación de piedras (cálculos) en el interior de la vesícula biliar.



Colangitis

Es una infección los conductos biliares, los tubos que transportan la bils desde el hígado hasta la vesícula





Perforación Intestinal

Es la complicación temida de la obstrucción intestinal, que a menudo resulta en sepsis y peritonitis.

Causas

General

Intoxicación

Cuerpos extraños

Esotago

vómitos violentos

Estomago

Ulceras pépticas

Intestino

Isquemia crónica

Crohn

Adherencias

Manifestaciones

D. lancinante

Irregular dolor de abdomen

D. intenso

Diáfragma

Fiebre

Taquipnea

Disnea

Diagnóstico

Rx de bax

Entiensa mediastínica

Nota endoscopia

Sonda nasogástrica

Quilico

Equilibrio electrolítico

Tratamiento

Ileo Mecánico y Mecobáico

Mecánico

Obstrucción a nivel intestinal por causas intrínsecas o extrínsecas

Etiología

Adherencia

Hernias y Tumores

Clinica

Factores de riesgo

Nauseas

Vómitos

D. abdominal

distensión

Apéndice y divertículos

Diagnósticos

Gasos estancados

Vómitos

Tac

Rx

Paralítico

Parálisis de las contracciones intestinales por diseminación en la peristalsis

Etiología

Desequilibrio hidroelectrolítico

Fármacos

F. riesgo

Desnutrición

Deshidratación

Diarrea

Hipoalbuminemia

Clinica

D. abdominal

nauseas

Vómito

timpánico

Dx

TAC

Rx

Tx

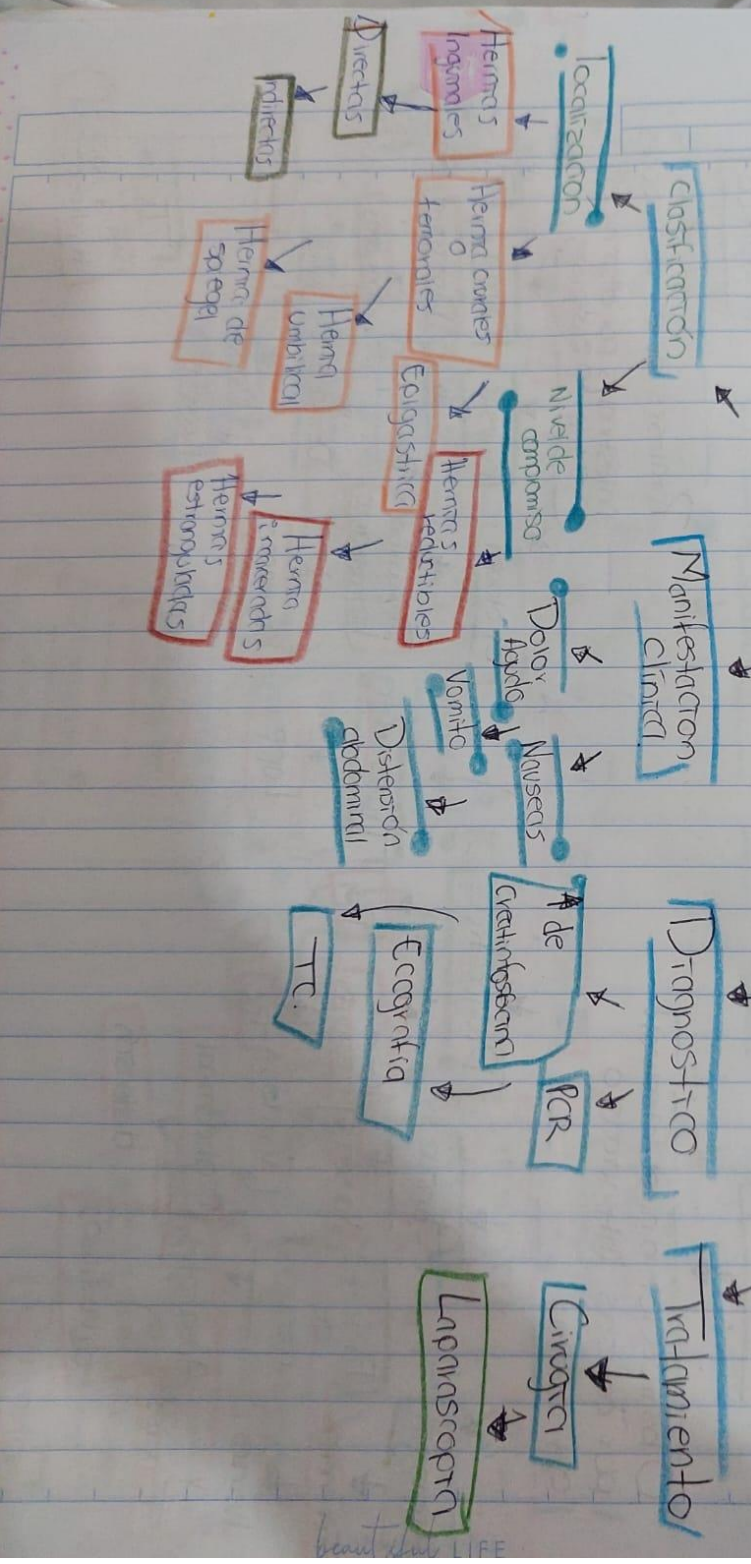
SNG + Aspiración Hidroelectrolítica.

Tratamiento

Lape.

Hernias Complejadas

Es una protrusion o salida al exterior de una porcion de tejido.



Asesentérica

Es la lesión originada a nivel intestinal y visceral a consecuencia de una hipoperfusión subita a nivel local o sistémico de arterias o venosa

Clasificación AGA

- IMA
- Colitis isquémica
- Angina Intestinal

Manifestaciones Clínicas

- Náuseas
- Vómito
- Diarrea y Rectorragia

Diagnóstico y Pruebas Complementarias

- Laboratorio
 - Hemograma
 - Bioquímica
 - Cuadernión
 - Gastronetría
- Patografía de abdomen
 - Tomografía axial
 - Angiografía

Tratamiento

- Reposición de volumen
- Antibiótico
 - Astronidazol
 - Cefotaxima
- Sonda nasogástrica
- Endoscopia
- Quimio

Trauma de abdomen

Este compartimento orgánico sufre la acción violenta de agentes que producen lesiones de diferente magnitud y gravedad

