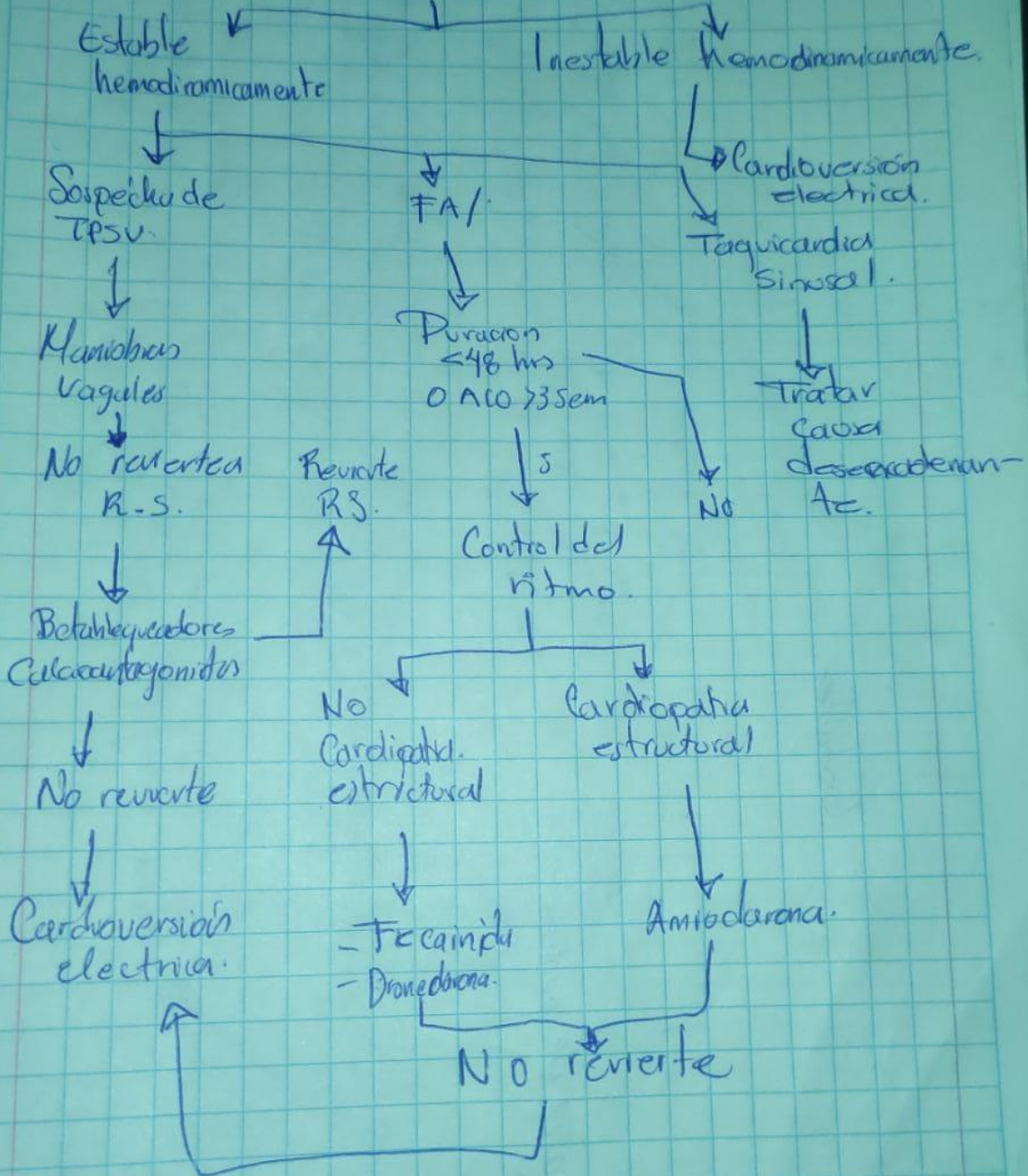


Aritmias

Taquicardia de QRS estrecho



Angina Inestable. → Disnea, diaforesis dolor precordial
→ Dolor torácico al reposo.
→ Incremento graduable.

DIAMSEST → Símb. matología física.
Obstrucción, Coronaria Severa
Lesión y muerte en que es reversible.

IAMEST → Necrosis Irreversible del
miocardio
→ Lesión no reperfundida
→ transmural.

