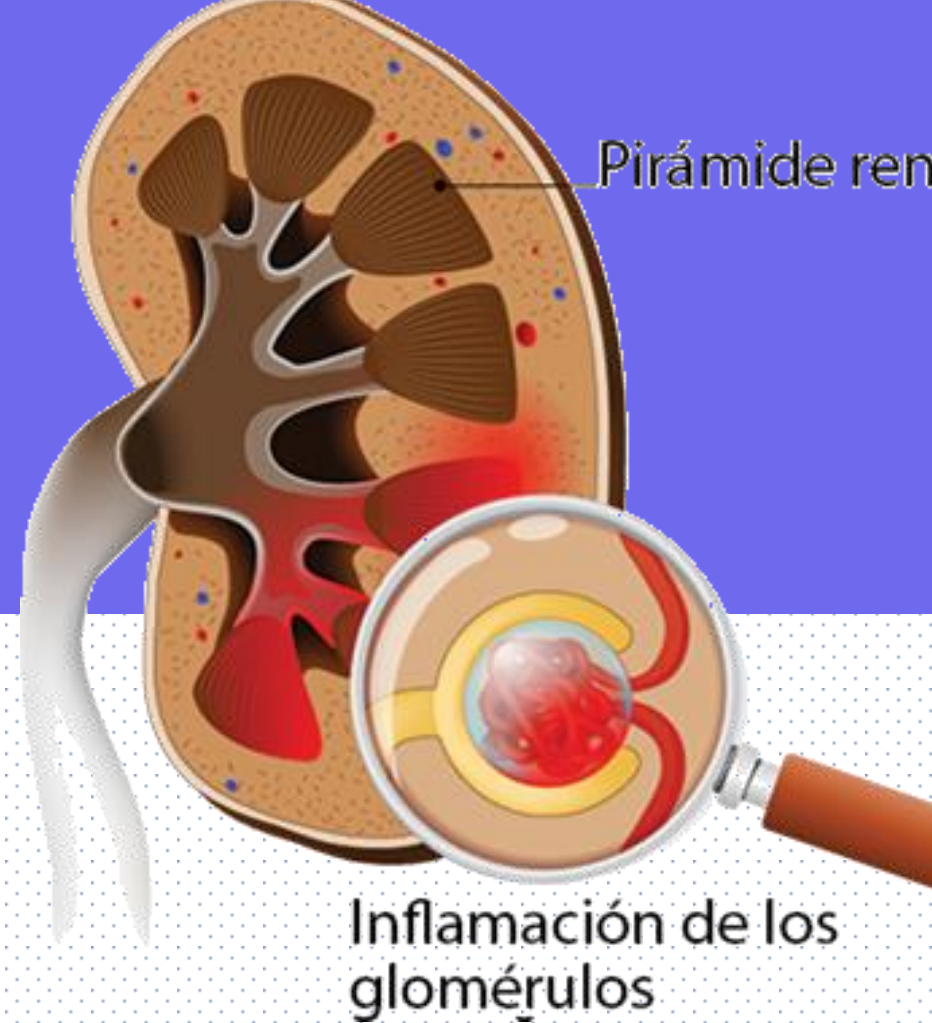

GLOMERULONEFRITIS POSTESTREPTOCOCICA

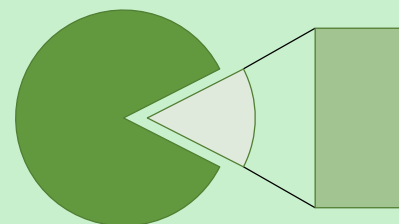
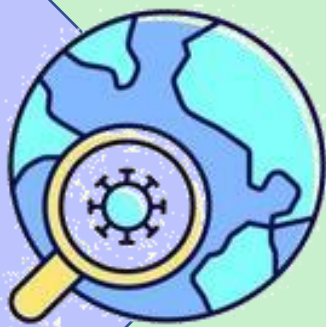

¿Que es?

Afección de los riñones después de una infección estreptococos β -hemolíticos del grupo A

Epidemiología

Países de vías de desarrollo
Incidencias de 9,5 y hasta 28,5 casos por 100000 personas / año

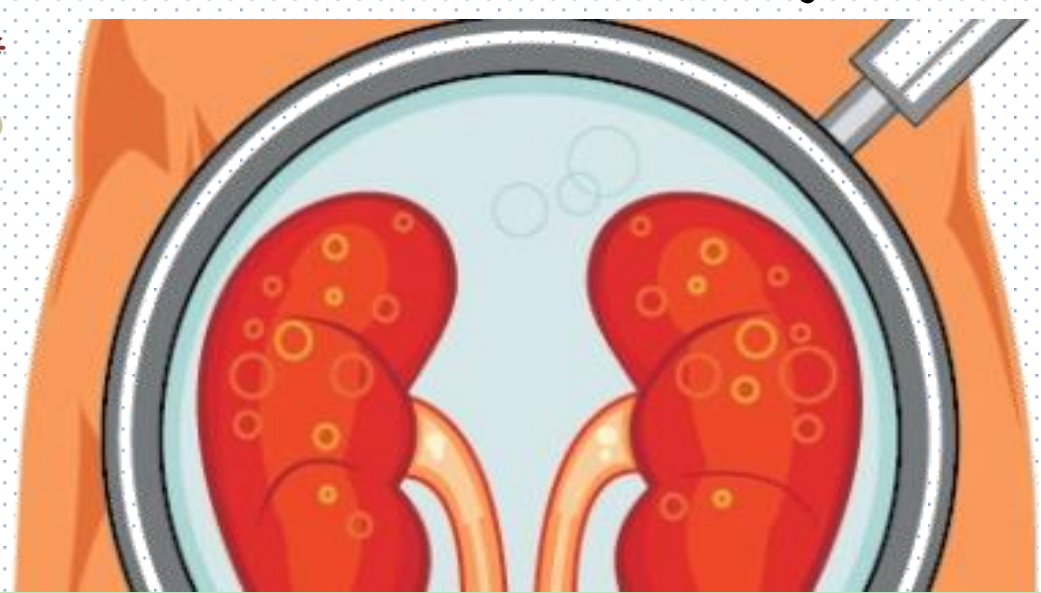
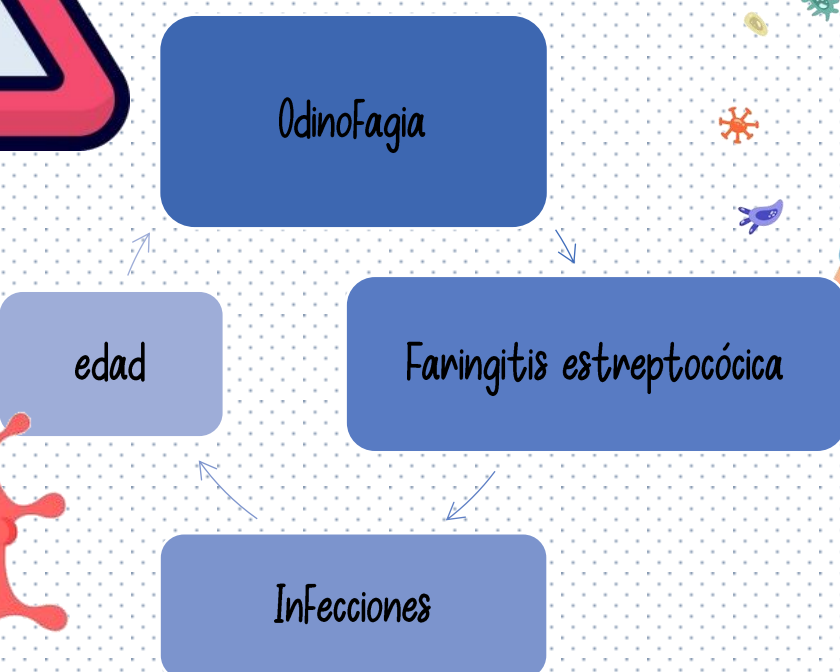

■ Niños de 4 y 10 años
■ Adultos



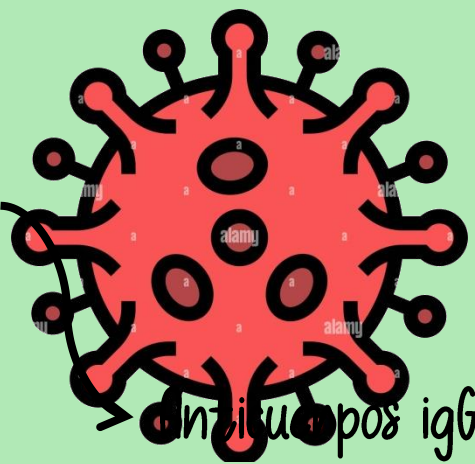
Factores de riesgo

Puede presentarse después de una infección por estreptococos, escarlatina o impétigo



Etiopatogenia

Formación de inmunocomplejos



Complemento

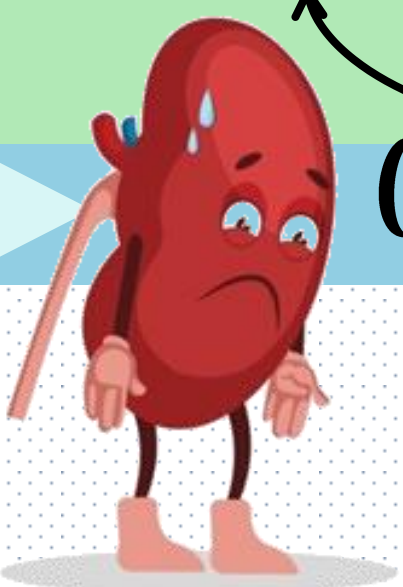
Via intrínseca

Noxa



Neutrophil

Inflamación y destrucción.

Clinica



50% de los pacientes no presentan sintomatología
De 1 a 3 semanas



- Hematuria microscópica
- Cifras tensionales elevadas
- Coluria
- Edema
- Hipertensión arterias
- hematuria


Presencia de triada:

Tratamiento

Diagnostico

- Presión arterial
- Reducir la hinchazón (edema)
- limitar el consumo de sal y agua

- Presencia de nefritis aguda
- Inf. Reciente por Estreptococo A



BIBLIOGRAFÍA

- Vista de Glomerulonefritis Postestreptocócica. (2023). Uaca.ac.cr. <http://encuestas.uaca.ac.cr/index.php/actas/article/view/1359/1728>
- Glomerulonefritis aguda postestreptocócica. (2018). Synapticpg.com. <http://synapticpg.com/glomerulonefritis-aguda.html>
- Glomerulonefritis postestreptocócica | Ada. (2022, July 25). Ada; Ada. <https://ada.com/es/conditions/post-streptococcal-glomerulonephritis/>
- La glomerulonefritis postestreptocócica. (2023). <https://www.cdc.gov/groupastrep/diseases-public/post-streptococcal-sp.html>

Hecho por: Rosa del Carmen Hernández Hernández