



**Joshua Daniel Mazariegos Pérez**

**Dr. Rosvani Margine Morales Irecta**

**Infografía de Pénfigo**

**Inmunología**

**Grado: 4°**

**Grupo: C**

Comitán de Domínguez Chiapas a 23 de junio de 2023.

# PROYECTO DE Pénfigo

JOSHUA DANIEL MAZARIEGOS PÉREZ

Grupo de enfermedades autoinmunes raras y potencialmente devastadoras de la piel y las membranas mucosas con alta mortalidad y resultado potencialmente letal. Y de evolución crónica.

Lesión principal es vesículo-ampollosa con fondo eritematoso o no

¿Que es el pénfigo?

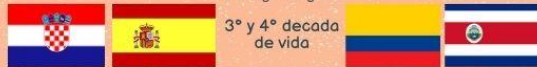


Epidemiología

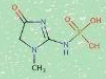


Enfermedad poco frecuente, con una prevalencia descrita de 0.5 a 3.2 casos por 100,000 hab. Y una incidencia de 0,1 a 0,5 casos por cada 100,000 hab/año.

Influenciada por ubicación geográfica y etnia. La forma mas frecuente es Pénfigo Vulgar

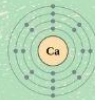


3° y 4° decada de vida



## Pénfigo Vulgar

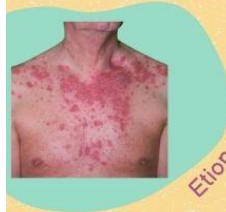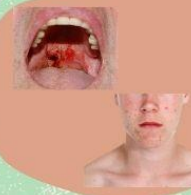Formación de autoanticuerpos IgG-4 contra desmogleína 3 situadas en desmosomas de la superficie celular de queratinocitos. Produciendo acantolisis, por ende, lesión oral.



Existe susceptibilidad a genes HLA-A10 y HLA-426, y asociación con moléculas DR4 y DR14.



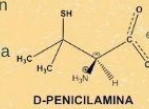
Etiopatogenia



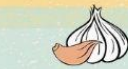Etiopatogenia

## Pénfigo Foliáceo

Formación de autoanticuerpos, que reconocen la demogleína-1 (Dsg1), una cadherina desmosómica, expresada con mas fuerza en la piel desde la parte superior del torso; y débilmente expresada en mucosa.

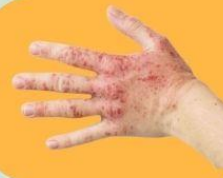

D-PENICILAMINA



- Ambientales (Panencefalitis esclerosante subaguda.
- Radiación UV.
- Quemaduras.
- Lesiones Electricas.
- Medicamentos: Captopril, Piroxicam, Enalapril, Rifampicina y AINES.

factores de riesgo



Sintomatología

## Pénfigo Vulgar

- Compromiso mucosa.
- Ampollas serosas o purulentas.
- Acantolisis suprabasal
- Erosiones y costras descamativas.
- Erosiones de implantacion dentaria
- Paroniquia, onicosquicia, onicomadesis, líneas de Beau y Hemorragias subungueales

## Pénfigo Foliáceo

- Lesiones cuténeas ampollosas, flácidas, pequeñas y dispersas con base eritematosa.
- Piel con costras y escamosa.
- Distribucion saborreica.
- Acantolisis subcornea.
- Dolor y ardor.

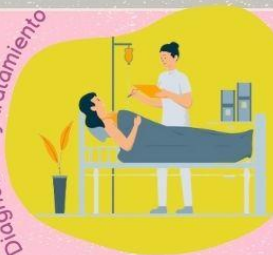## Diagnostico

- Anamnesis y examen fisico.
- Evaluacion Oftalmica.
- Biopsia para tincion con hematoxilina-eosina.
- Inmunofluorescencia directa e indirecta

## Tratamiento

- Corticoesteroides sistemicos orales.
  - Prednisona o prednisona
- Terapia adyuvante con inmunosupresor.
- Azatioprina.
- Micofenolato mofetilo.

Diagnostico y tratamiento



## FUENTES DE INFORMACIÓN:

- Lepe K, Yarrarapu SNS, Zito PM. Pemphigus Foliaceus. 2023 Mayo 18. En: StatPearls [Internet]. Treasure Island (FL): StatPearls Publishing; 2023 Enero -. PMID: 29763004.
- Carvajal Elizondo, M., Jimenez Tung, I. y Francesa Blanco, G. (2018). Pénfigo Vulgar y Foliáceo: una revision bibliografica. Revista Clínica de la Eacuela de Medicina UCR-HSJD. Vol. 19 (N.1) pag. 48-55.