



Joshua Daniel Mazariegos Pérez

Dr. Rosvani Margine Morales Irecta

Infografía de Pénfigo

Inmunología

Grado: 4°

Grupo: C

Comitán de Domínguez Chiapas a 29 de junio de 2023.

Pénfigo

JOSHUA DANIEL MAZARIEGOS PÉREZ



Grupo de enfermedades autoinmunes raras y potencialmente devastadoras de la piel y las membranas mucosas, con alta mortalidad y resultado potencialmente letal. Y de evolución crónica.

¿Que es el pénfigo?



Epidemiología



- Prevalencia: 0.5 a 3.2
- Incidencia: 0.1 a 0.5.
- PV forma mas común.



- Ashkenazi.
- Mujeres y hombres.
- 3° y 4° década



factores de riesgo

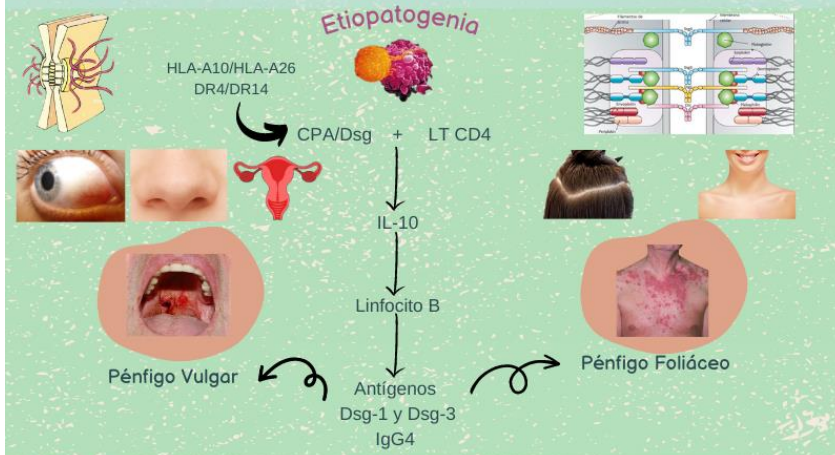
- Radiación UV.
- Quemaduras.
- Lesiones Eléctricas.
- Medicamentos: Captopril, Piroxicam, Enalapril, Rifampicina y AINES.









Sintomatología




Manifestaciones clínicas	
Pénfigo Vulgar	Pénfigo Foliáceo
Exantema, erosiones y lesiones orales	Eritema y descamación: forma de hojaldre
Ampollas flicídicas	Raro: ampollas
Dolor variable (leve, moderado, grave)	Formación de costras
Pérdida de peso	Zonas sebóricas afectadas
Costras hemorrágicas	No se observan áreas erosionadas
Maculas hiperpigmentadas	Maculas hiperpigmentadas
Signo de Nikolsky +	Signo de Nikolsky +

Diagnóstico

- Anamnesis y examen físico. Lesión principal es vesícula-ampollosa con fondo eritematoso o no.
- Evaluación Oftálmica.
- Biopsia para tinción con hematoxilina-eosina.
- Inmunofluorescencia directa e indirecta.

Tratamiento

- Corticosteroides sistémicos orales.
 - Prednisolona o prednisona
- Terapia adyuvante con inmunosupresor.
- Azatioprina.
- Micofenolato mofetilo.



Diagnóstico y tratamiento

FUENTES DE INFORMACIÓN:
 • Lepe K, Yarrarapu SNS, Zito PM. Pemphigus Foliaceus. 2023 Mayo 18. En: StatPearls [Internet]. Treasure Island (FL): StatPearls Publishing; 2023 Enero –. PMID: 29763004.
 • Carvajal Elizondo, M., Jimenez Tung, I. y Francesa Blanco, G. (2018). Pénfigo Vulgar y Foliáceo: una revisión bibliográfica. Revista Clínica de la Eacuela de Medicina UCR-HSJD. Vol. 19 (N.1) pag. 48-55.