



**Joshua Daniel Mazariegos Pérez**

**Dr. Rosvani Margine Morales Irecta**

**Infografía de Pénfigo**

**Inmunología**

**Grado: 4º**

**Grupo: C**

Comitán de Domínguez Chiapas a 27 de junio de 2023.

# Pénfigo



Grupo de enfermedades autoinmunes raras y potencialmente devastadoras de la piel y las membranas mucosas con alta mortalidad y resultado potencialmente letal. Y de evolución crónica.

¿Que es el pénfigo?



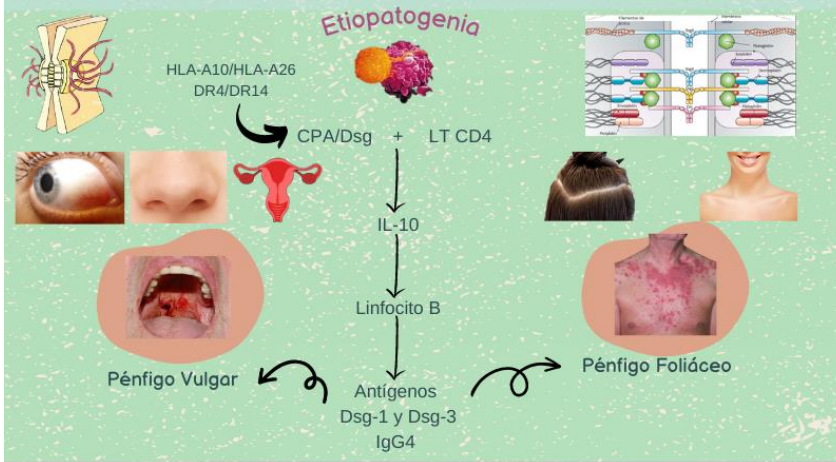
**Epidemiología**

- Prevalencia: 0.5 a 3.2
- Incidencia: 0.1 a 0.5.
- PV forma mas común.

- Ashkenazi.
- Mujeres y hombres.
- 3° y 4° década

**Factores de riesgo**

- Radiación UV.
- Quemaduras.
- Lesiones Eléctricas.
- Medicamentos: Captopril, Piroxicam, Enalapril, Rifampicina y AINES.



**Sintomatología**

Manifestaciones clínicas	
Pénfigo Vulgar	Pénfigo Foliáceo
Exantema, erosiones y lesiones orales	Eritema y descamación: forma de hojaldré
Ampollas flicídicas	Raro: ampollas
Dolor variable (leve, moderado, grave)	Formación de costras
Pérdida de peso	Zonas sebóricas afectadas
Costras hemorrágicas	No se observan áreas erosionadas
Maculas hiperpigmentadas	Maculas hiperpigmentadas
Signo de Nikolsky +	Signo de Nikolsky +

**Diagnóstico**

- Anamnesis y examen físico. Lesión principal es vesícula-ampollosa con fondo eritematoso o no
- Evaluación Oftálmica.
- Biopsia para tinción con hematoxilina-eosina.
- Inmunofluorescencia directa e indirecta

**Tratamiento**

- Corticoesteroides sistémicos orales.
  - Prednisolina o prednisona
- Terapia adyuvante con inmunosupresor.
- Azatioprina.
- Micofenolato mofetilo.

**Diagnóstico y tratamiento**

FUENTES DE INFORMACIÓN:

- Lepe K, Yarrarapu SNS, Zito PM. Pemphigus Foliaceus. 2023 Mayo 18. En: StatPearls [Internet]. Treasure Island (FL): StatPearls Publishing; 2023 Enero –. PMID: 29763004.
- Carvajal Elizondo, M., Jimenez Tung, I. y Francesa Blanco, G. (2018). Pénfigo Vulgar y Foliáceo: una revision bibliografica. Revista Clinica de la Eacuela de Medicina UCR-HSJD. Vol. 19 (N.1) pag. 48-55.