

Infografía de Glorume nefritis postestreptocócica

Inmunología

Rosa del Carmen Hernández Hernández

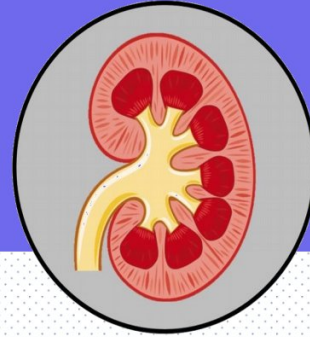
4 "C"

PASIÓN POR EDUCAR

Dr. Rosvaní Margine Morales Irecta

Comitán de Domínguez, Chiapas a 23 de junio del 2023

Glomerulonefritis postestreptocócica

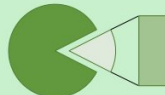
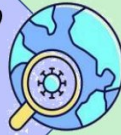
¿Que es?

La glomerulonefritis postestreptocócica es una afección de los riñones. Se produce después de una infección habitualmente cutánea o faríngea por estreptococos β -hemolíticos del grupo A.

Epidemiología

Países de vías de desarrollo
Incidencias de 9,5 y hasta 28,5 casos por 100000 personas / año

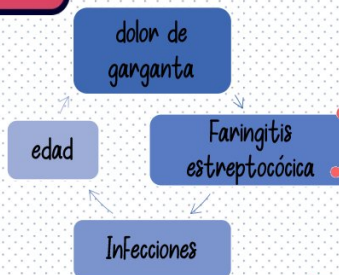


■ Niños de 4 y 10 años
■ Adultos

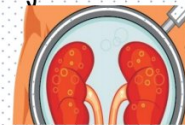
Más Frecuente en pediatría



Factores de riesgo

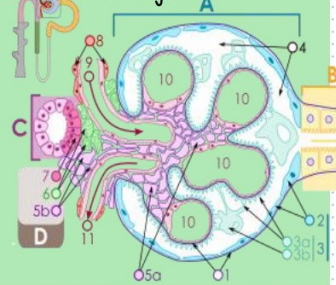


Cualquier persona puede presentarlo tras recuperarse de una infección de garganta por estreptococos, escarlatina o impétigo.



Etiopatogenia

- La Formación de inmunocomplejos constituidos por antígenos bacterianos neftogénicos
- Activan anticuerpos IgG
- Cascada de complemento a través de su vía clásica
- Activación de neutrófilos
- Reacción en contra de la noxa, que provoca lesión tisular
- Alteración estructural a nivel del glomérulo
- Inflamación y destrucción.



Clinica

50% de los pacientes no presentan sintomatología
De 1 a 3 semanas

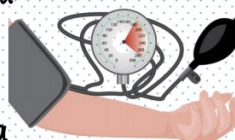
Presencia de triada

- Hematuria microscópica
- Cifras tensionales elevadas
- Coluria
- Edema
- Hipertensión arterias
- hematuria



Tratamiento

- Consiste en el monitoreo de la presión arterial
- Reducir la hinchazón (edema)
- limitar el consumo de sal y agua



Farmacológico

- Antibióticos
- Tiazidas
- Bloqueadores de los canales de calcio
- Corticosteroides



BIBLIOGRAFÍA

- Visto de Glomerulonefritis Postestreptocócica. (2023). Uaca.ac.cr. <http://www.uaca.ac.cr/index.php/informacion/ver/1333/1334>
- Glomerulonefritis aguda postestreptocócica. (2018). Synapticpg.com. <http://synapticpg.com/glomerulonefritis-aguda.html>
- Glomerulonefritis postestreptocócica | Ada. (2022, July 25). Ada; Ada. <https://ada.com/es/conditions/post-streptococcal-glomerulonephritis/>