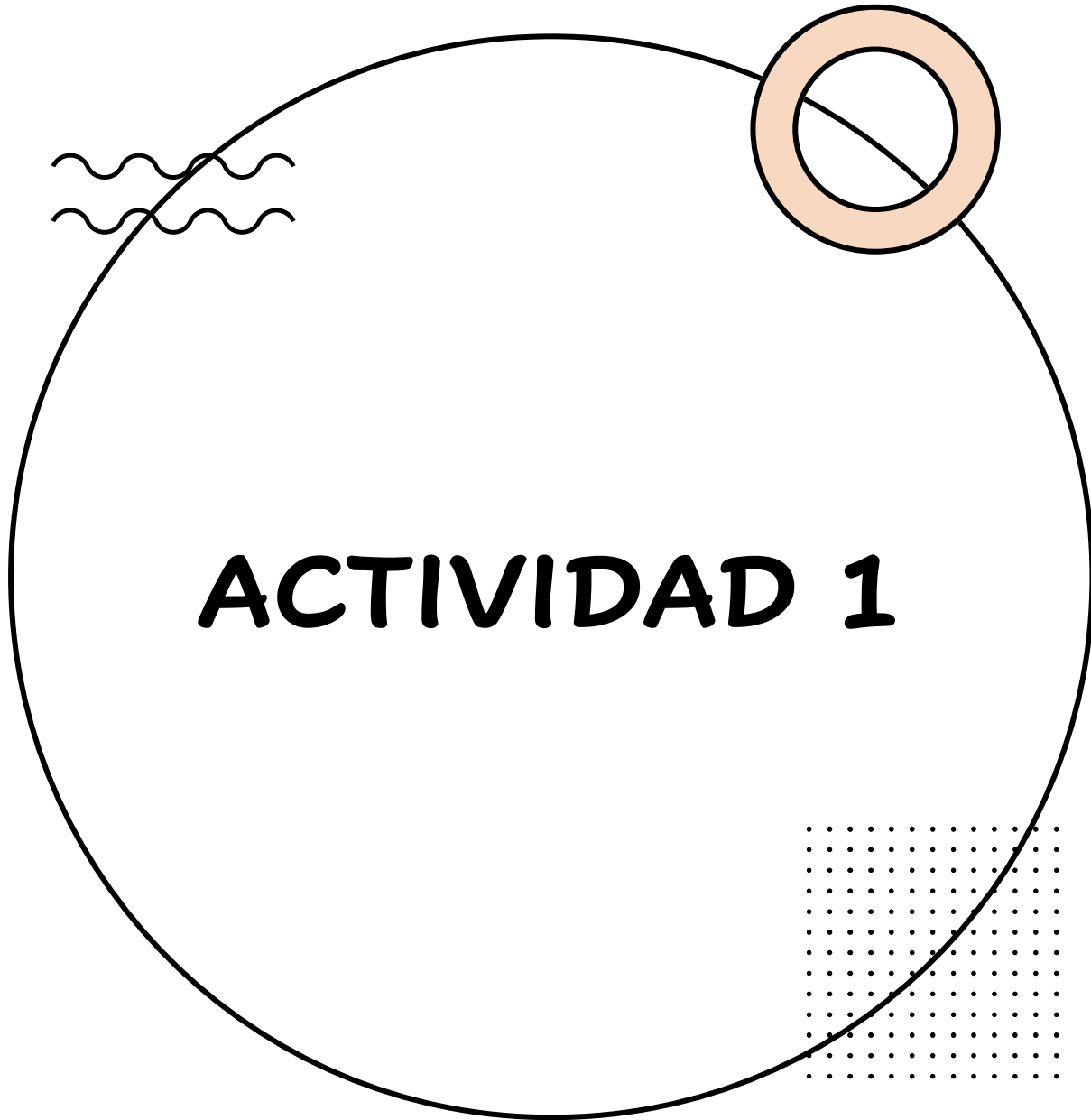


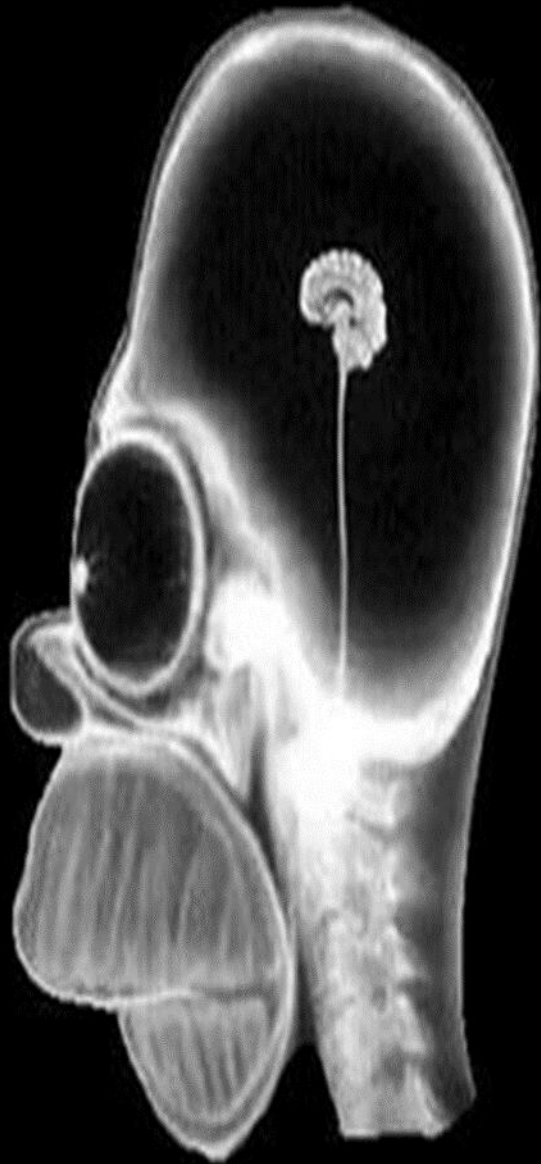ACTIVIDADES DE IMAGENOLOGIA

- Esthephany Michelle Rodriguez López
 - 4to semestre Grupo B
 - Imagenología
- Dr. Gerardo Cancino Gordillo



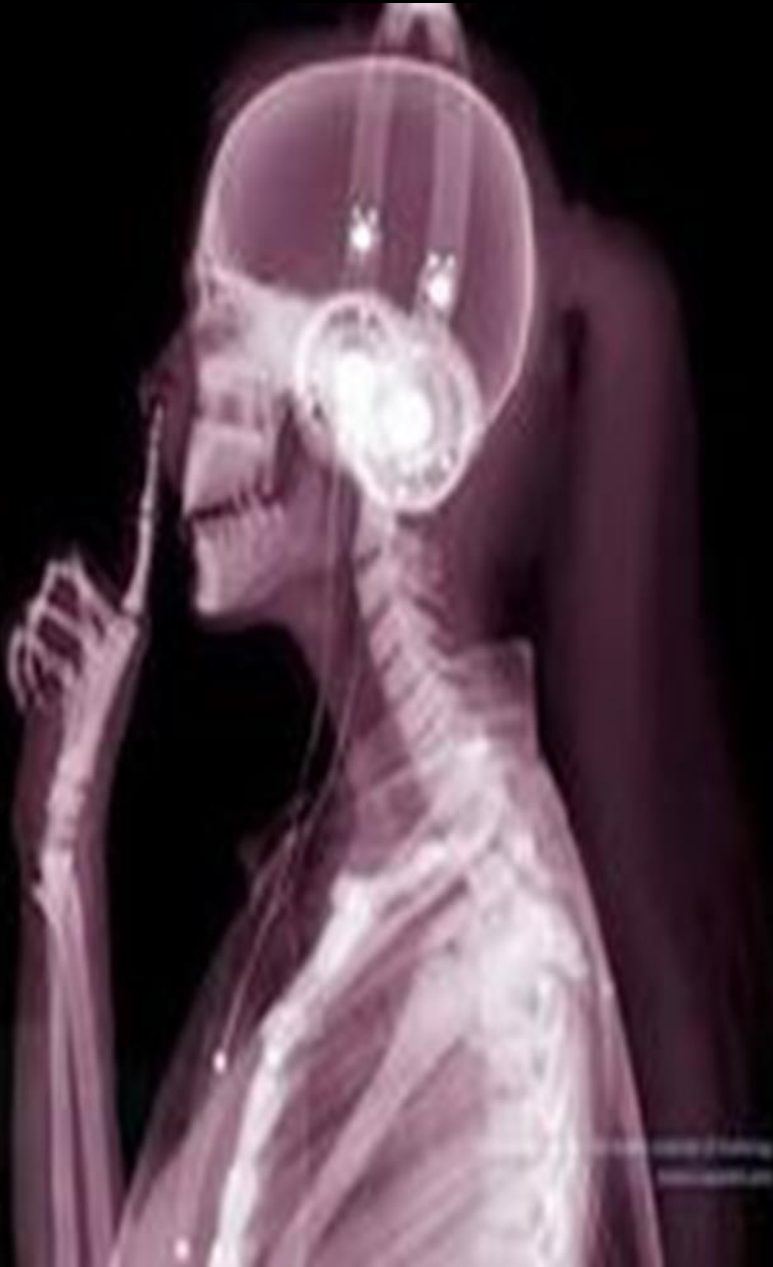

- OBSERVA DETENIDAMENTE
- DESCRIBE A DETALLE LOS ELEMENTOS OBSERVADOS EN LAS IMÁGENES SIGUIENTES



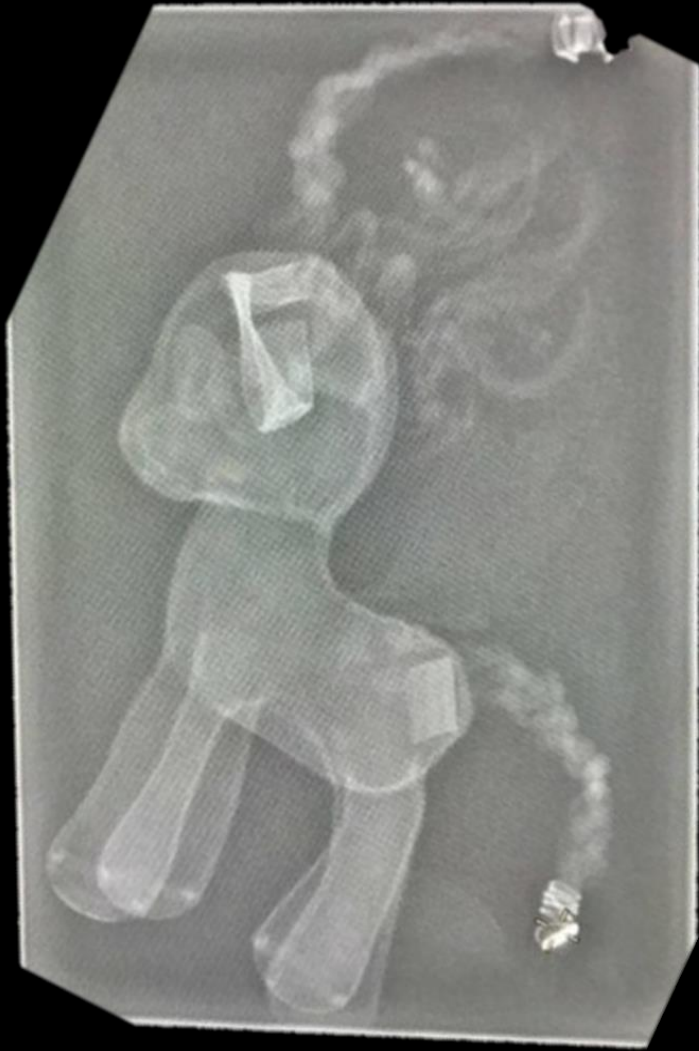Radiografía de Homero Simpson, donde se puede observar:

- Un cerebro pequeño
- Tallo cerebral alto
- Globos oculares grandes
- Cervicales
- Maxilar inferior pequeño
- Maxilar superior prominente
- Hueso nasal con forma extraña



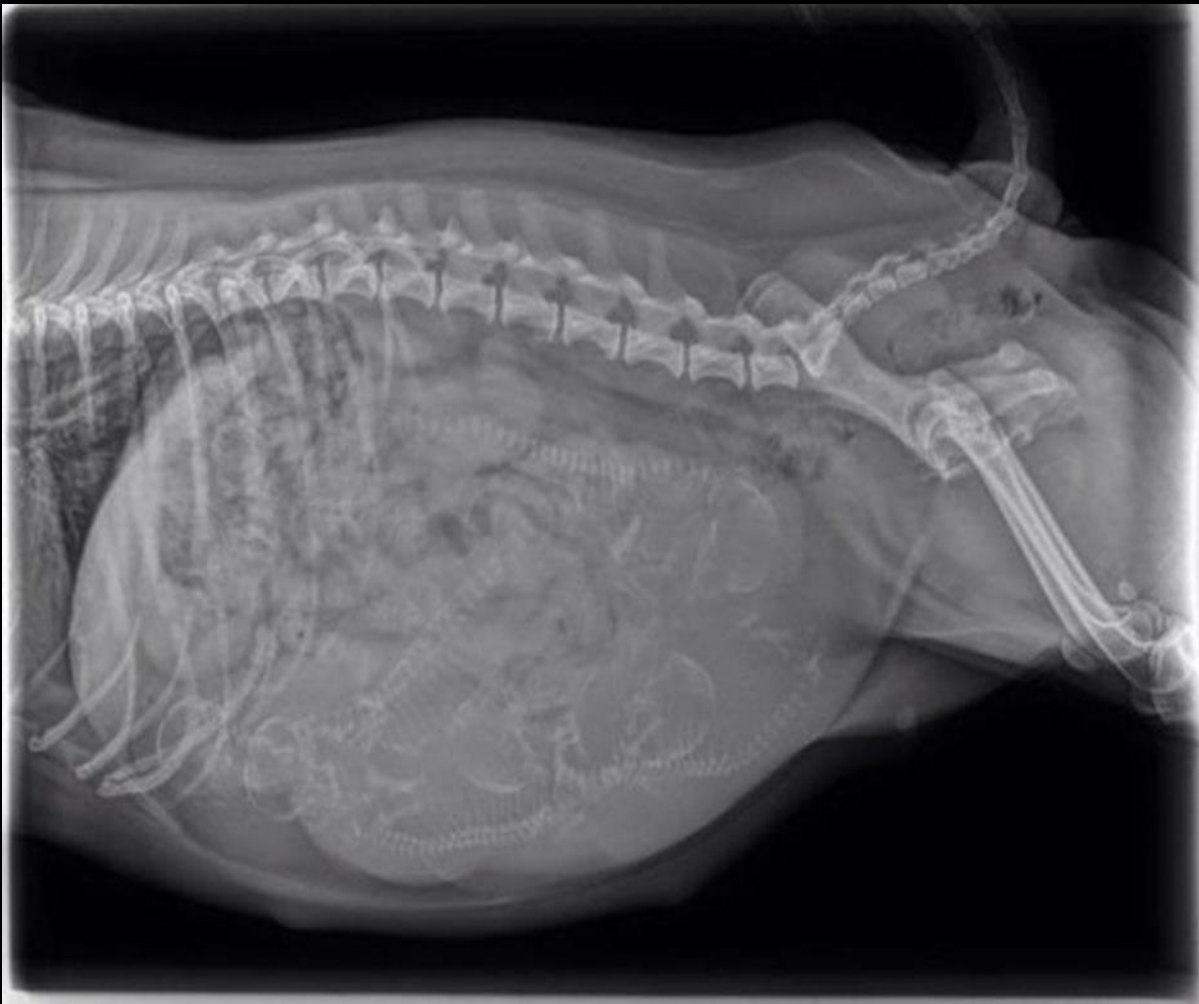Radiografía de femeninna, donde puedo observar:

- Cráneo
- Huesos faciales
- Radio y cúbito
- Falange distal, medio y distal
- Cervicales
- Parte de la columna vertebral (parte torácica)
- Audífonos
- Cabello
- Camisa
- Botones



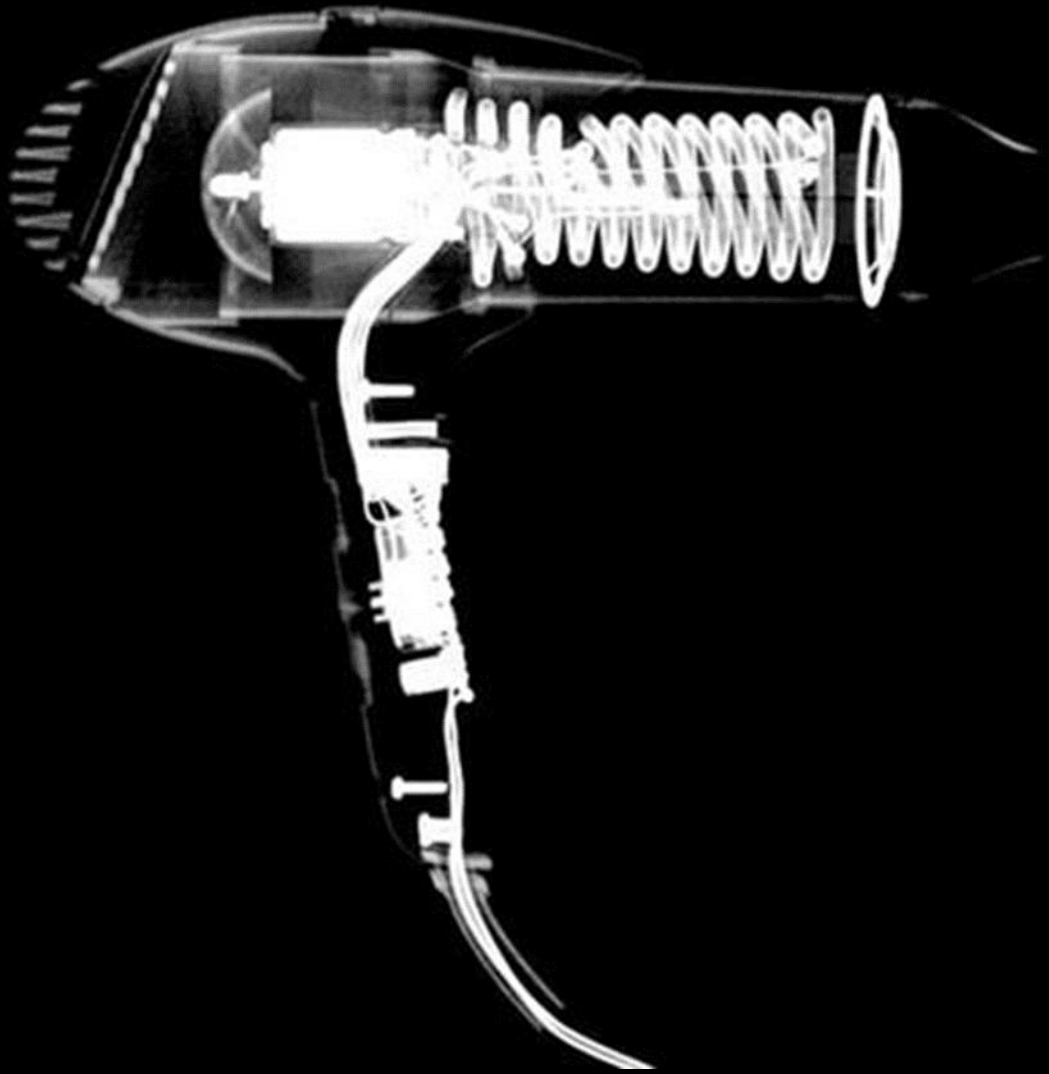
Radiografía de un pony de plástico,
donde puedo observar:

- El *cabello*
- La *cola*
- Una de las *orejas*
- Las *patas*




Radiografía de un animal, donde puedo observar:

- *Mayor parte de la columna vertebral*
- *Costillas*
- *Alrededor de 7 columnas*
- *Huesos de la cola*



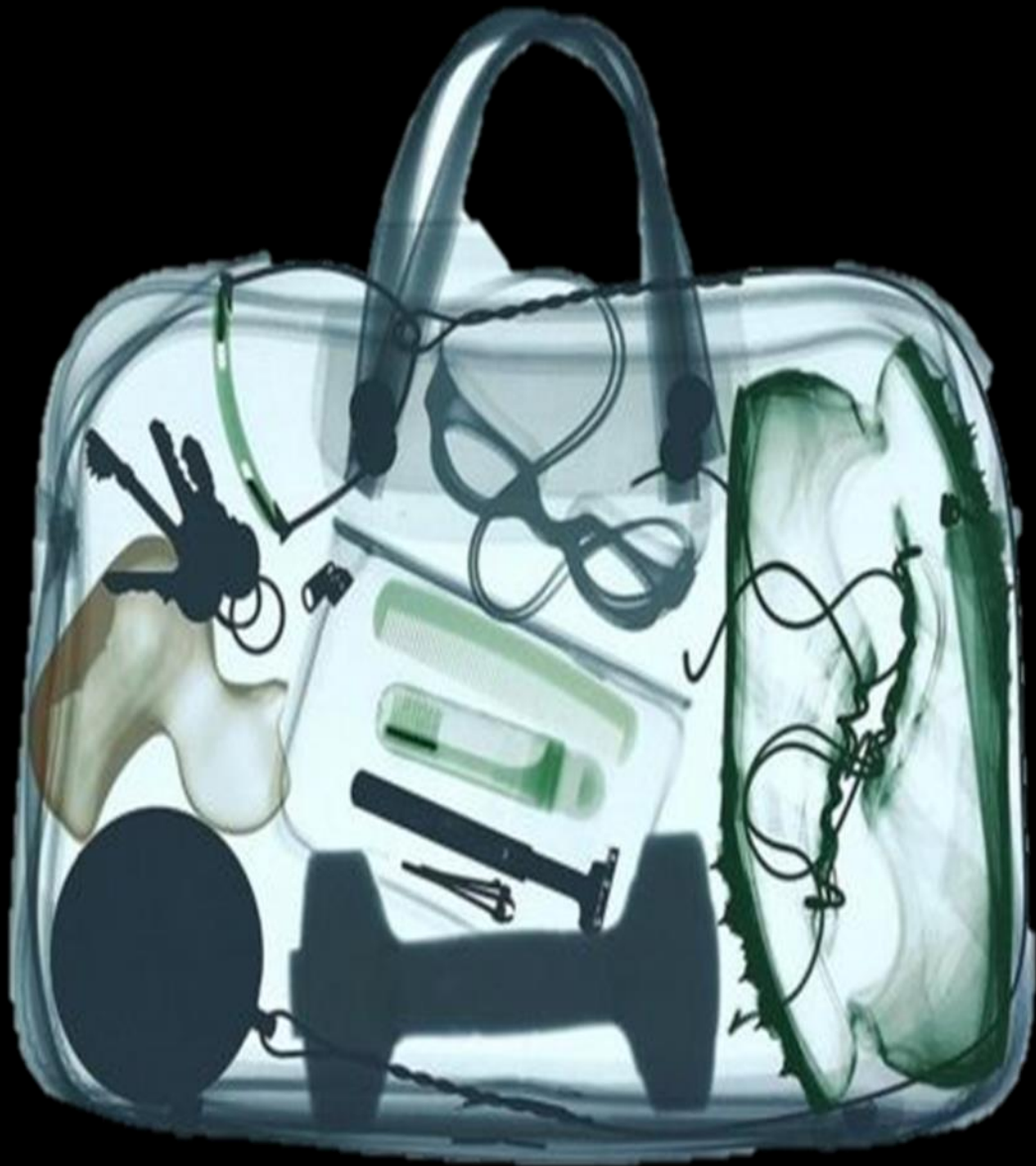Radiografía de una secadora,
donde puedo observar:

- Resistencia
- Cable
- Botones



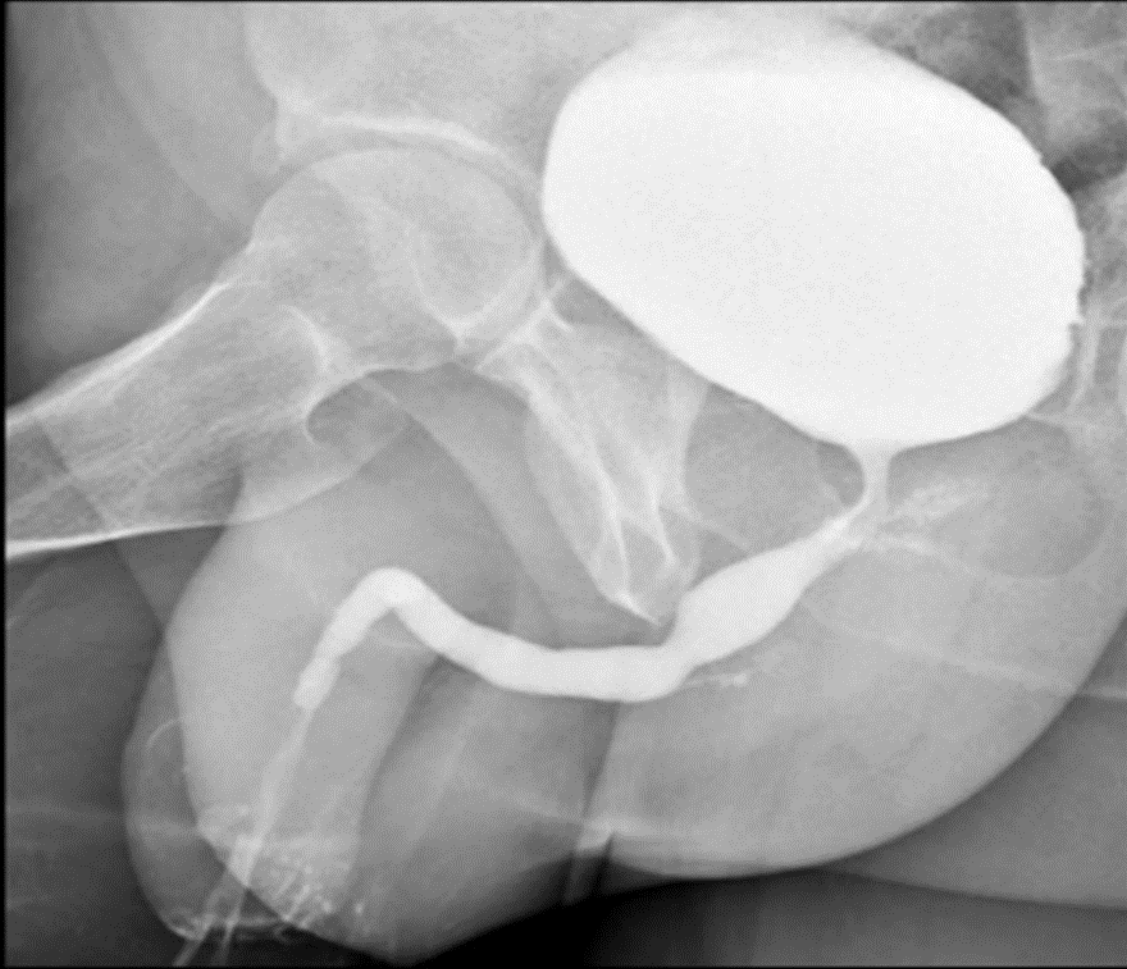Radiografía de control de videojuegos,
donde puedo observar:

- Botones de movimiento
- Cable
- Sistema eléctrico



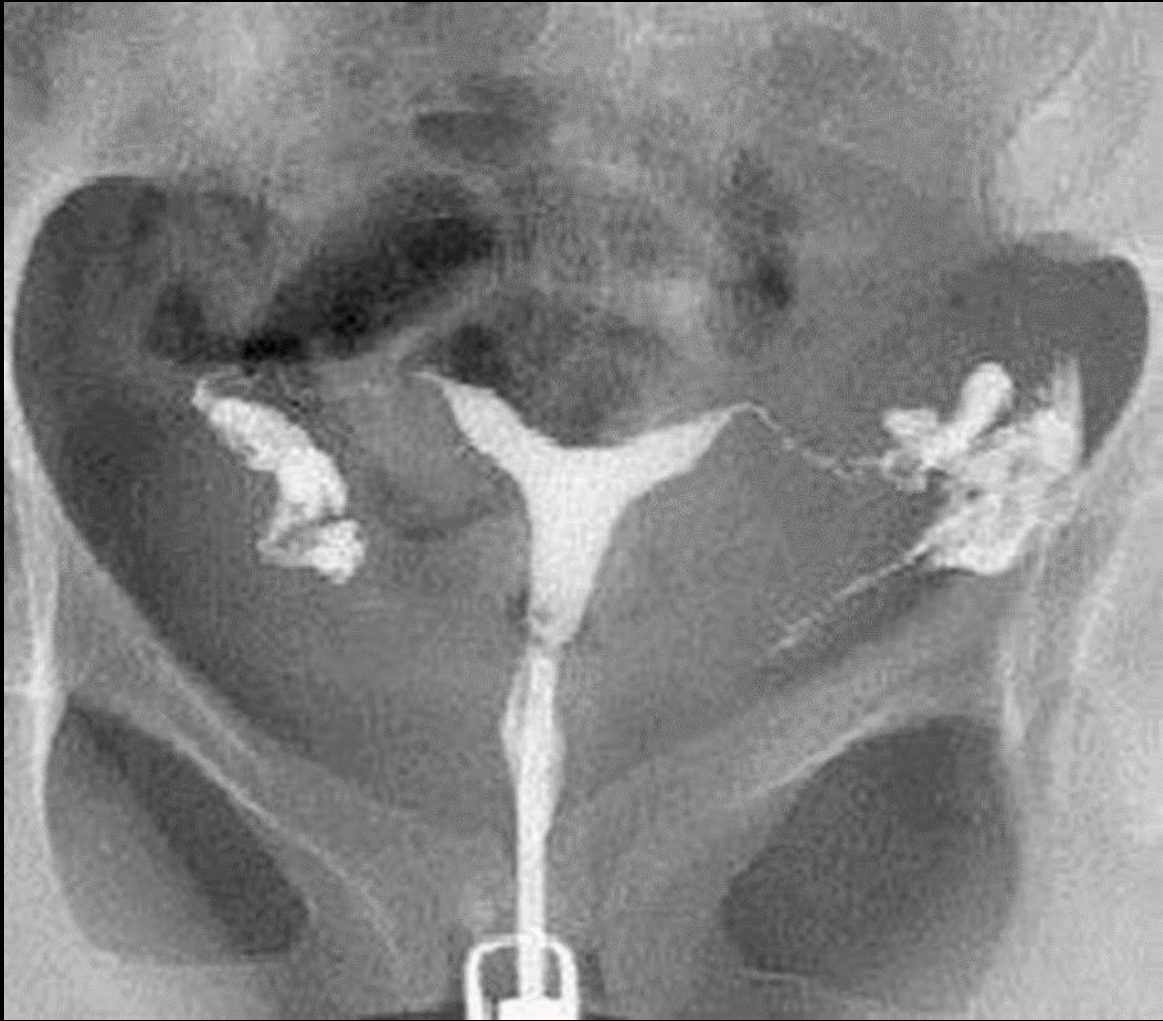Radiografía de una maleta, donde puedo observar:

- Mancuerna
- Llaves
- Tenis
- Cortaúñas
- Rastrillo
- Desodorante
- Goggles
- Pato de hule
- Bala
- Sujetador de males



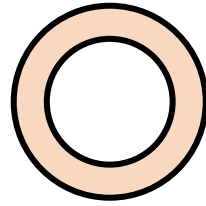

Radiografía pélvica, donde puedo observar:

- Vejiga
- Uretra
- Pene
- Cabeza de fémur



Radiografía pélvica, donde puedo observar:

- Útero con medio de contraste
- Trompas de Falopio
- Gas intestinal
- Sínfisis del pubis
- Crestas iliacas

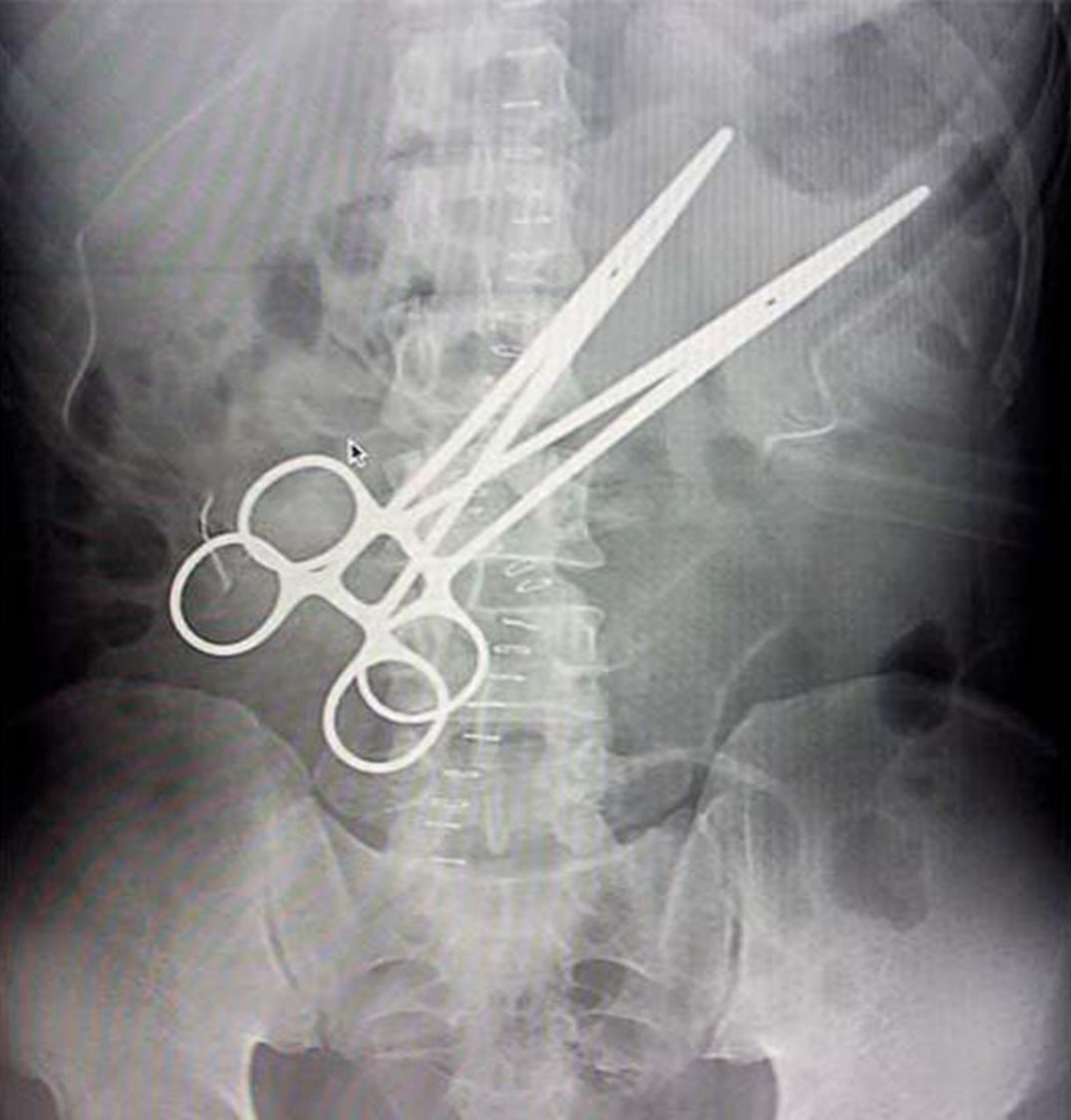


ACTIVIDAD 2



- IDENTIFICA LA IMAGEN (REGION CORPORAL, P.Ej. Radiografía abdominal)
- IDENTIFICA LAS DENSIDADES RADIOGRAFICAS QUE OBSERVAS Y NOMBRA LA ESTRUCTURA EN LA QUE SE PRESENTA
- IDENTIFICA Y CLASIFICA LAS ESTRUCTURAS RADIOPACAS Y RADIOLUCIDAS PRESENTES EN LA IMAGEN



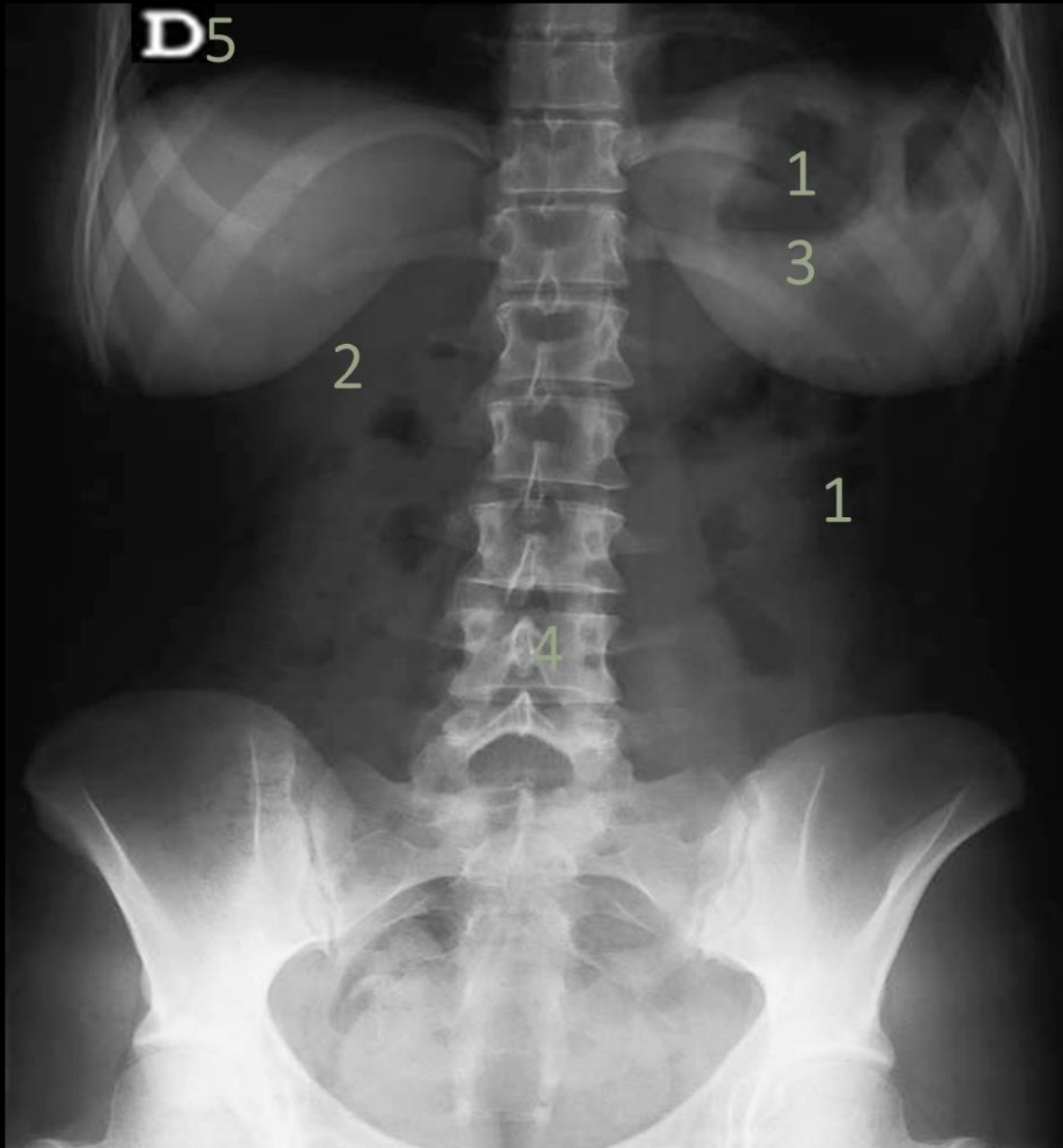


Radiografía abdominopélvica, donde puedo observar:

DENSIDADES:

- Cuerpos vertebrales → Den. Calcio
- Crestas iliacas → Den. Calcio
- Pinzas → Den. Metal

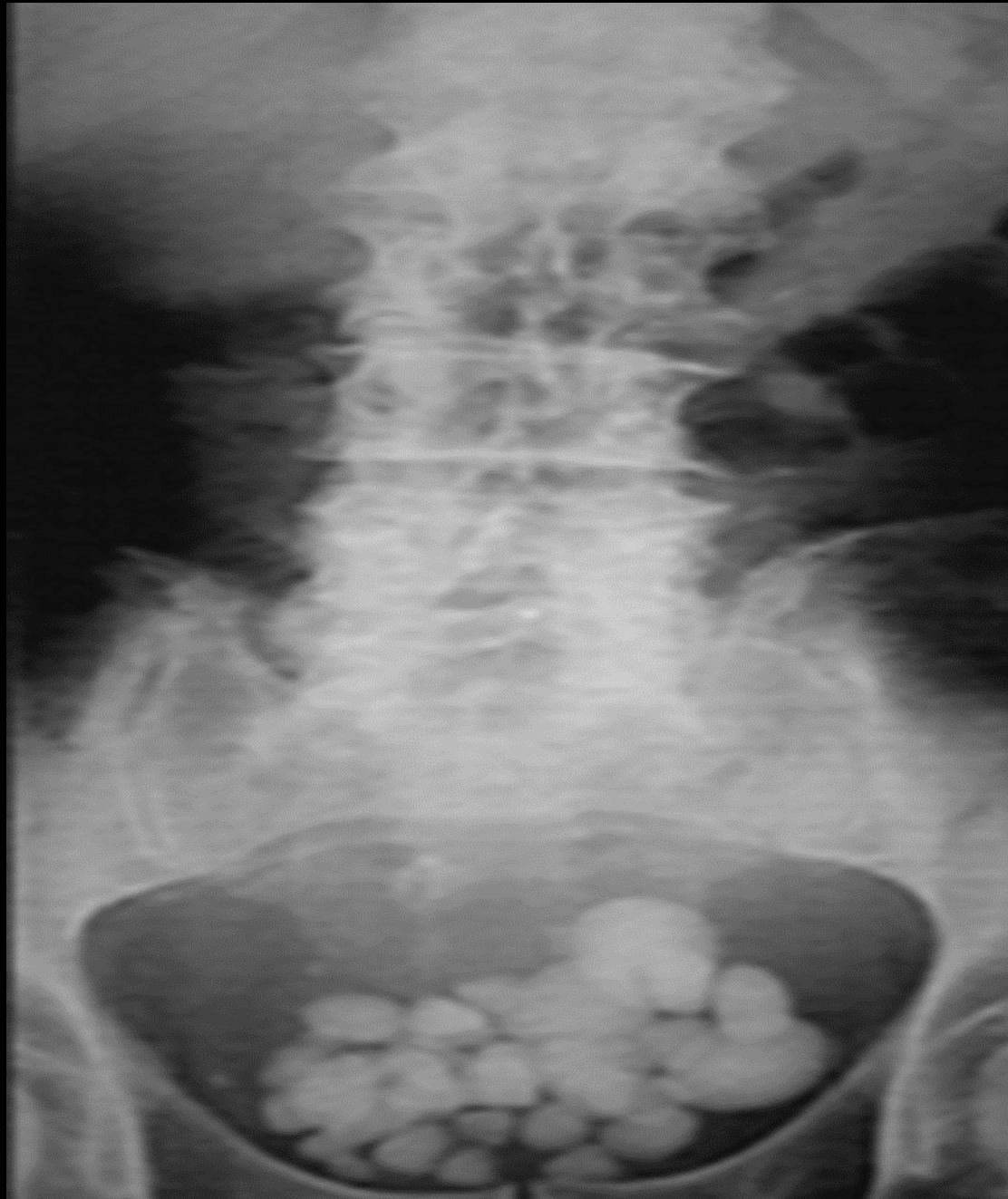- Radiopacas: cuerpos vertebrales, crestas iliacas, pinzas



Radiografía toracoabdominal, donde puedo observar:

Densidades:

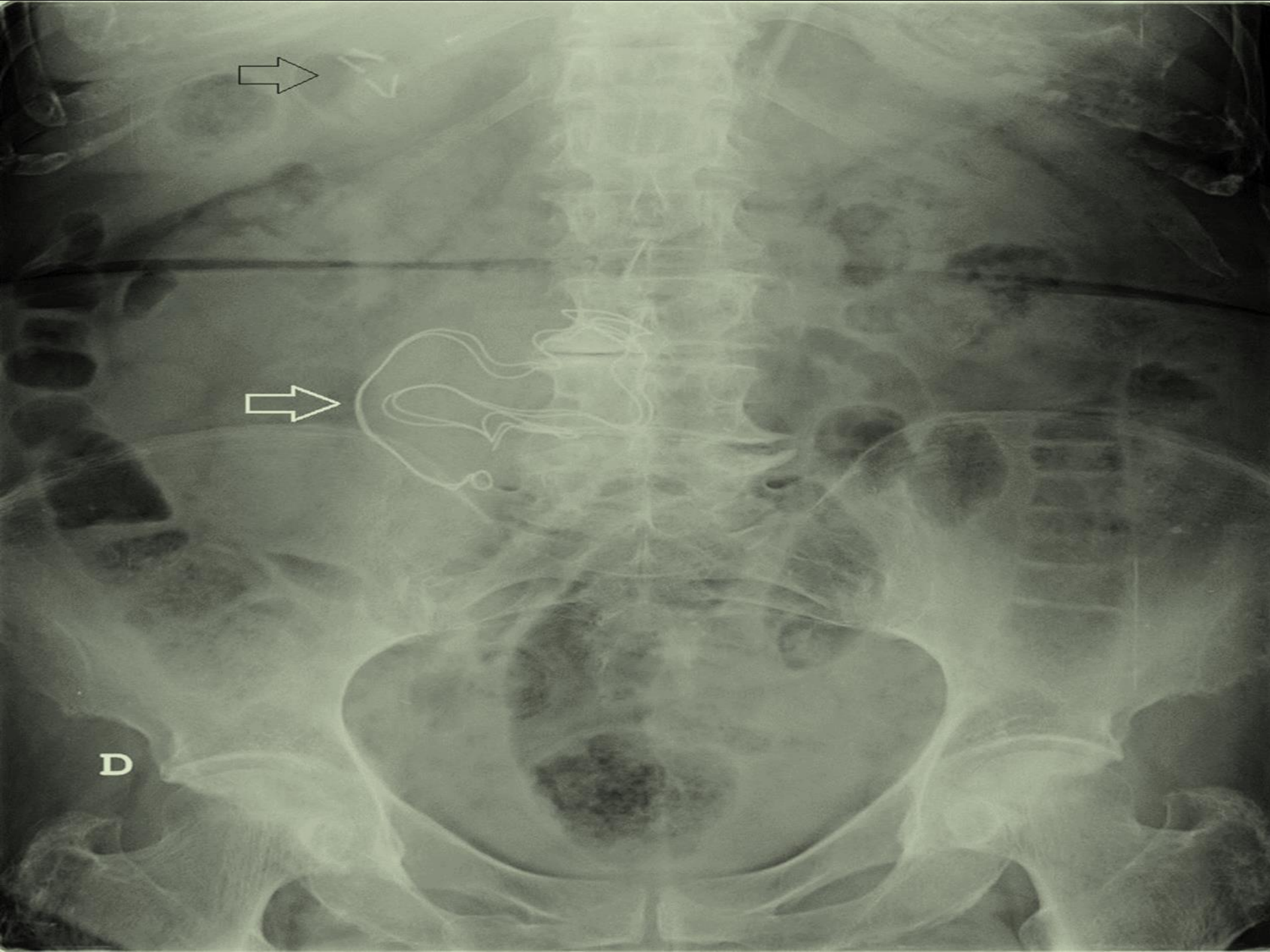
- Pulmones → Den. Aire
 - Gas intestinal → Den. Aire
 - Mamas → Den. Grasa
 - Grasa abdominal → Den. Grasa
 - Columna vertebra → Den. Calcio
 - Crestas iliacas → Den. Calcio
 - Costillas → Den. Calcio
-
- Radiopaco: columna vertebra. Crestas iliacas, costillas, mamas.
 - Radiodenso: pulmones, grasa abdominal.



Radiografía pélvica

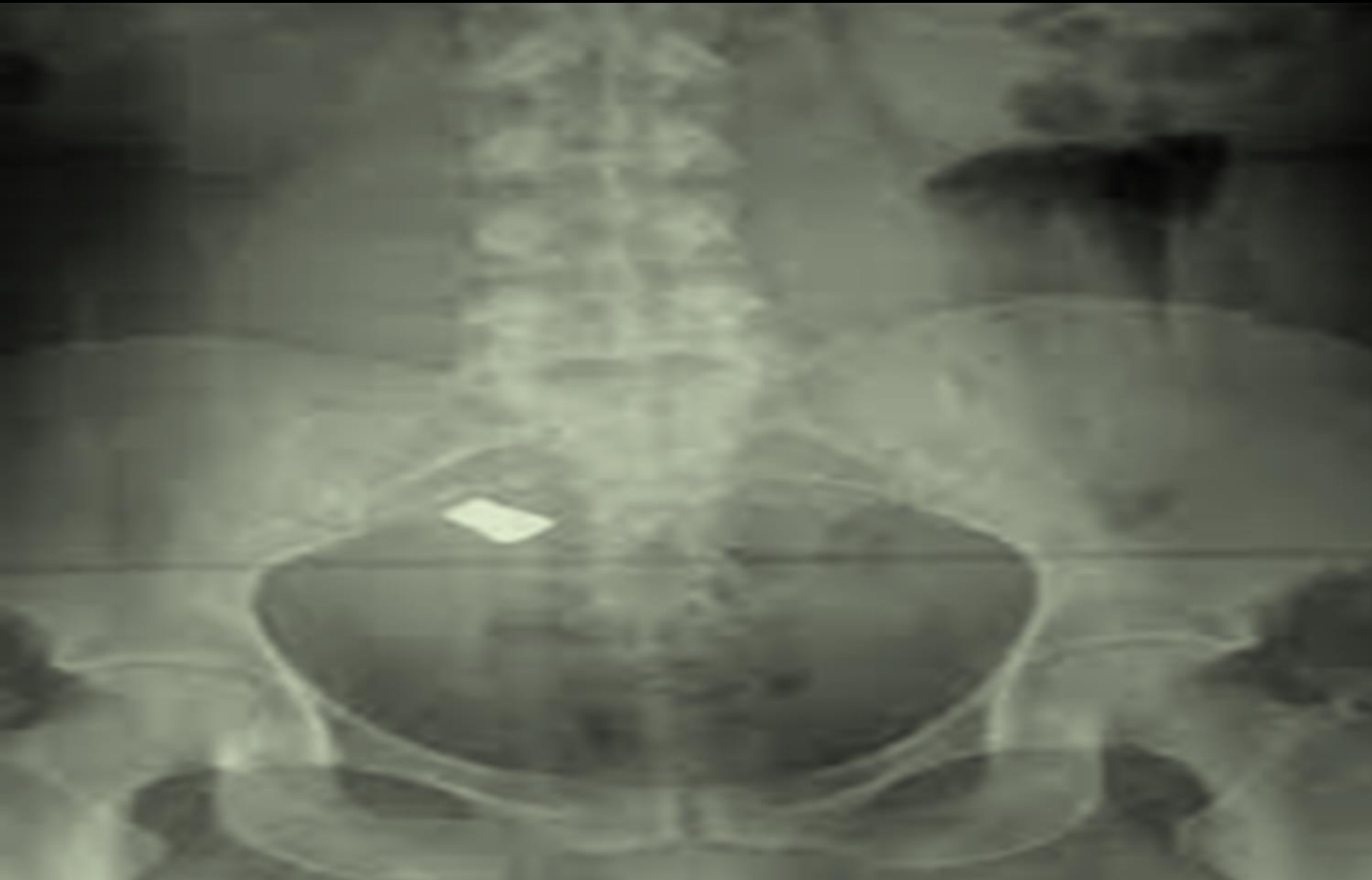
- Vertebrae lumbares → den. Calcio
- Periferia abdominal → Den. Grasa
- Colon → Den. Tejidos blandos
- crestas iliacas → Den. Calcio
- Parte del isquion → Den. Calcio
- Crestas del fémur → Den. Calcio

- Radiopacas: vertebrae lumbares, cresta iliaca, isquion, cabeza de fémur, cuerpos extraños en el pubis.
- Radiodensas: intestinos, grasa abdominal, aire en intestino.



Radiografía abdominal

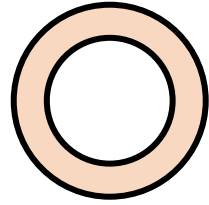

- Vertebras → Den. Calcio
- Costillas → Den. Calcio
- Crestas iliacas → Den. Calcio
- Cabeza de fémur → Den. Calcio
- Gasas → Den. Metal
- Grasa abdominal → Den. Grasa
- Intestinos → Den. Tejidos blandos
- Aire intestinal → Den. Aire



Radiografía pélvica

- Parte de vertebras lumbares → Den. calcio
- Sacro → Den. Calcio
- Cóccix → Den. Calcio
- Crestas iliacas → Den. Calcio
- Cabeza de fémur → Den. Calcio

- Radiopacas: vertebras, sacro, cóccix, crestas iliacas, cabeza de fémur.

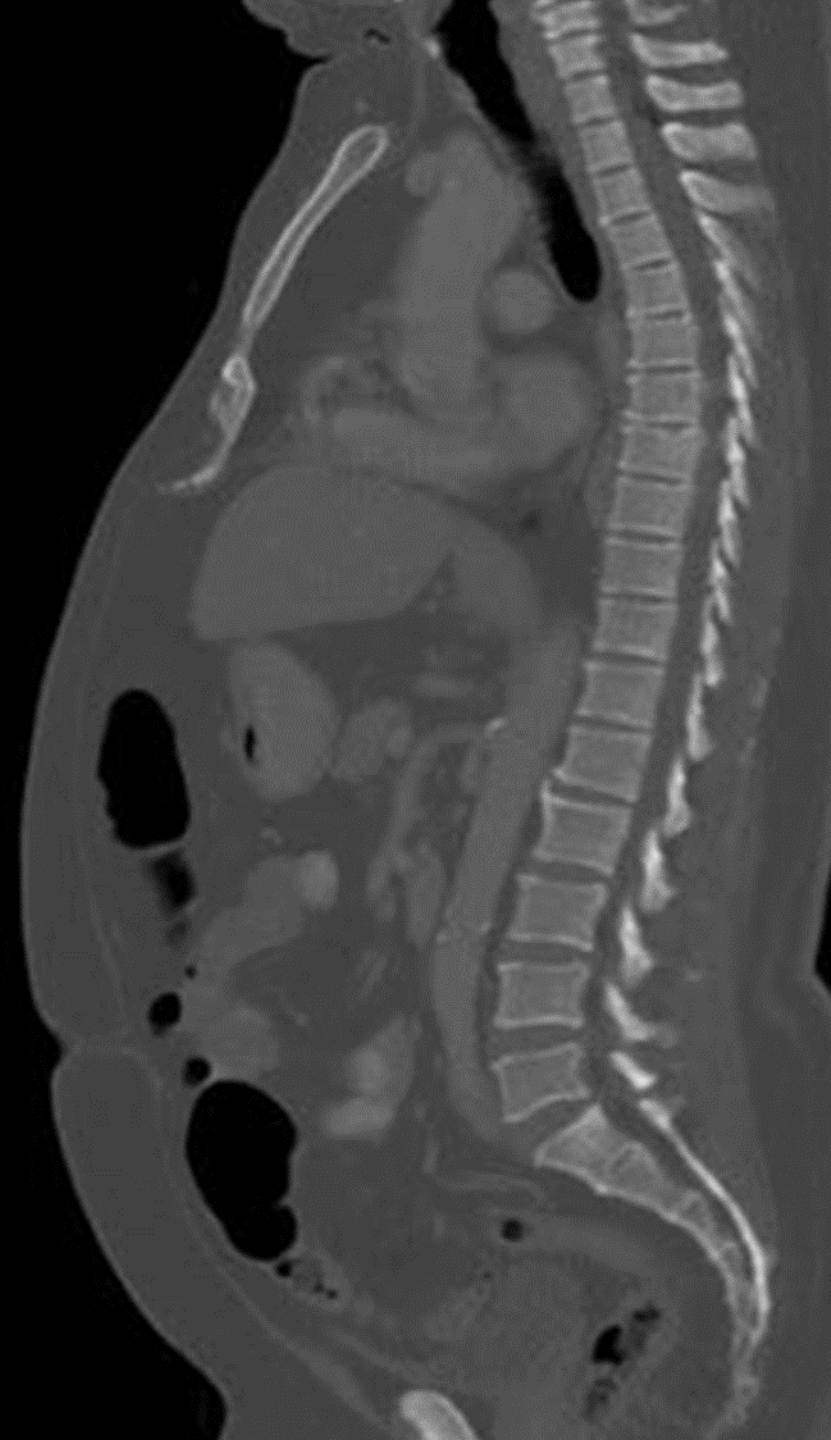
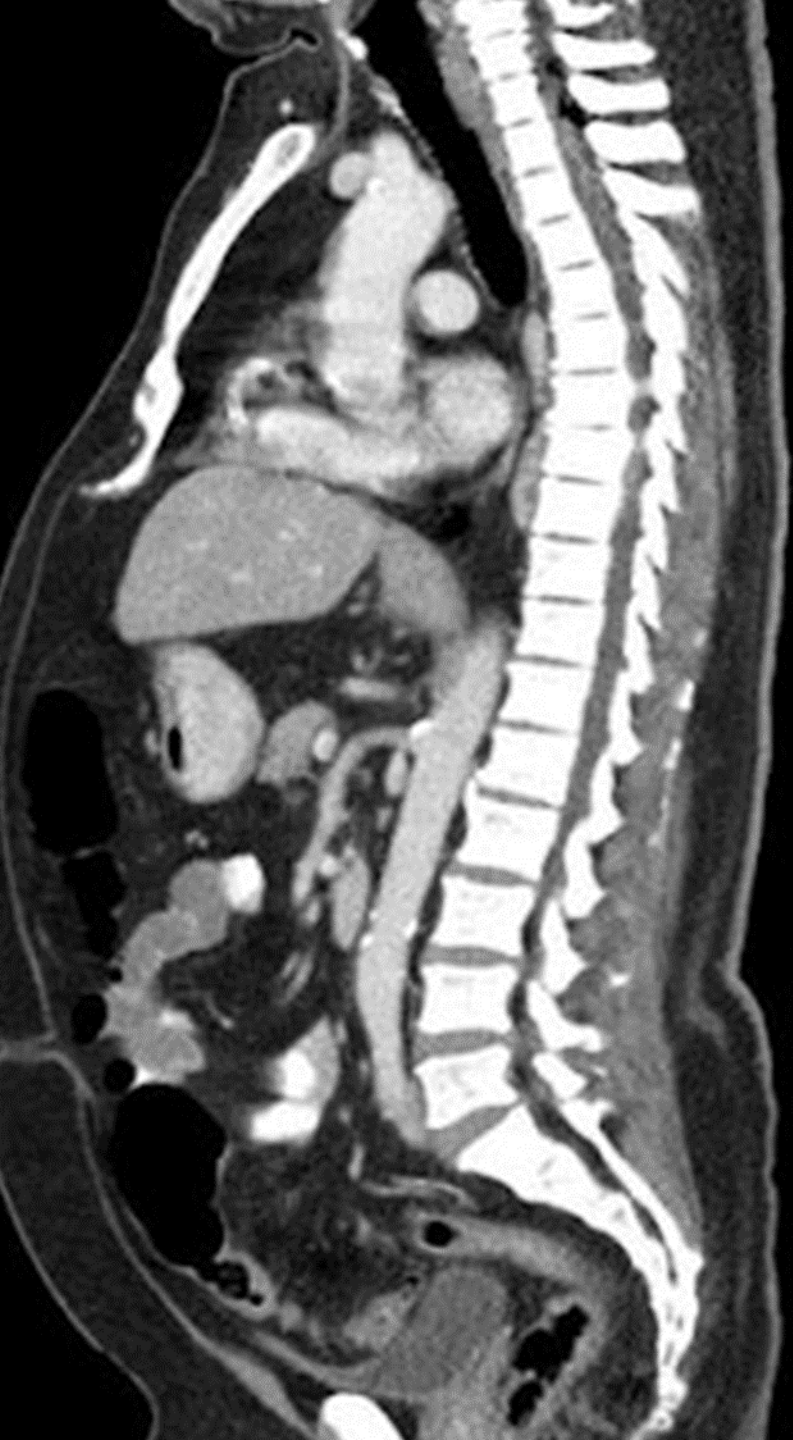
ACTIVIDAD 3



- OBSERVA LA IMAGEN E IDENTIFICA:
 - REGIÓN ANATÓMICA QUE OBSERVAS Y CORTE
 - IDENTIFICA Y SEÑALA LAS ZONAS HIPERDENSAS, HIPODENSAS E ISODENSAS
 - IDENTIFICA LAS 5 DENSIDADES RADIOLÓGICAS BÁSICAS Y NOMBRA LA ESTRUCTURA EN LA QUE SE PRESENTA





Tomografía parasagital toracoabdominopelvia

Derecha:

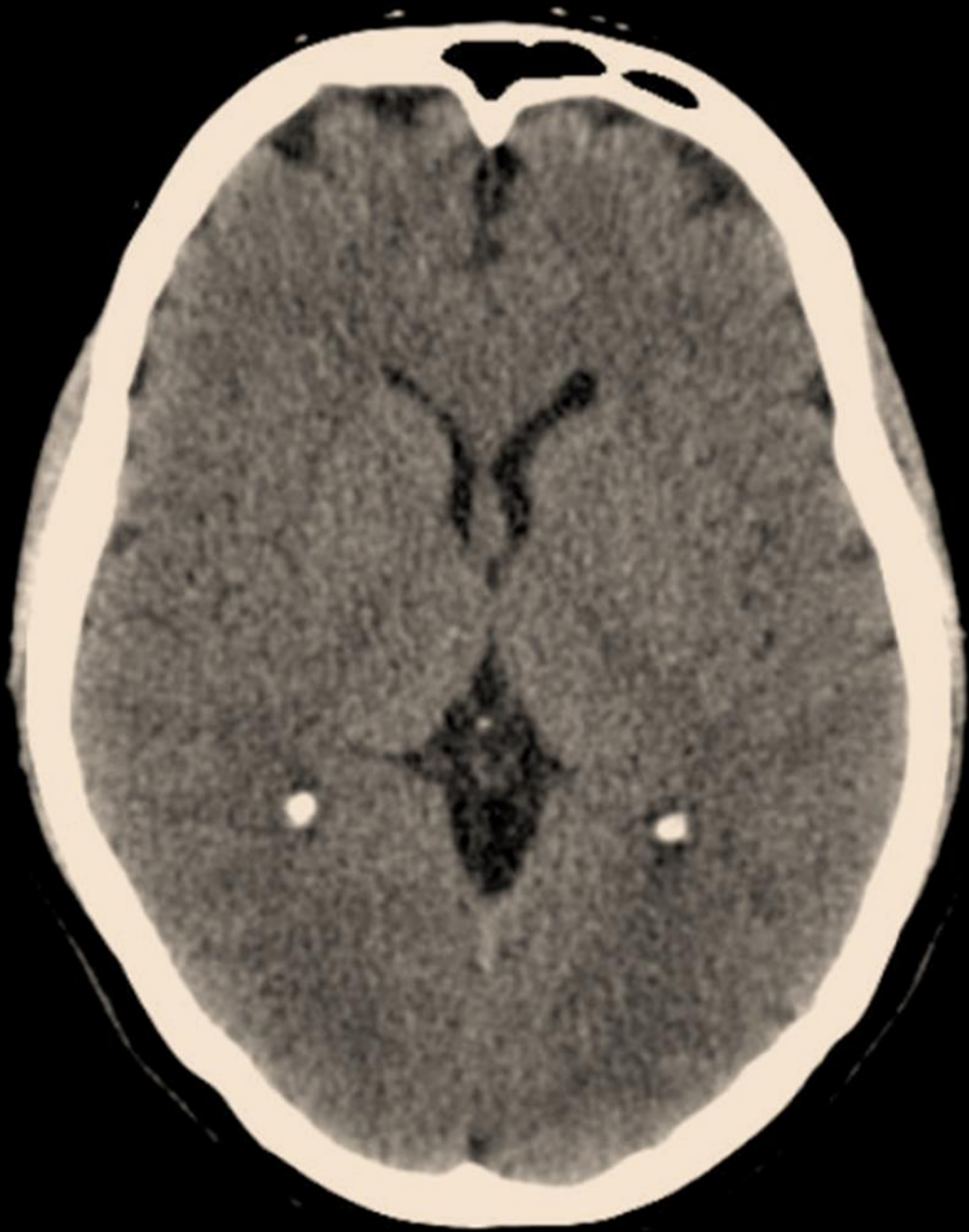Ventana de tejidos blandos

- Hiperdenso: columna vertebral, sínfisis del pubis.
- Hipodenso: tráquea
- Isodenso: cámaras cardiacas, hígado, intestino, parte del riñón, aorta mesentérica, venas pulmonares.
- Aire: a nivel de la tráquea, gas intestinal
- Grasa: alrededor del corazón
- Calcio: columna vertebral, sínfisis del pubis.

Izquierda:

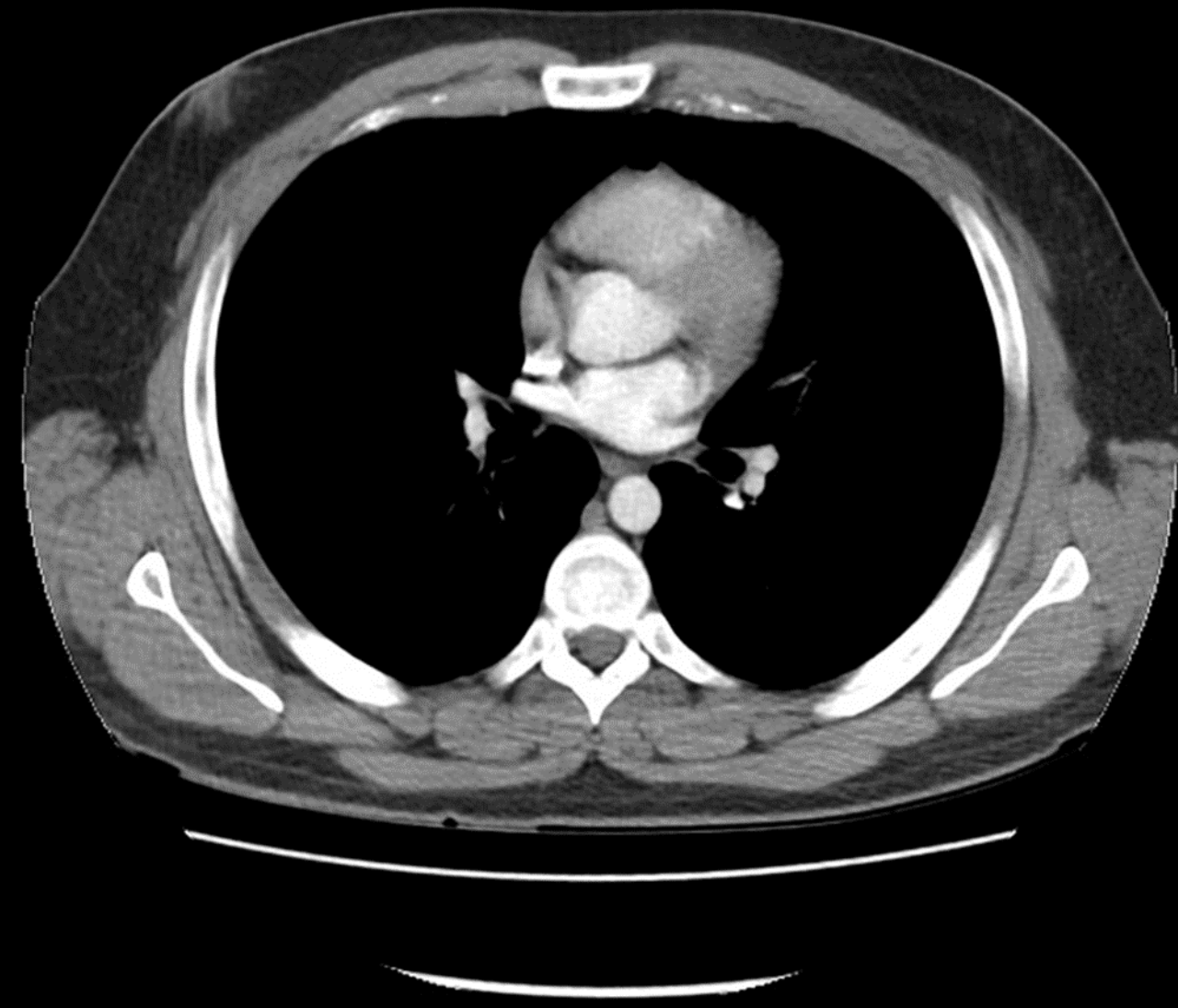Ventana ósea

- Hipodenso: tráquea, intestino
- Aire: a nivel de la tráquea y gas intestinal.



Tomografía craneal, axial

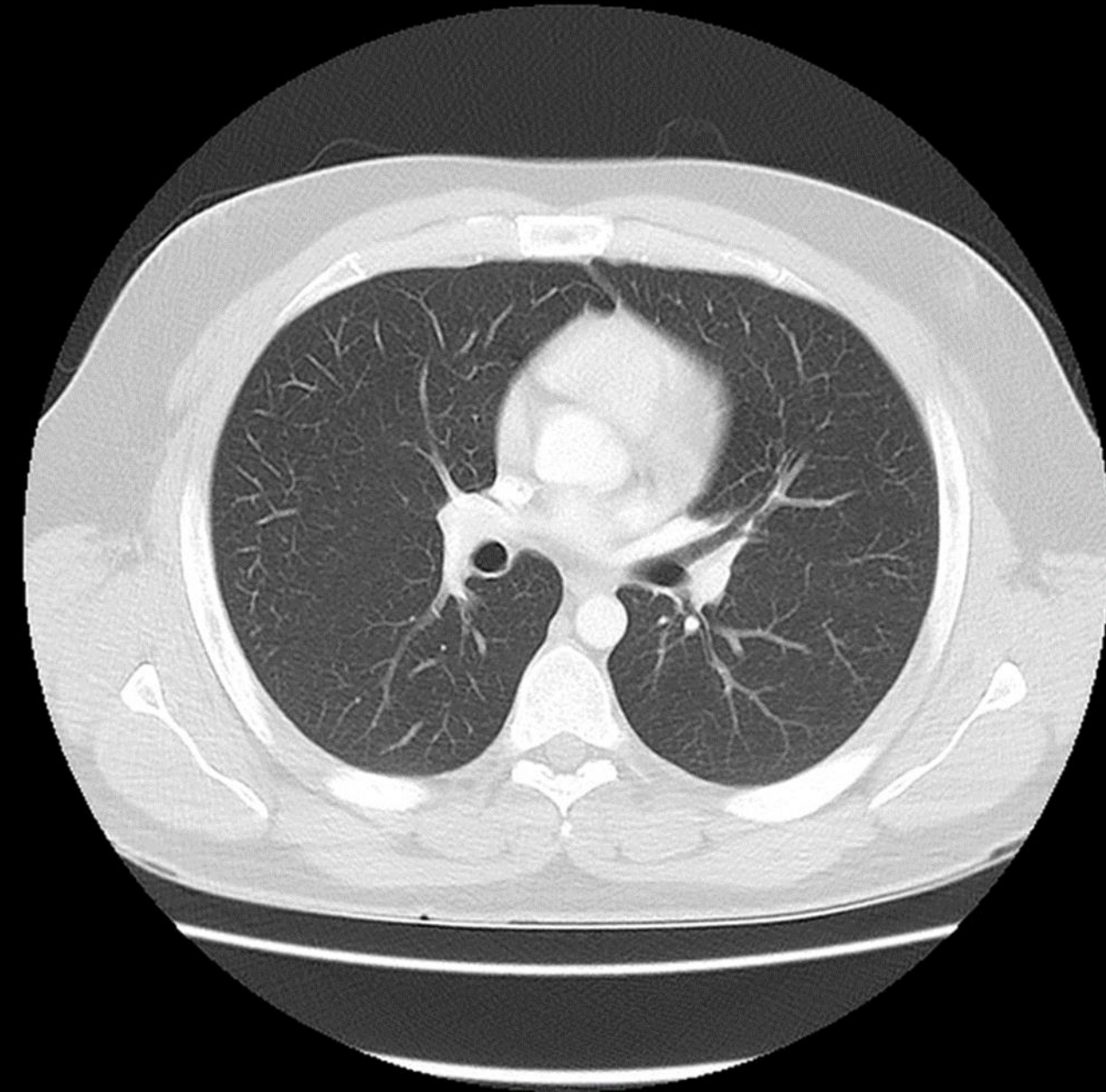
- *Hiperdenso: plexos coroideos calcificados, cráneo.*
- *Isodenso: cuero cabelludo, masa cerebral.*
- *Hipodensas: seno paranasal frontal.*



Tomografía de tórax, axial

Ventana de tejidos blandos

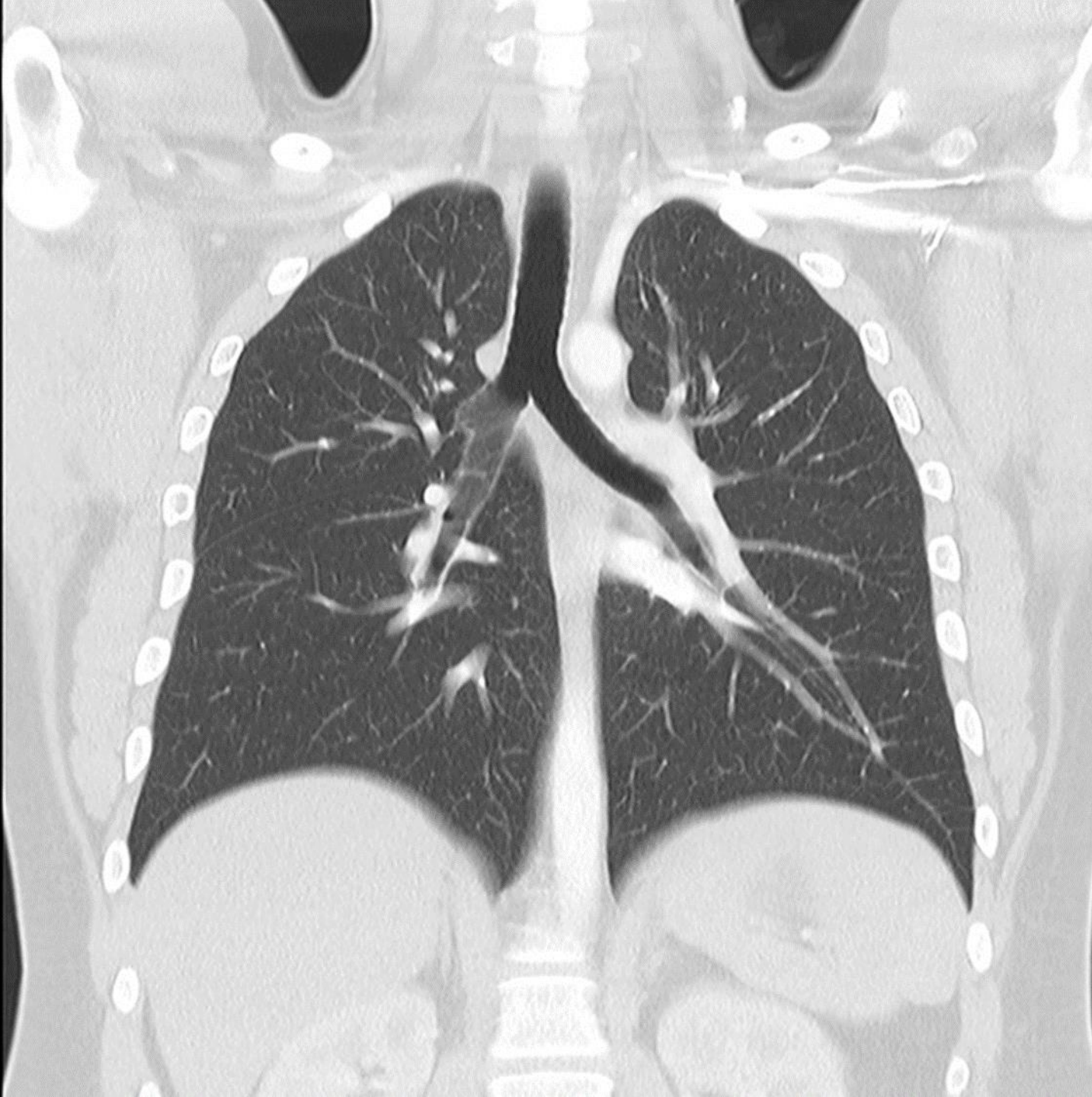
- Hiperdenso: costillas, esternón, columna.
- Isodenso: corazón, pectorales mayores.
- Hipodenso: pulmones.
- Den. Aire: pulmones.



Tomografía de tórax, axial

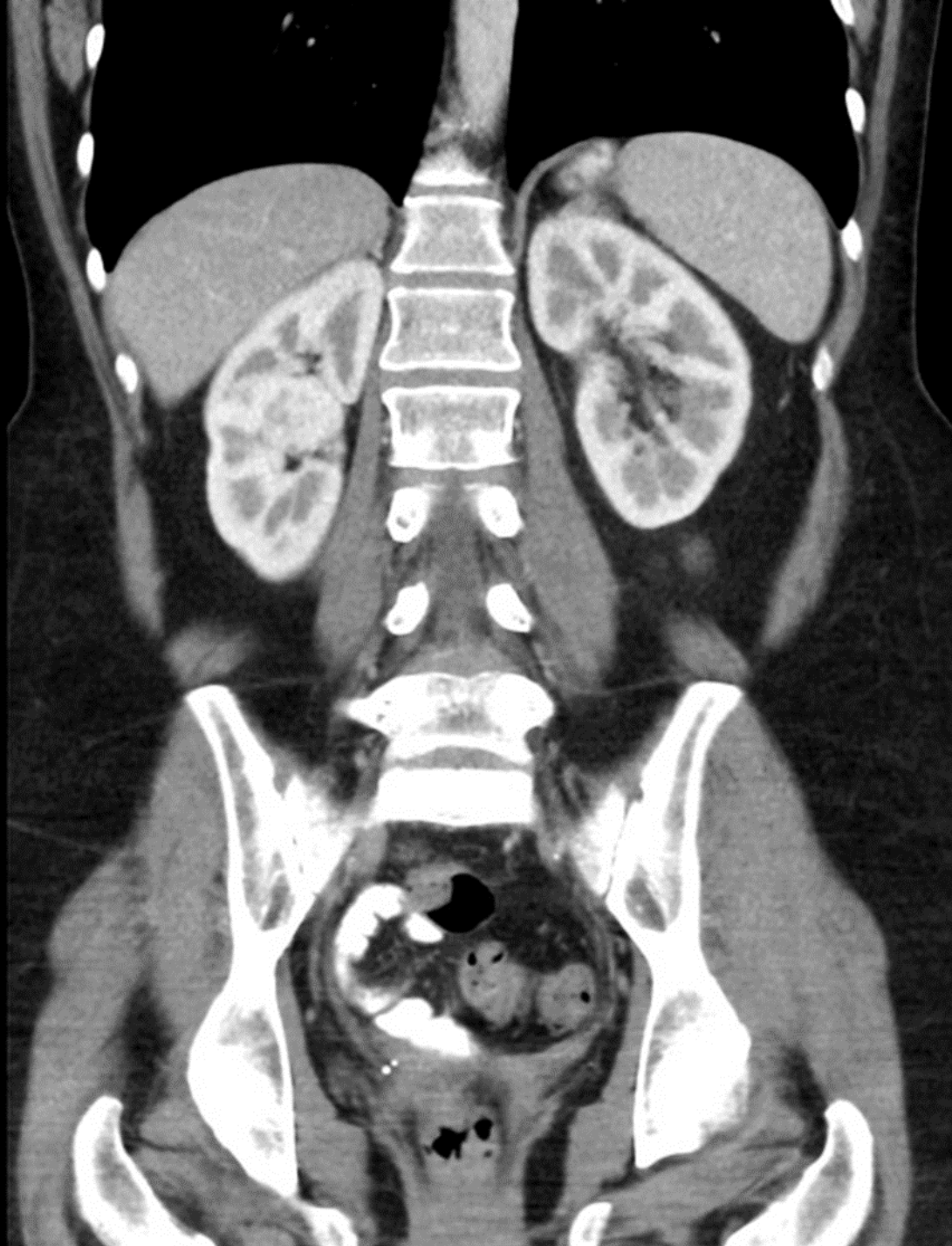
Ventana pulmonar

- hiperdenso: costillas, vertebras, esternón, aorta, corazón.
- Isodenso: pulmones.
- Den. Aire: pulmones



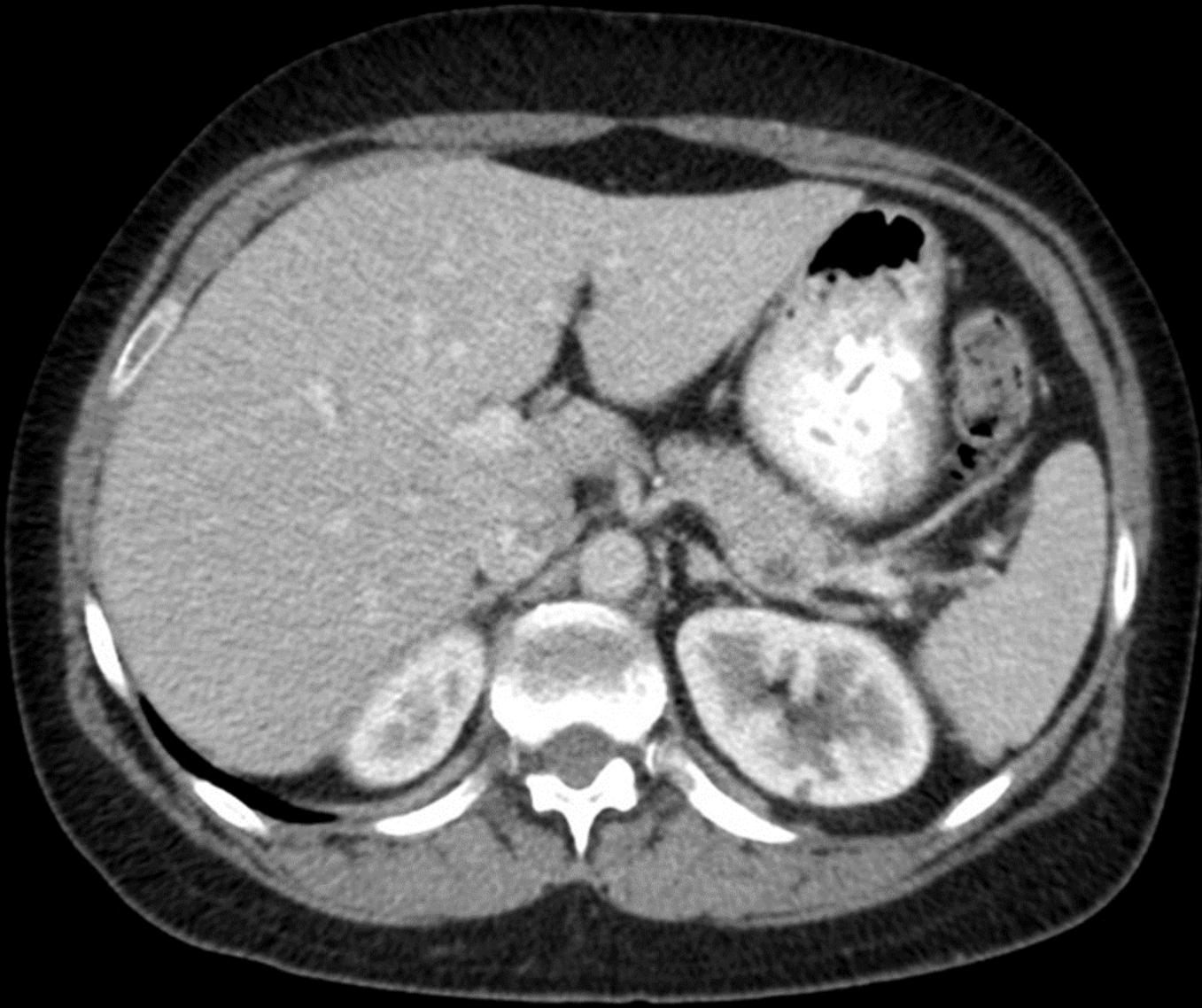
Tomografía torácica en corte
abdominal
Ventana pulmonar

- Hiperdensas: cervicales, clavículas, cabeza de humero, parte de las vertebrae torácicas, aorta abdominal.
- Isodensas: arterias pulmonares, riñones, grasa abdominal, diafragma.
- hipodensas: pulmones, tráquea, bronquios, bronquiolos.
- Den. Aire: pulmones, tráquea, bronquios, bronquiolos.
- Den. Grasa: grasa abdominal.
- Den. Tejidos blandos o líquidos: diafragma, riñones.
- Den. Calcio: parte de las vertebrae torácicas, cabeza de húmero, clavículas, cervicales.



Tomografía abdominopélvica, coronal

- Hiperdensas: costillas, vertebras, corteza renal, crestas iliacas, cabeza del fémur.
- Isodensas: psoas mayor, medula renal, mamas, músculos de la cadera, grasa abdominal.
- Hipodensas: pulmones,
- Den. Aire: pulmones, intestinos.
- Den. Grasa: mamas, grasa abdominal
- Den. Calcio: vertebras, crestas iliacas, costillas



Tomografía abdominal en corte axial
Ventana de tejidos blandos

- Hiperdenso: vertebra, costilla.
- Isodenso: hígado, vesícula biliar, riñón, bazo, arteria esplénica, páncreas, estomago, colon.
- Hipodenso: contenido de cámara gástrica, grasa abdominal
- Den. Aire: estomago, colon
- Den. Grasa: grasa abdominal
- Den. Tejidos blandos o líquidos: hígado, riñones, bazo, riñón, colon, aorta, estómago.
- Den. Calcio: vertebra abdominal, costillas.